R. RICHARD

LÉSIONS OSTÉOPATHIQUES DU SACRUM

PHYSIOPATHOLOGIE
et techniques de normalisation

2e édition

MALOINE S.A. ÉDITEUR - PARIS

LÉSIONS OSTÉOPATHIQUES DU SACRUM

Raymond RICHARD D.O.

Registered Osteopath

chargé de mission au sein de l'Institut des Relations diplomatiques.

LÉSIONS OSTÉOPATHIQUES DU SACRUM

Physio-pathologie et Techniques de normalisation

2e Edition, revue, corrigée et complétée

MALOINE S.A. EDITEUR

27, rue de l'Ecole-de-Médecine, 75006 Paris

1985

Du même Auteur :

LÉSIONS OSTÉOPATHIQUES DU SACRUM
(1e Edition) Version Française, Editions Maloine — 1978

LÉSIONS OSTÉOPATHIQUES ILIAQUES
(1e Edition) Version Française, Editions Maloine — 1979

LÉSIONS OSTÉOPATHIQUES DU MEMBRE INFÉRIEUR
Editions Maloine — 1980

LÉSIONS OSTÉOPATHIQUES VERTÉBRALES
Editions Maloine
Tome I — 1982
Tome II — 1982

A PARAITRE :
LÉSIONS OSTÉOPATHIQUES DU SACRUM
(2e Edition) Version Anglaise, Editions Thorsons — 1984-85

LÉSIONS OSTÉOPATHIQUES ILIAQUES
(2e Edition) Version Anglaise - Editions Thorsons

LÉSIONS OSTÉOPATHIQUES DU MEMBRE SUPÉRIEUR
Editions Maloine (en préparation)

© Maloine S.A. Editeur 1978, 1985

« La loi du 11 mars 1957 n'autorisant, aux termes des alinéas 2 et 3 de l'article 41, d'une part, que les copies « ou reproductions strictement réservées à l'usage privé du copiste et non destinées à une utilisation collective » et, « d'autre part, que les analyses et les courtes citations dans un but d'exemple et d'illustrations, toute représentation « ou reproduction intégrale, ou partielle, faite sans le consentement de l'auteur ou de ses ayants droit ou ayants « cause, est illicite » (alinéa premier de l'article 40).

« Cette représentation ou reproduction, par quelque procédé que ce soit, constituerait donc une contrefaçon sanc- « tionnée par les articles 425 et suivants du Code Pénal ».

ISBN 2-224-01040-0

Ostéopathie

« Loi de l'Esprit, de la Matière et du Mouvement »

A. T. Still.

1828 - 1917

Fondateur du premier Collège d'Ostéopathie
« American School of Osteopathy »

PRÉFACE

The honour of writing an Avant Propos for such a distinguished tome as this gives me more than a great personal pleasure..., I have known R. RICHARD for quite a long time and always admired his tremendous endeavour and energy directed towards his profession..., this has ultimately terminated in the release of his exceptional and outstanding work on the field of lesions of the Sacrum and the Low back related to it.

Possibly there is no aspect of our osteopathic work that has been so little appreciated..., far too frequently the sacrum has been considered of little consequence in the lesion production and maintainence..., such great writers as Dr PAUL KIMBERLY (my old tutor) and Dr FRED MITCHELL opened the door to me to the wider concepts of the sacro-pelvic mechanism, then so little understood mechanically. Certainly others have followed, but far too few..., and now this work arrives to satisfye even the most ardent student and practitioner alike — for indeed in the field of sacral studies..., we are all students no matter how many years we have been in practice..., the advent of the Sutherland Teaching Foundation and the wonderful possibilities of Cranial Osteopathy only further served to high light the sacral aspect of this work..., once again the sacral field seemed bare and abject in the light of the cranial field at the other polarity..., little wonder then that the arrival of such a work merits my greatest support and encouragement — it is, I think..., without doubt..., unique in its approach, excellenty written and prepared, with only that care that R. RICHARD is capable... and more than that I need not say.

May I extend the most sincere hope that more similar work will extend from his very able pen, we as a profession have great need of such work.

Denis Brookes D.O. M.R.O. (U.K.)
Registered Osteopath

REMERCIEMENTS

A la mémoire de Denis BROOKES, D.O.M.R.O., qui a bien voulu me faire bénéficier de l'autorisation de son Maître, le Docteur Paul KIMBERLY, dans la reproduction de certaines figures d'anatomie crânienne reprises dans l'excellent ouvrage : « Osteopathy in the Cranial Field » de Harold Ives MAGOUN, A.B., D.O., F.A.A.O.

A Monsieur le Docteur I.A. KAPANDJI, qui a bien voulu m'autoriser à reproduire certaines figures de ses excellents ouvrages de « Physiologie Articulaire » Editions Maloine.

A Monsieur le Docteur P. KAMINA, professeur agrégé à l'U.E.R. de médecine de Poitiers, qui a bien voulu m'autoriser à reproduire certains schémas de son livre « Anatomie gynécologique et obstétricale » Editions Maloine 1974.

A Monsieur le Professeur M. LATARJET et aux Editions DOIN qui ont bien voulu m'autoriser à reproduire certaines figures et passages d'anatomie « Testut et Latarjet » Editions Doin 1949.

A Messieurs les Professeurs P. BOURRET et R. LOUIS qui ont bien voulu m'autoriser à reproduire certains schémas de leur ouvrage « Anatomie du système nerveux central » Expansion scientifique Française Paris 1963.

A la mémoire du Docteur Reginald PLATT pour la qualité de ses schémas.

Aux Docteurs Fred L. MITCHELL D.O., Peter S. MORAN D.O., Neil A. PRUZZO D.O. qui ont bien voulu m'autoriser à m'inspirer de certains de leurs travaux au sein de « The institute for continuing Education in Osteopathic Principles ».

A L'American Academy of Osteopathy et au Docteur Viola M. FRYMANN D.O. F.A.A.O. pour ses travaux sur « The core link and the three diaphragms » (Year Book 1968).

A la Cranial Academy et aux Docteurs L. Arthure MOORE et M.E. HOOD pour leurs travaux sur la mesure du « Cranial Rhythmic Impulse » (New letters Sept. 1966).

Fred L. MITCHELL D.O. F.A.A.O.

Tentant d'exprimer en quelques mots l'importance de la fonction normale structurelle du bassin, nous précise :

« ...La ceinture pelvienne est la croisée des chemins du corps, son centre architectural, le lieu de rencontre de l'appareil de locomotion, la demeure du torse, le temple des organes de reproduction, le cadre du développement d'une vie nouvelle, le lieu des deux fonctions principales d'élimination, enfin et non des moindres, un endroit pour s'asseoir... »

H.H. FRYETTE D.O

« ...Rien de surprenant à ce que les adorateurs phalliques de l'Antiquité nomment la base de la colonne vertébrale : l'os sacré.

C'est le siège du centre transverse de gravité, la clé de voûte du bassin, l'origine de la colonne vertébrale. Il est étroitement lié à toutes nos possibilités et à nos handicaps les plus grands, à nos histoires d'amour comme à nos tragédies, à nos plaisirs les plus vifs, comme à nos douleurs... ».

PLAN

CHAPITRE I — Les axes du bassin

CHAPITRE II — Physiologie articulaire du sacrum

CHAPITRE III — Physiologie de la marche

CHAPITRE IV — Tests diagnostiques

CHAPITRE V — Contexture musculaire

CHAPITRE VI — Les lésions du sacrum

CHAPITRE VII — Généralités et particularités

CHAPITRE VIII — Centres d'ossification du mécanisme crânio-sacral

CHAPITRE IX — Physiologie sacro-sphéno-basilaire dans le contexte du mécanisme respiratoire primaire

CHAPITRE X — Relations physiologiques entre les trois diaphragmes et les mécanismes respiratoires primaire et secondaire

CHAPITRE XI — « Positions relatives sacrées » sur l'axe transverse inférieur

CHAPITRE XII — Lésions sacrées sur l'axe transverse moyen

CHAPITRE XIII — Lésions sacrées respiratoires secondaires à une lésion sphéno-basilaire primaire et lésions sphéno-basilaires secondaires à une lésion sacrée respiratoire primaire

CHAPITRE XIV — Lésions sacrées primaires traumatiques

CHAPITRE XV — Lésions sacrées en torsion sur axes obliques

CHAPITRE XVI — Subluxations sacrées spéciales

CHAPITRE XVII — Conséquences utérines de la torsion sacrée en avant

INTRODUCTION

Le mot « OSTEOPATHIE » fut créé par Andrew-Taylor STILL, fondateur du premier collège d'ostéopathie : « AMERICAN SCHOOL OF OSTEOPATHY », le 10 mai 1892 à Kirksville dans l'état du Missouri (U.S.A.).

Les racines du mot « Ostéopathie » sont tirées du grec :

— Ostéon : os

— Pathos : maladie.

Ce n'est que plus tard que cette appellation fut utilisée en médecine dans son sens étymologique :

— Ostéopathies génotypiques

— Ostéopathies endocriniennes

— Ostéopathies de carence

— Ostéopathies post-traumatiques

— Ostéopathies toxiques

— Ostéopathies produites par des affections atteignant les tissus hématopoïétiques.

Il s'avère cependant que cette dénomination, conservée en souvenir du pionnier de l'ostéopathie : Andrew-Taylor STILL, ne correspond pas au champ d'application et à la conception de l'ostéopathie actuelle que nous allons essayer de définir et de situer dans les lignes qui suivent.

POLE A : LA SANTE

D'une manière simplifiée, nous dirons qu'il s'agit de l'état physiologique idéal, du respect des fonctions et de la bonne marche de ces dernières.

POLE B : LA MALADIE

A ce stade, lorsque le patient consulte et qu'il est soumis à des examens complémentaires : radiologiques, biologiques ou sérologiques, ceux-ci témoignent, la plupart du temps, de l'existence d'une pathologie permettant de poser un diagnostic et par conséquent d'envisager une démarche thérapeutique chimiothérapique ou chirurgicale à l'extrême.

ENTRE CES DEUX POLES

Lorsque le patient consulte pour des troubles fonctionnels, articulaires ou viscéraux, et qu'il est soumis à des examens complémentaires : radiologiques, biologiques ou sérologiques, ceux-ci, très souvent, ne mettent rien en évidence, apparaissent normaux et ne permettent pas de poser un diagnostic.

Cette absence de diagnostic ne permet pas au malade d'être justiciable d'une thérapeutique quelconque. C'est le « no mans's land » des comportements, des malaises, des troubles fonctionnels où les « mal-portants », les candidats à la pathologie errent alors de Cabinet en Cabinet, de praticien en praticien et de médecine en médecine. Ils sont le plus souvent en butte à des avis contradictoires, confiés à des succédanées, catalogués de « psycho-somatiques » ou encore dirigés en kinésithérapie, quand on ne leur oppose pas une indifférence polie.

« ...90 % des malades examinés ne relèvent d'aucun diagnostic, d'aucun pronostic, d'aucune thérapeutique apprise en Faculté... ».

Ces propos appartiennent au Docteur SOLIER, professeur de Faculté, et méritent réflexion car, sous l'éclairage de cette qualité et de cette fonction, chaque mot prend une portée considérable.

Il ne saurait exister de lésion structurelle qui ne soit passée, au préalable, par le stade fonctionnel.

C'est entre ces deux pôles, dans le cadre des troubles fonctionnels, que l'ostéopathie trouve sa pleine justification et sa raison d'exister, en répondant aux exigences humaines.

Lorsque l'évolution pathologique du trouble fonctionnel a atteint le pôle B, soit parce que cette pathologie fonctionnelle a été méconnue, non traitée ou mal traitée, la médecine traditionnelle, avec ses moyens chimiothérapiques et chirurgicaux, trouve son plein emploi. Il faut aller vite. Il faut dépanner. C'est une notion urgente.

Aussi peut-on dire que l'ostéopathie est une médecine fonctionnelle, préventive et complémentaire de la médecine traditionnelle. Il n'y a pas de superposition, de concurrence ou de double usage. Seule, une heureuse complémentarité les relie entre elles. Ces deux médecines ne s'adressent pas aux mêmes patients, ni au même stade de l'évolution de la pathologie.

Compte-tenu des notions d'entité de l'individu, d'unité fonctionnelle et d'interdépendance des systèmes, l'ostéopathe doit être un généraliste des troubles fonctionnels et non un spécialiste.

L'ostéopathie n'est pas une « TECHNIQUE » mais une science adulte qui repose sur des principes philosophiques précis et sur des notions fondamentales telles que :

- L'unité fonctionnelle,
- L'interdépendance des systèmes,

- La notion d'entité de l'individu,
- L'homéostasie,
- L'équilibre instable,
- Le mouvement volontaire,
- Le mouvement involontaire,
- Les phénomènes d'autorégulation.

L'ostéopathie se démarque très nettement des prestations académiques, tant par son système de pensée et de raisonnement dont l'originalité ne fait aucun doute, que par ses modalités d'applications pratiques.

Cet art ne saurait se résumer à la « pratique de l'ostéopathie » telle qu'elle est utilisée par de nombreux praticiens sous la forme d'une équation inéxacte et mutilante :

Ostéopathie = manipulations articulaires

La philosophie ostéopathique repose sur la simplicité, la recherche du vrai, de l'utile et le rejet de toute contrainte dogmatique.

Ses fondements sont tirés de quatre grands principes philosophiques :

- L'empirisme
- Le pragmatisme
- Le positivisme
- et le réalisme.

Comme le précisa Francis BACON, philosophe, né à Londres en 1561 :

« Les philosophes qui se sont mêlés de traiter des sciences se partageaient en deux classes : les empiriques et les dogmatiques. L'empirique, semblable à la fourmi, se contente d'amasser et de consommer ensuite ses provisions. Le dogmatique, tel que l'araignée, ourdit des toiles dont la matière est extraite de sa propre substance. L'abeille garde le milieu. Elle tire la matière première des fleurs des champs et des jardins puis, par un art qui lui est propre, elle la travaille et la digère.

La vraie philosophie fait quelque chose de semblable... Ainsi, notre plus grande ressource est celle dont nous devons tous espérer, c'est l'étroite alliance de ces deux facultés : l'expérimentale et la rationnelle ».

La philosophie est fondamentale et indispensable à la pratique de l'ostéopathie pour que les techniques de normalisation soient utilisées à bon escient et qu'elles ne sombrent pas au niveau de la « recette ».

Il ne peut y avoir d'unité de méthode sans philosophie.

L'absence de philosophie, c'est l'échec.

La survie de l'ostéopathie, depuis les temps les plus reculés, son évolution et son efficacité croissante témoignent de la solidité de ses principes, de son unité de méthode, de sa continuité et de son universalité.

CHAPITRE PREMIER

LES AXES DU BASSIN

Afin de mieux comprendre ce chapitre, il apparaît nécessaire de préciser ce que le concept ostéopathique entend par :

— lésion ostéopathique articulaire et,
— lésion ostéopathique en général.

LÉSION OSTÉOPATHIQUE ARTICULAIRE :

Qu'elle soit du 1er, 2e, ou 3e degré, la lésion ostéopathique articulaire est une restriction de mobilité partielle ou totale conditionnant la vascularisation. La position d'un segment osseux par rapport à son voisin n'est pas un critère car seule la mobilité entre ces 2 segments est primordiale.

LÉSION OSTÉOPATHIQUE EN GÉNÉRAL :

C'est un trouble de fonction d'une articulation, d'un organe, d'une glande ou d'un tissu, trouvant sa cause directe ou indirecte dans un phénomène extérieur.

Comme le précisent ROLLIN E., BECKER D.O. F.A.A.O. et A. DUVAL D.O. M.R.O. (G.B.) :

« ...Lorsqu'un malade pénètre dans le Cabinet d'un praticien, trois opinions sont en présence :

— Celle du malade : basée principalement sur des interprétations sensorielles, des « symptômes » auxquels viennent s'ajouter quelques informations glanées çà et là (conversations, lectures, autres opinions professionnelles...) ;
— Celle du praticien, qui s'établit sur de longues années d'études, d'expérience et de réflexion et
— Celle des tissus du malade ! ».

Denis BROOKES D.O. M.R.O.

Dans le concept ostéopathique cranio-sacré ou sacro-sphénoïde,

« Le sacrum est à l'occipital ce que les os iliaques sont aux temporaux... ».

L'anatomie des auricules sacrés et iliaques ayant été développée dans « Les Lésions Ostéopathiques iliaques », nous limiterons volontairement notre étude à la physiologie articulaire du sacrum et à quelques généralités.

Les axes du bassin (d'après Fred L. MITCHELL D.O. F.A.A.O.), décrits dans ce chapitre, représentent les clés indispensables permettant l'accès au diagnostic différentiel entre :

— les lésions ilio-sacrées et

— les lésions sacro-iliaques.

Une connaissance parfaite de l'anatomie et des points de repères osseux est indispensable.

Fred L. MITCHELL a eu connaissance de ces axes en 1948, mais n'a pu, jusqu'en 1957, trouver dans la littérature, une description anatomique et physiologique de ces axes.

Le Docteur Paul KIMBERLY de Saint-Petersburg en Floride, consacra un temps précieux à l'élaboration de ce travail et aida MITCHELL dans la description et la terminologie.

Nous profiterons de ce chapitre pour témoigner au Docteur Paul KIMBERLY et à Fred L. MITCHELL, notre profonde gratitude.

Nous trouvons cependant, dans la littérature orthopédique et ostéopathique anglo-saxonne antérieure, un certain nombre d'axes décrits très incomplètement : certains ont décrit les axes sans préciser le mouvement ; d'autres ont décrit les mouvements sans références aux axes.

Le Docteur SUTHERLAND a attiré l'attention sur le mouvement involontaire du sacrum entre les ailes iliaques en opposition avec la mobilité posturale des iliaques sur le sacrum.

En accord avec le Docteur SUTHERLAND, l'axe respiratoire est représenté par un arc autour d'un axe transverse passant approximativement au niveau des processus articulaires de S1 et S2. La disposition ligamentaire est telle que le sacrum peut se balancer sans entrave entre les ailes iliaques sans modification tensionnelle.

MAGOUN décrit quelque part l'axe oblique, sans pour autant donner sa localisation exacte, mais en indiquant que sa connaissance représente une phase importante du mouvement sacro-iliaque.

MAGOUN précise : le type de mouvement le plus fréquemment rencontré est celui qui s'effectue sur l'axe oblique « depuis le sommet de la poche de la hanche d'un côté, au bas de l'autre » : la torsion.

Dans la torsion, la base sacrée d'un côté (à proximité de l'Epine iliaque postéro-supérieure) est par exemple antérieure, alors que l'apex de l'autre côté (à proximité de l'Epine iliaque postéro-inférieure) est postérieur. Une telle position sacrée n'est pas difficile à déterminer avec soin, à l'aide des pouces, lorsque le patient est sur le ventre.

L'axe transversal horizontal pubien passe par la symphyse pubienne et permet au pubis de faire une rotation. Cet axe autorise les mouvements iliaques dans la physiologie de la marche. le jeu articulaire, à ce niveau, supérieur ou inférieur, n'est pas mesurable.

Le sacrum proprement dit présente six axes physiologiques à décrire :

— Un axe transversal ou axe respiratoire primaire de SUTHERLAND S1 / S2, encore appelé « Axe transverse supérieur » ;

AXES DU SACRUM

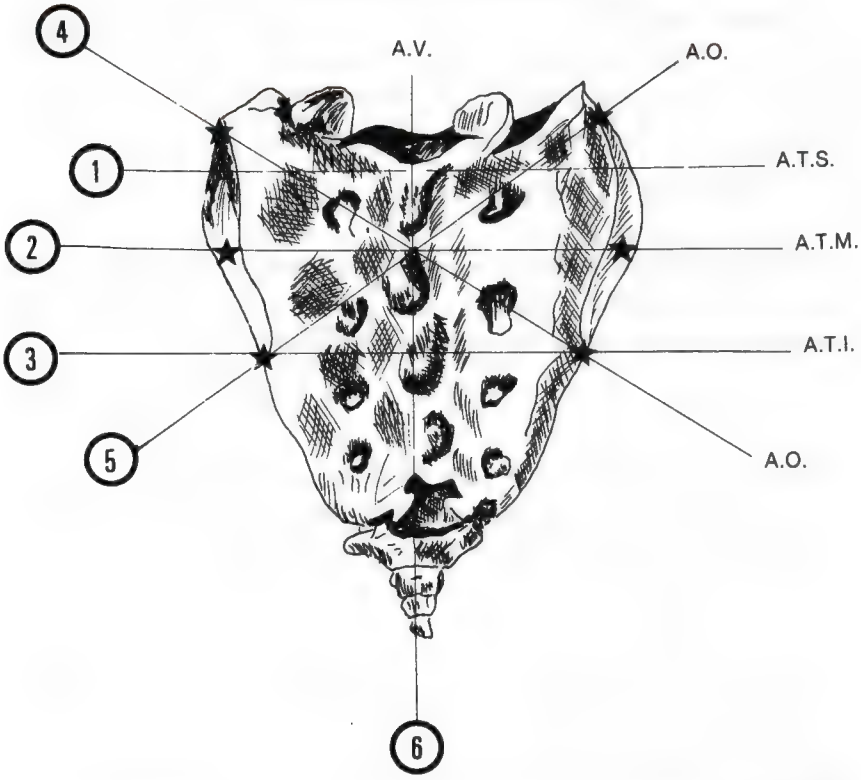

1 AXE TRANSVERSE SUPÉRIEUR encore appelé Axe respiratoire primaire de Sutherland : processus articulaires de S1/S2.

— **Mouvements :**
- Flexion respiratoire sacro-sphéno-basilaire,
- Extension respiratoire sacro-sphéno-basilaire.

2 AXE TRANSVERSE MOYEN ou encore Axe de rotation du sacrum par rapport aux ailes iliaques : corps de S2.

— **Mouvements :**
- Sacrum antérieur,
- Sacrum postérieur,
- « Depressed sacrum ».

3 AXE TRANSVERSE INFERIEUR ou encore Axe de rotation des ailes iliaques par rapport au sacrum.

— **Mouvements :**
- Rotation iliaque postérieure avec un sacrum relativement antéro-
- inférieur,
- Rotation iliaque antérieure avec un sacrum relativement postéro-
- supérieur.

4 5 DEUX AXES OBLIQUES DE TORSION MECANIQUE DU SACRUM

— **Mouvements :**
- Torsion gauche-gauche,
- Torsion droite-droite,
- Torsion gauche-droite,
- Torsion droite-gauche,

6 AXE VERTICAL qui n'intervient pas dans les mouvements physiologiques du sacrum avec les ailes iliaques.

— **Mouvements :**
- Pseudo-rotation du bassin ou « lésion lombaire de groupe FSR »
- Subluxation sacrée spéciale en rotation.

— Un axe transversal ou Axe de flexion-extension mécanique du sacrum : S2, encore appelé « Axe transverse moyen » ;

— Un axe transversal destiné aux mouvements iliaques : encore appelé « Axe transverse inférieur » ;

— Deux axes obliques destinés à la torsion mécanique du sacrum ;

— Un axe vertical destiné à la « lésion de groupe lombaire du type FSR » et à la subluxation sacrée en rotation.

1) Axe respiratoire primaire de SUTHERLAND : S1 / S2

Cet axe est transversal, horizontal.

D'après SUTHERLAND, cet axe passe approximativement entre les processus articulaires de S1 et S2. Il est encore appelé **Axe transverse supérieur ».** C'est autour de cet axe que s'organise la flexion-extension respiratoire du sacrum.

C'est l'axe autour duquel se balance et oscille le sacrum comme si ce dernier était suspendu aux ligaments sacro-iliaques postérieurs.

La flexion-extension respiratoire du sacrum s'effectue :

a) Pendant la respiration : la base sacrée se postériorise pendant l'inspiration et s'antériorise pendant l'expiration.

b) En synchronisation avec les mouvements de la symphyse sphéno-basilaire : la base sacrée se postériorise lorsque la symphyse sphéno-basilaire s'élève en flexion et la symphyse sphéno-basilaire s'abaisse lorsque la base sacrée s'antériorise en extension.

Cet axe n'intervient pas dans la physiologie de la marche et le mouvement de flexion-extension respiratoire n'est pas mesurable par des points de repères osseux.

Le sacrum peut parfois utiliser cet axe, dans la flexion-extension mécanique extrême du sacrum (sacrum antérieur ou postérieur).

Cet axe qui passe au niveau S1 / S2, se situe néanmoins dans un plan plus postérieur que celui de la facette auriculaire sacrée, car l'insertion de la dure-mère est postérieure. Il est donc plus postérieur que l'axe transverse moyen.

2) Axe de rotation du sacrum par rapport aux ailes iliaques : S2

C'est sur cet axe que s'organise la flexion-extension mécanique du sacrum.

Cet axe est transversal, horizontal et passe par le point pivot des deux branches du « L auriculaire », formé par les surfaces articulaires du sacrum au niveau du corps de S2. Cet axe est encore appelé : **« Axe transverse moyen »**.

C'est autour de cet axe que s'effectue la rotation du sacrum par rapport aux ailes iliaques :

— Sacrum antérieur bilatéral ou en extension respiratoire : la base sacrée est antéro-inférieure et le sommet sacré est postéro-supérieur

— Sacrum postérieur bilatéral ou en flexion respiratoire : la base sacrée est postéro-supérieure et le sommet sacré est antéro-inférieur.

3) Axe de rotation des ailes iliaques par rapport au sacrum

Cet axe est transversal, horizontal et passe au niveau du pôle inférieur des auricules sacrés s'étendant latéralement au travers de l'iliaque, près des épines iliaques postéro-inférieures.

Cet axe est encore appelé **« Axe transverse inférieur »**.

C'est autour de cet axe que tournent les ailes iliaques.

— Sacrum relativement antéro-inférieur à droite pour une rotation iliaque postérieure droite.

— Sacrum relativement postéro-supérieur à gauche pour une rotation iliaque antérieure gauche.

4 et 5) Deux axes obliques de torsion mécanique du sacrum

Ces axes obliques sont au nombre de 2 et traversent le sacrum.

Origine : Pôle supérieur de la facette auriculaire sacrée d'un côté ;

Terminaison : Pôle inférieur de la facette auriculaire sacrée du côté opposé ;

Dénomination : L'appelation de l'axe oblique est fonction de son pôle supérieur d'origine :

— Axe oblique droit

ou

— Axe oblique gauche.

NOTA : deux muscles ont une action prépondérante dans l'établissement et le maintien de ces axes obliques :

— le muscle grand fessier, oblique en bas et en dehors, en arrière de l'articulation sacro-iliaque.

— le muscle pyramidal du bassin, légèrement oblique en bas et en dehors, en avant de l'articulation sacro-iliaque.

6) Un axe vertical

passant par la crête sacrée postérieure à travers le plan sagittal du sacrum.

Cet axe n'intervient pas dans les mouvements physiologiques du sacrum avec les ailes iliaques.

C'est autour de cet axe que s'organisent, en pathologie :

- la lésion de groupe lombaire du type F.S.R., encore appelée « pseudo-rotation du bassin »
- la subluxation sacrée en rotation pure.

AXES DU SACRUM

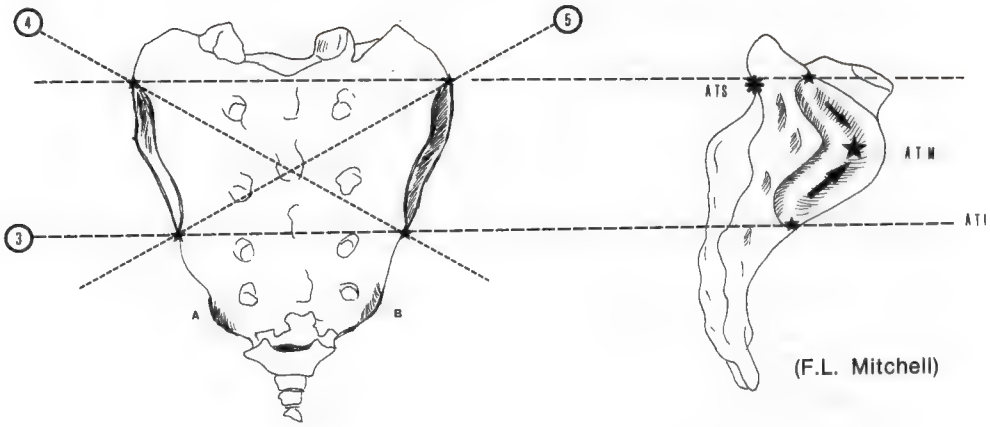

(F.L. Mitchell)

A et B Angles sacrés inféro-latéraux, (S5)

Petit et grand bras du « L » auriculaire sacré.

✱ Axe transverse supérieur ou axe respiratoire primaire de SUTHERLAND.

★ Axe transverse moyen ou axe de rotation du sacrum par rapport aux ailes iliaques.

(3) ★ Axe transverse inférieur ou axe de rotation des ailes iliaques par rapport au sacrum.

(4) (5) Axes obliques de torsion mécanique du sacrum.

Remarques :

Si l'on admet que la physiologie articulaire du sacrum dépend de sa conformation anatomique ; si l'on prend en considération toutes les possibilités d'anomalies sacrées morphologiques et acquises, on peut admettre :

— La divergence de certains auteurs concernant ces axes ;

— La possibilité, qu'à le sacrum, d'emprunter plusieurs axes au cours d'un même mouvement ;

— L'existence de certaines subluxations sur des axes atypiques :

- Vertical ;
- Antéro-postérieur,
  mises en évidence par H.A. LIPPINCOTT D.O.

Points de repères importants :

Comme le précise HALLADAY, il est nécessaire, avant toute démarche diagnostique, d'investiguer un certain nombre de points

de repères importants qui se modifient en fonction des changements de position de la ceinture pelvienne :

— **L'Epine iliaque antéro-supérieure ;**

— **L'Epine iliaque postéro-supérieure ;**

— **Le sillon sacro-iliaque ;**

— **L'angle inféro-latéral du sacrum** : rebord constitué par le 5e segment du sacrum (synchondrose sacro-coccygienne) ;

— **Le tubercule pubien** situé au-dessus du pubis, à la limite latérale de la symphyse, à l'extrémité antérieure de la ligne ilio-pectinée ;

— **La malléole tibiale ;**

— **Les ligaments** lombo-sacrés, ilio-lombaires, sacro-sciatiques, sacro-iliaque postérieur, ilio-inguinal : vérification de leur sensibilité, de leur tension et de leur consistance.

Muscles :

Le muscle est l'activateur essentiel du mouvement iliaque. Les muscles, la restriction de mobilité articulaire et la gravité, influencent le mouvement sacré. Sur chaque iliaque, s'insèrent 36 muscles dont 8 seulement sur le sacrum.

Lorsque survient une contracture musculaire, il est indispensable de prendre en considération les modifications aponévrotiques. La longueur et la force du muscle sont fonction de son aponévrose et l'harmonie myo-fasciale bilatérale est capitale.

Le grand fessier et le pyramidal du bassin croisent en arrière et en avant l'articulation sacro-iliaque, tirent dans la direction des axes obliques et jouent un rôle important dans le maintien et l'établissement de ceux-ci.

Le muscle psoas-iliaque stabilise l'articulation sacro-iliaque antérieurement.

Le muscle ischio-coccygien pourrait jouer un rôle dans le mouvement respiratoire du sacrum.

SURFACE AURICULAIRE SACREE

(I.A. Kapandji)

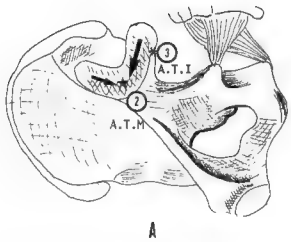

A

ILIAQUE EN PROCUBITUS

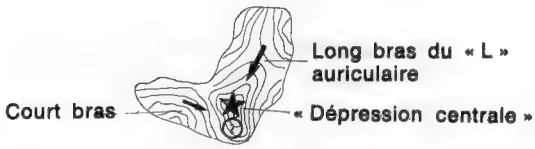

C RELEVE CARTOGRAPHIQUE d'après WEISEL

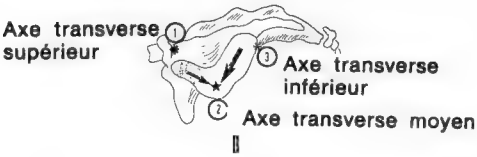

B

SACRUM EN PROCUBITUS

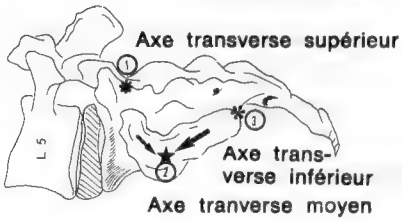

D

SACRUM ET L5 EN PROCUBITUS

A et B Vues de l'articulation sacro-iliaque montrant à la fois les relations sacrée et iliaque des « bras auriculaires » et les axes de mouvement lorsque le sujet est en procubitus.

C Relevé cartographique de l'auricule sacré d'après WEISEL, montrant la « dépression centrale » se situant à la jonction des deux bras du « L » auriculaire :

— Le long bras,
— Le court bras.

Il est à noter que dans le mouvement physiologique de torsion sacrée en avant, la base sacrée s'antériorise d'un côté sur le « court bras » et l'apex, du côté opposé, se postériorise sur le « long bras » du « L » auriculaire.

D Relations « Sacrum-L5 », lorsque le sujet est en procubitus.

AXES DES MOUVEMENTS ILIO-SACRES (B) ET SACRO-ILIAQUES (A)

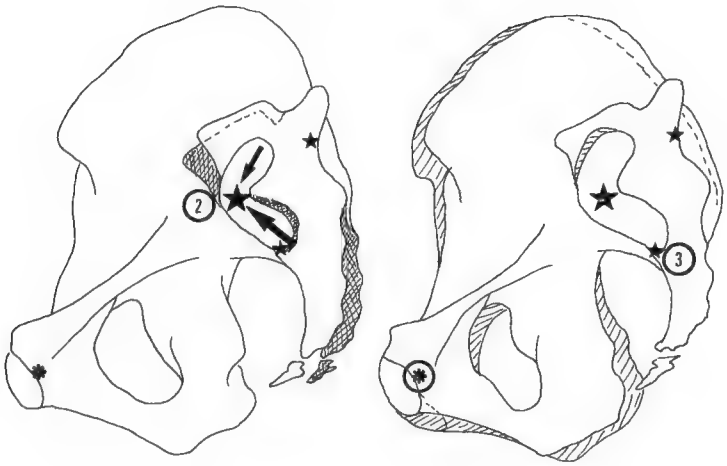

A B

A ROTATION DU SACRUM PAR RAPPORT A L'AILE ILIAQUE

2 Axe transverse moyen :

- Sacrum antérieur,
- Sacrum postérieur.

B ROTATION DE L'AILE ILIAQUE PAR RAPPORT AU SACRUM

3 Axe transverse inférieur :

- Antériorité iliaque : sacrum relativement postéro-supérieur ;
- Postériorité iliaque : sacrum relativement antéro-inférieur.

*** Axe pubien transverse :**
permettant les mouvements iliaques dans la physiologie de la marche.

CHAPITRE II

PHYSIOLOGIE ARTICULAIRE DU SACRUM

1) Par rapport à l'axe transverse inférieur :

Cet axe représente l'axe de rotation des ailes iliaques par rapport au sacrum.

Le mouvement de rotation, antérieur ou postérieur, des ailes iliaques est influencé, dirigé et stabilisé par le mouvement de torsion sur l'axe transverse passant au niveau de la symphyse pubienne.

Si les deux ailes iliaques bougent hélicoïdalement dans un même plan, il n'en est pas de même du sacrum qui ne peut pas passer tout simplement de la position postérieure à la position antérieure sur un axe vertical. Lors de la marche, le sacrum, d'un côté, s'élève pour passer en arrière et, de l'autre côté, s'abaisse pour passer en avant. Le sacrum effectue un mouvement giroscopique et il faut noter que, dans le cadre du mouvement volontaire, le sacrum est obligé de s'abaisser pour passer en avant car il ne peut, en dehors de certaines conformations anatomiques particulières, monter pour passer en avant.

Il existe par conséquent dans la marche, un équilibre dynamique où l'on assiste à l'annulation d'une force de déséquilibre par une force identique dont la résultante est le mouvement.

Lorsque les os iliaques se trouvent dans une position physiologique opposée, le « coin sacré » réalise un couple avec chaque ilium en adoptant une position relative antéro-postérieure inverse.

Dans la physiologie de la marche, lorsque les ailes iliaques effectuent une conversion, antérieure d'un côté et postérieure de l'autre, elles modifient l'état de tension des ligaments iliolombaires, autorisant le corps vertébral de L5 à tourner dans la convexité (mouvement F.S.R. de FRYETTE) lorsque la colonne lombaire est en flexion ou en position neutre.

F.S.R. — Voir Glossaire

Ce mécanisme représente un verrouillage de protection lombo-sacré.

Rappelons la différence qui existe entre un sacrum en position relative et un sacrum en torsion :

— **« Position relative sacrée »** :

Cette position dépend de la rotation des ailes iliaques sur l'axe transverse inférieur.

— **« Torsion sacrée »** :

Ce mouvement s'organise sur les axes obliques de torsion du sacrum.

En conséquence, les possibilités lésionnelles seront ilio-sacrées (axe transverse inférieur), ou sacro-iliaques (axe transverse moyen, axes obliques).

L.P. ilium antérieur droit traumatique ► **Ph. Lés.** sacrum relativement postéro-supérieur droit ► **L.S.** suite mécanique descendante droite

L.P. cuboïde-scaphoïde à droite ► **Ph. Lés.** Suite mécanique montante à droite ► **L.S.** ilium postérieur droit

▼

Ph. Lés. sacrum relativement antéro-inférieur droit

2) Par rapport aux axes obliques de torsion

Deux muscles ont une action prépondérante dans l'établissement et le maintien de ces axes obliques :

— le muscle grand fessier,

— le muscle pyramidal du bassin.

Ces muscles permettent au sacrum, dans la physiologie de la marche, de passer d'un axe oblique sur l'autre, en fonction de la répartition des pressions du poids du corps :

— Mouvement sur l'axe oblique droit : le poids du corps est à droite

— Mouvement sur l'axe oblique gauche : le poids du corps est à gauche.

ROLES DU GRAND FESSIER ET DU PYRAMIDAL DU BASSIN

dans le maintien et l'établissement des deux axes obliques de torsion mécanique du sacrum

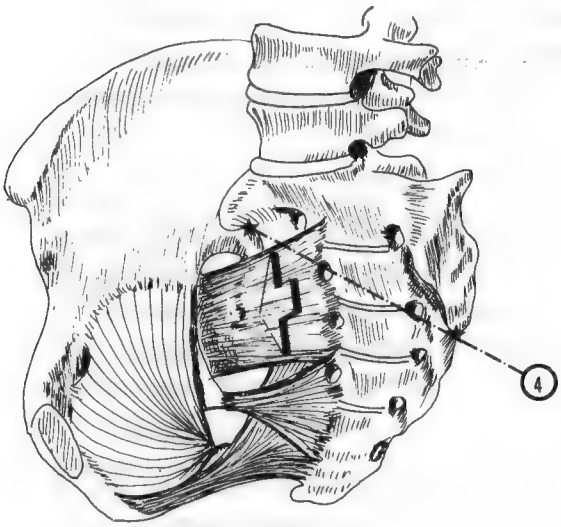

axe oblique droit

(P. Kamina)

A

PYRAMIDAL DU BASSIN

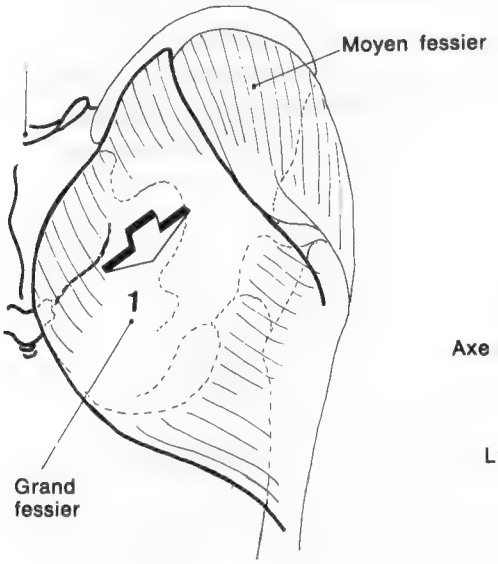

Axe oblique droit

1 Grand fessier

2 Pyramidal du bassin

L'axe oblique droit représente la résultante des deux composantes musculaires.

Ce mécanisme est une phase importante de la physiologie de la marche.

Ces deux muscles représentent les éléments « stabilisateurs » des axes obliques ; ils coupent, tous deux, l'articulation sacro-iliaque en se dirigeant en bas en dehors, l'un en avant de l'articulation, l'autre en arrière de l'articulation. L'axe oblique représente la résultante de ces deux composantes.

Le mouvement de torsion sacrée en avant sur axe oblique consiste en un mouvement de la base sacrée opposée à l'origine de l'axe : la base sacrée se meut antéro-inférieurement pendant que le sommet sacré ou apex, du côté opposé (c'est-à-dire, de l'origine de l'axe), se meut postéro-inférieurement et inversement. Il résulte de ceci, un mouvement courbe du sacrum autour d'un axe diagonal.

La torsion sacrée s'organise sur l'axe oblique et sur un 2e axe difficilement codifiable, autorisant un certain glissement. Le mouvement de torsion sacrée peut se décomposer en :

— rotation

+

— inclinaison latérale,

ce qui permet de comprendre d'une part, la position à la fois postérieure et inférieure de l'angle sacré dans les torsions en avant et, d'autre part, que dans le cadre du mécanisme respiratoire primaire, les lésions sphéno-basilaires en rotation-flexion latérale ou en torsion se répercuteront au niveau du sacrum sur les axes obliques et inversement :

L.P. Sphéno-basilaire en rotation-flex. lat. ou en torsion	►	**Ph. Lés.** core-link	►	**L.S. sacrée** en torsion inélastique
L.P. sacrée en torsion	►	**Ph. Lés.** core-link inélastique	►	**L.S. Sphéno-basilaire** en rotation flexion latérale ou en torsion

Le « L » auriculaire sacré intéresse deux catégories de mouvements qui se produisent plus volontiers : sur « le court bras » pour le mouvement « INVOLONTAIRE » (axe respiratoire de Sutherland) et sur « le long bras » pour le mouvement « VOLONTAIRE ».

Ce « L » auriculaire sacré comprend deux bras de mouvements :

— **Le « court bras »** qui est sensiblement parallèle à la base sacrée.

— **Le « long bras »** qui est sensiblement parallèle à la face antérieure du sacrum.

Rappelons deux caractéristiques importantes :

— A la jonction de ces deux bras se situe l'axe transverse moyen et,

— Les pôles supérieur et inférieur des auricules sacrés représentent le passage des axes obliques.

Dans le mouvement physiologique de TORSION SACREE EN AVANT GAUCHE-GAUCHE :

— l'axe oblique de mouvement est gauche

— la base sacrée, à droite, se déplace antéro-inférieurement sur le court bras du « L » auriculaire et l'apex sacré, à gauche, se meut postéro-inférieurement sur le long bras du « L » auriculaire. Ce mouvement a pour effet de déplacer l'angle sacré inféro-latéral gauche postéro-inférieurement. L'angle sacré gauche apparait plus postérieur qu'inférieur.

Si ce mouvement atteint sa limite physiologique, apparait alors une restriction de mobilité et, par voie de conséquence, une lésion sacrée en torsion gauche-gauche.

D'autre part, il faut souligner que ce mouvement de torsion sacrée gauche-gauche peut se rencontrer avec une rotation des corps vertébraux lombaires, y compris L5, vers la droite, dans la convexité formée (mouvement F.S.R. de FRYETTE), lorsque la colonne lombaire est en flexion ou en position neutre, afin de rééquilibrer le poids du corps. Ce mouvement de rotation joue le rôle de verrouillage de protection. En cas de dépassement de la limite physiologique, inverser ce mécanisme sera la clé d'une partie du syndrome du bas du dos.

AXES OBLIQUES DE TORSION MECANIQUE DU SACRUM

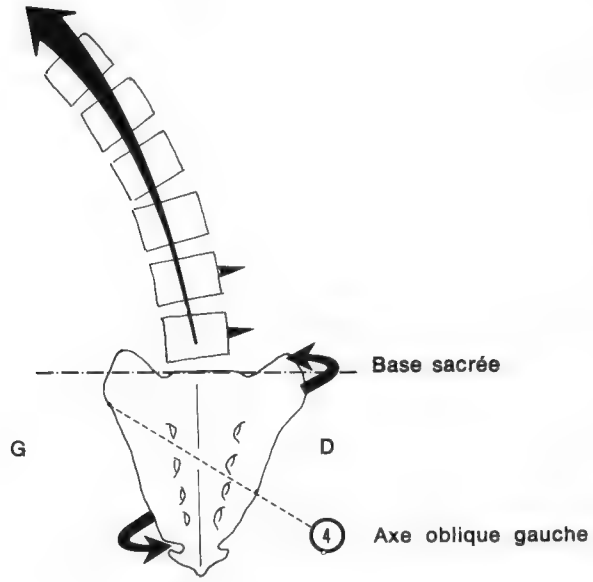

TORSION SACREE GAUCHE-GAUCHE

ou torsion sacrée vers la gauche
sur un axe oblique gauche

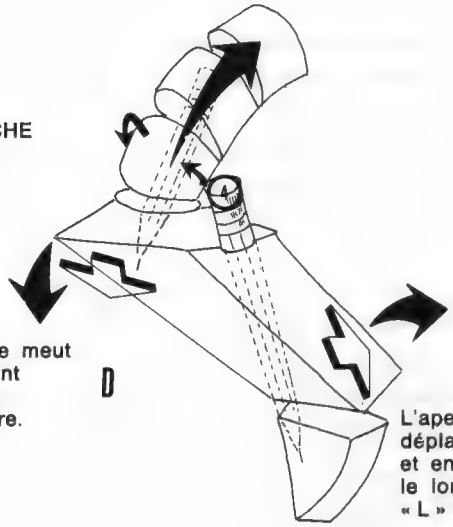

La base sacrée se meut
en bas et en avant
sur le court bras
du « L » auriculaire.

L'apex sacré se
déplace en arrière
et en bas sur
le long bras du
« L » auriculaire

(Fred L. Mitchell)

TORSION SACREE GAUCHE-GAUCHE	
— **Axe** : oblique gauche. — **Colonne lombaire** : convexe à droite. — **L5** : F.S.R. (rotation du corps vertébral à droite dans la convexité).	
Côté droit	**Côté gauche**
— **Base sacrée** ; antéro-inférieure	— **Angle sacré inféro-latéral** : postéro-inférieur mais plus postérieur qu'inférieur.

Dans le mouvement physiologique de TORSION SACREE EN AVANT DROITE-DROITE :

— L'axe oblique de mouvement est droit.

— Le mécanisme est inverse de la torsion gauche-gauche.

— Cette lésion semble moins fréquente que la torsion gauche-gauche

3) Par rapport à l'axe respiratoire de SUTHERLAND

Dans le cadre du mécanisme respiratoire primaire, c'est sur l'axe transverse supérieur que s'organise physiologiquement la flexion-extension respiratoire du sacrum : mouvement involontaire.

A la flexion-extension respiratoire du sacrum correspond la flexion-extension de la symphyse sphéno-basilaire.

L.P. sacrée en extension	►	**Ph. Lés.** core-link inélastique	►	**L.S. sphéno-basilaire** en extension
L.P. Sphéno-basilaire en flexion	►	**Ph. Lés.** core-link inélastique	►	**L.S. sacrée** en flexion

Dans la flexion respiratoire :

— la symphyse sphéno-basilaire s'élève dans un premier temps

— la base sacrée se postériorise et le sommet s'antériorise dans un deuxième temps ;

Dans l'extension respiratoire :

— La base sacrée s'antériorise et le sommet se postériorise dans un premier temps ;

— La symphyse sphéno-basilaire s'abaisse dans un deuxième temps.

Par ailleurs, nous pouvons noter l'influence de la respiration et des leviers : un poids de 1 kg que multiplie un bras de levier de 1 mètre demande une résistance lombaire de 100 kg. Aussi, lorsque le sujet incline le buste en avant et soulève un poids, la force verticale s'exerce en avant des corps vertébraux. L'amortisseur lombaire a tendance à effectuer une protusion discale postérieure ou postéro-latérale.

A partir de cet instant, si le sujet se redresse en expiration, la base sacrée se dirige en avant (le sacrum tend à s'horizontaliser), le disque est cisaillé, un « coup de poignard douloureux » survient et immobilise le sujet en demi-flexion.

A l'inverse, si le sujet se redresse en inspiration, sa base sacrée se dirige en arrière (le sacrum tend à se verticaliser) et le disque n'est pas cisaillé.

Il semble que les muscles ischio-coccygiens, seuls à s'insérer sur le sacrum, pourraient jouer un rôle dans le mouvement respiratoire du sacrum.

4) Par rapport à l'axe transverse moyen

Le sacrum effectue, dans le cadre du mouvement volontaire ; une rotation antérieure ou postérieure.

INCLINAISON DU BUSTE EN AVANT

Temps 1 :

Les pieds étant parallèles, le sujet, debout, incline son buste en avant sans aller jusqu'à la participation du sacrum. Cette inclinaison est limitée et le sacrum effectue un léger mouvement de rotation sur l'axe transverse moyen, de telle sorte que sa base sacrée se postériorise pendant que son sommet s'antériorise, diminuant ainsi le détroit inférieur du bassin.

Temps 2 :

Le sujet, debout, continue d'incliner son buste en avant. A ce moment-là, les deux ailes iliaques roulent légèrement en avant. Ce mouvement est de très courte amplitude.

Temps 3 :

Le sujet, toujours debout, augmente encore l'inclinaison de son buste en avant. Les ailes iliaques s'immobilisent et le sacrum effectue alors une rotation sur l'axe transverse moyen de telle sorte que sa base sacrée s'antériorise pendant que son sommet se postériorise. Cette rotation du sacrum, tractée par les attaches du disque lombo-sacré, se poursuit jusqu'à la mise en tension des ligaments sacro-sciatiques. Ceux-ci jouent alors le rôle de « freins sacrés ».

MOUVEMENTS PHYSIOLOGIQUES DU SACRUM SUR L'A.T.M. DANS L'INCLINAISON DU BUSTE EN AVANT

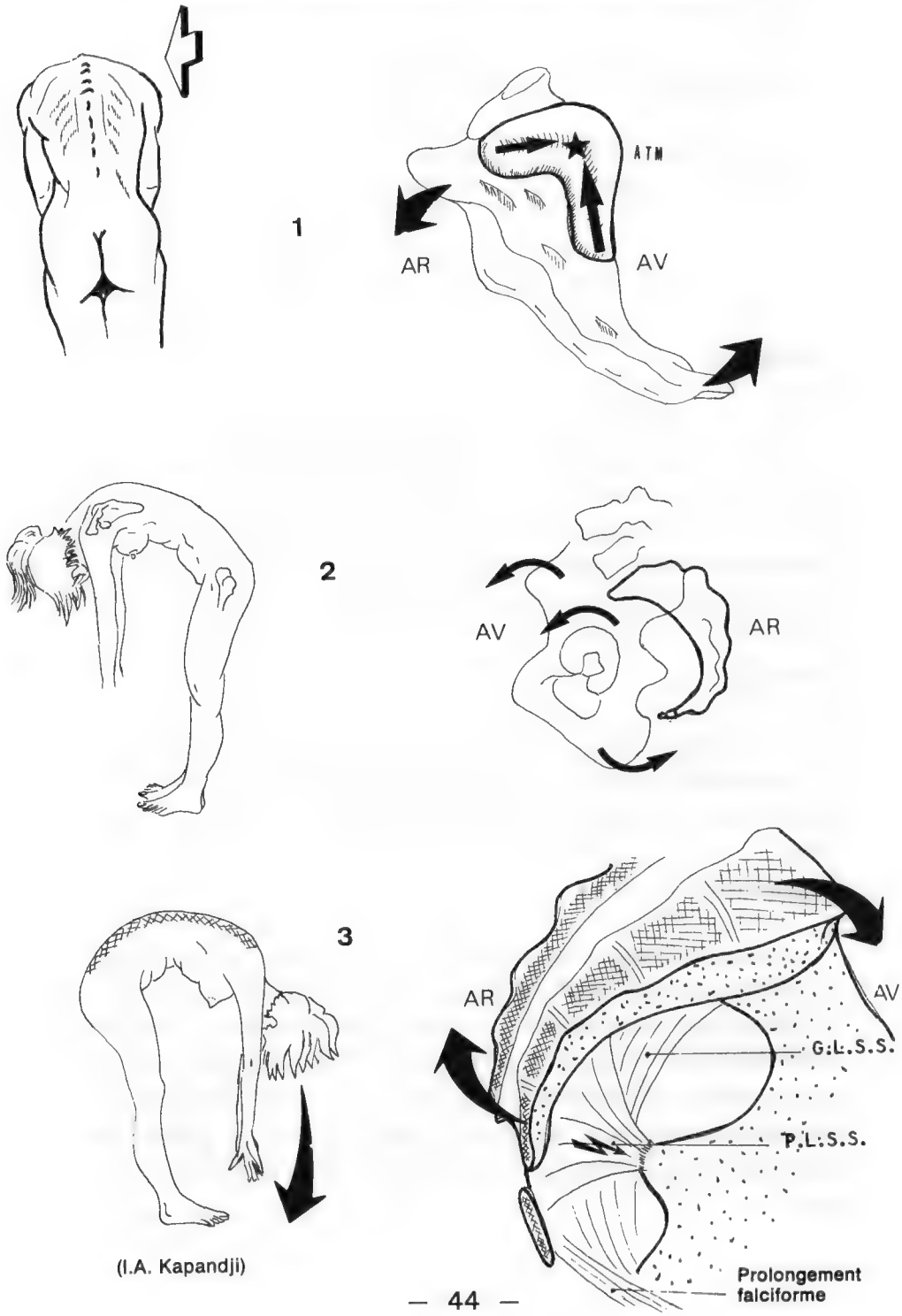

(I.A. Kapandji)

A partir de là et si la rotation du sacrum se poursuit, malgré la retenue ligamentaire, le sacrum se trouve en lésion antérieure bilatérale et ne reprend pas sa position initiale lors du retour du buste en statique normale.

Il est à noter que dans cette lésion, le point d'attache des ligaments sacro-sciatiques joue le rôle de pivot.

D'autre part, le sacrum étant en rotation antérieure à sa limite physiologique, si le sujet soulève une charge en expiration, il accentue encore le mouvement antérieur de la base sacrée et favorise la lésion appelée : « sacrum antérieur bilatéral ».

Si le mouvement antérieur de la base sacrée s'exagère encore, sous l'influence de facteurs extérieurs, l'axe de mouvement est reporté au niveau de l'attache sacrée des ligaments sacro-sciatiques et une lésion « depressed sacrum » peut se produire.

INCLINAISON DU BUSTE EN ARRIERE

Temps 1 :

Les pieds étant parallèles, le sujet, debout, incline son buste en arrière. Ce mouvement est de courte amplitude et le sacrum effectue un mouvement de rotation sur l'axe transverse moyen de telle sorte que sa base sacrée s'antériorise pendant que son sommet se postériorise. Le sommet sacré étant à une plus grande distance de l'axe transverse moyen, le mouvement le plus grand se situe au niveau de l'apex.

Temps 2 :

Le sujet, debout, poursuit l'inclinaison de son buste en arrière qui est de très courte amplitude. Les deux ailes iliaques roulent alors légèrement en arrière.

Temps 3 :

Le sujet, toujours debout, continue à incliner son buste en arrière. Les ailes iliaques s'immobilisent et le sacrum effectue une rotation sur l'axe transverse moyen, de telle sorte que sa base sacrée se postériorise pendant que son sommet s'antériorise.

MOUVEMENTS PHYSIOLOGIQUES DU SACRUM SUR L'A.T.M. DANS L'INCLINAISON DU BUSTE EN ARRIERE

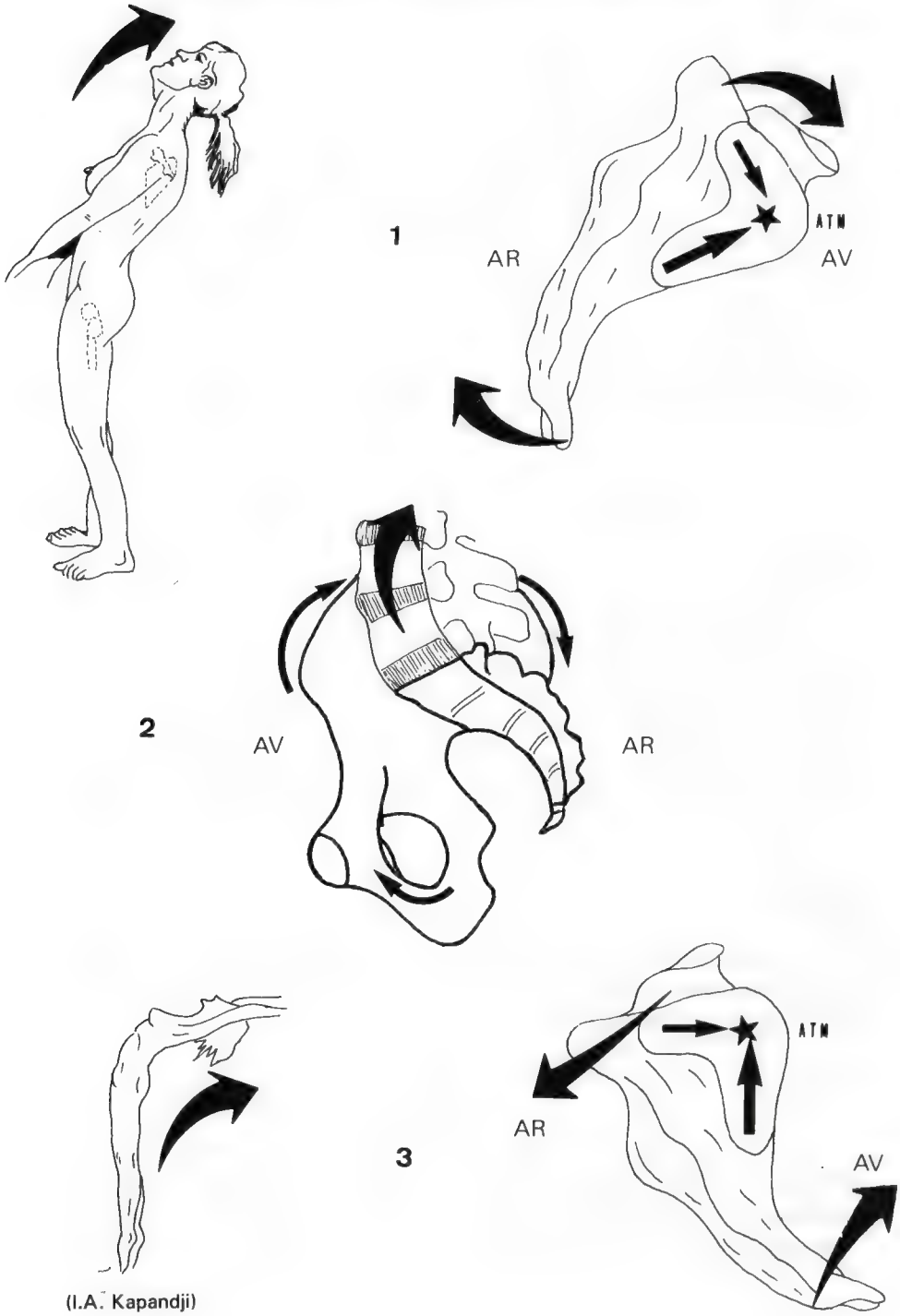

(I.A. Kapandji)

Compte-tenu de la lordose lombaire et de la contexture anatomique, il est bien évident que ce mouvement de rotation postérieure est plus limité que la rotation antérieure sacrée ; ce qui permet de comprendre la fréquence des lésions « sacrum antérieur bilatéral », par rapport à la rareté des lésions « sacrum postérieur bilatéral chez l'adulte ».

CHAPITRE III

PHYSIOLOGIE DE LA MARCHE

PHYSIOLOGIE DE LA MARCHE :

le corps est en appui sur la jambe gauche et le pied droit quitte le sol.

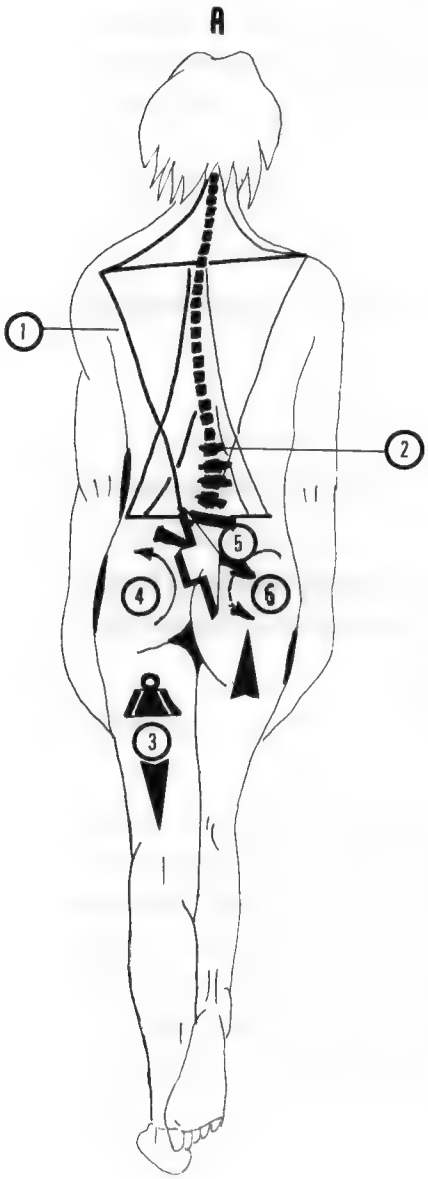

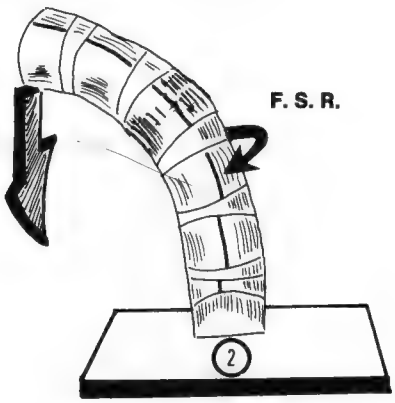

(1) Rotation thoracique gauche du type F.S.R.

(2) Inclinaison latérale gauche lombaire avec un mouvement des vertèbres lombaires du type F.S.R. dans la convexité formée à droite.

(3) Le poids du corps se porte sur la jambe gauche, afin de permettre au pied droit de se lever.

(4) L'aile iliaque gauche commence une conversion antérieure sur l'axe transverse inférieur.

(5) La torsion sacrée gauche-gauche est au maximum.

(6) L'aile iliaque droite va commencer une conversion postérieure sur l'axe transverse inférieur.

(I.A. Kapandji)

Dans cette étude, il nous apparaît plus important d'insister sur le rôle mécanique lombo-sacré que sur les mouvements de rotation iliaque.

Bien qu'il soit excessivement difficile de scinder en phases successives un mouvement global tel que la marche, nous essaierons cependant d'en faire une description correcte à partir d'une position neutre, pieds parallèles, comme si le sujet avançait en déplaçant d'abord la jambe droite.

1) PHASE A : le corps est en appui sur la jambe gauche et le pied droit quitte le sol

Nous observons :

— un mouvement de rotation des vertèbres thoraciques de droite à gauche, du type F.S.R.

— un mouvement de rotation des vertèbres lombaires de gauche à droite, du type F.S.R., dans la convexité formée à droite.

— les deux centres de gravité L3 et D4 réalisent un couple de rotation.

— le poids du corps, se situant sur la jambe gauche, au pôle supérieur de l'auricule sacro-iliaque, déclenche le mouvement de torsion sacrée sur l'axe oblique gauche : le sacrum est en torsion gauche-gauche. Sa base sacrée, du côté droit, se déplace antéro-inférieurement sur le court bras du « L » auriculaire pendant que son sommet sacré, du côté gauche, se meut postéro-inférieurement sur le long bras du « L » auriculaire ;

— le couple L5/S1 réalise un verrouillage de protection de la charnière lombo-sacrée ;

— le bassin est incliné, comme la base sacrée, à droite ;

PHASES SUCCESSIVES DE LA PHYSIOLOGIE DE LA MARCHE

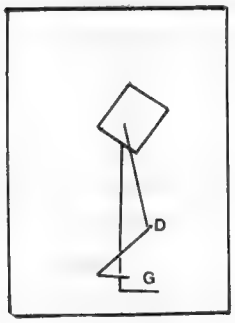

A

- Rotation thoracique gauche du type F.S.R.
- Rotation lombaire droite du type F.S.R.
- Torsion sacrée gauche-gauche.
- L'aile iliaque gauche commence une conversion antérieure.
- L'aile iliaque droite va commencer une conversion postérieure.

- La Rotation thoracique s'annule.
- La Rotation lombaire disparaît.
- La torsion sacrée s'efface.
- L'illium gauche est antérieur.
- L'illium droit continue sa conversion postérieure.

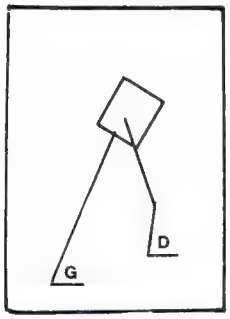

B

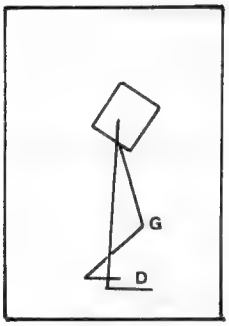

C

- Rotation thoracique droite du type F.S.R.
- Rotation lombaire gauche du type F.S.R.
- Torsion sacrée droite-droite.
- L'aile iliaque droite commence une conversion antérieure.
- L'aile iliaque gauche va commencer une conversion postérieure.

(Fred L. Mitchell - Neil A. Pruzzo - Peter S. Moran)

— l'aile iliaque gauche, de la position postérieure qu'elle occupait auparavant lorsque la jambe droite se trouvait en retrait de la gauche, commence une conversion antérieure sur l'axe transverse inférieur, relâchant ainsi le ligament ilio-lombaire gauche et autorisant L5 à tourner dans la convexité formée à droite.

— l'aile iliaque droite, de la position antérieure qu'elle occupait auparavant lorsque la jambe droite se trouvait en retrait de la gauche, va commencer une conversion postérieure sur l'axe transverse inférieur, incitant L5, par la traction du ligament ilio-lombaire droit, à tourner dans la convexité formée à droite.

2) PHASE B : La jambe gauche, en retrait de la droite, est toujours en contact avec le sol. La jambe droite avance mais n'a pas encore pris contact avec le sol.

— le pied gauche est en flexion dorsale et pousse le corps en avant ;

— une tension du quadriceps droit se focalise au pôle inférieur de l'auricule sacro-iliaque droit, à la jonction de l'axe transverse inférieur et de l'axe oblique gauche ;

— la rotation thoracique s'annule ;

— la rotation lombaire disparaît ;

— la torsion sacrée gauche-gauche s'estompe ;

— A ce sujet, rappelons que ce passage au point neutre est éphémère et que les mouvements de torsion sacrée en avant sont régis par la répartition des pressions du poids du corps ;

— l'aile iliaque gauche a complètement réalisé sa conversion antérieure sur l'axe transverse inférieur ;

— l'aile iliaque droite continue sa conversion postérieure sur le même axe.

3) PHASE C : le corps est en appui sur la jambe droite et le pied gauche n'a pas repris contact avec le sol.

— la tension du quadriceps droit augmente lorsque le pied droit est en contact avec le sol ;

— les rotations thoracique et lombaire s'inversent ;

— un couple de Rotation inverse s'organise entre les deux centres de gravité : L3 et D4

— le poids du corps, se situant sur la jambe droite, au pôle supérieur de l'auricule sacro-iliaque, déclenche le mouvement de torsion sacrée sur l'axe oblique droit : le sacrum est en torsion droite-droite. Sa base sacrée, du côté gauche, se déplace antéro-inférieurement sur le court bras du « L » auriculaire pendant que son sommet sacré, du côté droit, se meut postéro-inférieurement sur le long bras du « L » auriculaire ;
— le couple L5/S1 réalise un verrouillage de protection lombo-sacré ;
— le bassin est incliné, comme la base sacrée, à gauche.
— l'aile iliaque droite, de la position postérieure qu'elle occupait auparavant lorsque la jambe gauche se trouvait en retrait de la droite, commence une conversion antérieure sur l'axe transverse inférieur, relâchant ainsi le ligament ilio-lombaire droit et autorisant L5 à tourner dans la convexité formée à gauche.
— l'aile iliaque gauche, de la position antérieure qu'elle occupait auparavant lorsque la jambe gauche se trouvait en retrait de la droite, va commencer une conversion postérieure sur l'axe transverse inférieur incitant L5, par la traction du ligament ilio-lombaire gauche, à tourner dans la convexité formée à gauche.

- que ce soit à droite ou à gauche, les mouvements de rotation iliaque, dans la physiologie de la marche, sont influencés, dirigés et stabilisés par le mouvement de torsion sur l'axe transverse au niveau de la symphyse pubienne ;
- les mouvements iliaques s'effectuent sur l'axe transverse inférieur et la torsion sacrée sur les axes obliques :
  Le pôle inférieur des auricules sacrés représente la jonction de ces axes ;
- lorsque le pied droit avance, le centre de gravité passe à gauche et déplace la ligne centrale de gravité du corps, ce qui a pour effet de créer une convexité lombaire droite et inversement ;
- dans la physiologie de la marche, les corps vertébraux lombaires et thoraciques tournent dans la convexité formée et effectuent un mouvement du type F.S.R.

CHAPITRE IV

TESTS DIAGNOSTIQUES

A. — LE SACRUM

(Fred L. Mitchell - Neil A. Pruzzo - Peter S. Moran)

1° Test de flexion en position assise

— Lorsqu'il existe une restriction de mobilité, ce test permet à l'Ostéopathe d'avoir une **présomption** de lésion sacrée mais n'offre pas l'absolue certitude de cette dernière. Par contre, d'une manière certaine, il indique le côté en restriction de mobilité sacrée.

— Ce test donne une présomption de lésion sacrée car, compte tenu de la position assise, le bassin est stabilisé sur les tubérosités ischiatiques par le poids du corps, laissant ainsi au sacrum la possibilité de se mouvoir à sa guise sur une base ischiatique stable.

— La source d'erreur la plus fréquente réside dans une flexion insuffisante du buste du patient car, dans certains cas, la restriction de mobilité ne devient évidente que dans les derniers degrés de la flexion.

— En pathologie ostéopathique, l'ordre de fréquence le plus souvent rencontré est le suivant :

a) Torsion sacrée gauche-gauche,
b) Sacrum antérieur bilatéral,
c) « Depressed » sacrum,
d) Sacrum antérieur unilatéral droit,
e) Torsion sacrée droite-droite,
f) Sacrum antérieur unilatéral gauche,
g) Torsion sacrée gauche-droite,
h) Torsion sacrée droite-gauche,
i) Sacrum postérieur bilatéral,
j) Subluxations sacrées spéciales.

Description :

— Le patient est assis sur un tabouret. Ses mains sont entrelacées derrière la nuque. Ses coudes pendent en avant. Ses cuisses sont largement écartées et ses pieds reposent à plat sur le sol.

— L'Ostéopathe est assis derrière le sujet. Ses pouces palpent les sillons et s'appliquent sous les épines iliaques postéro-supérieures.

— Le praticien demande au patient de se pencher en avant lentement et le plus loin possible. Pendant ce temps, l'Ostéopathe compare le mouvement ascensionnel des épines iliaques postéro-supérieures.

Test de flexion en position assise

Test de flexion en position assise

« L'E.I.P.S. droite s'élève, attestant d'une restriction de mobilité sacrée probable à droite ».

Déductions :

— Si une épine iliaque postéro-supérieure s'élève pendant que l'autre demeure inférieure :

- La restriction de mobilité se situera du côté de l'épine iliaque postéro-supérieure la plus haute.
- La lésion sacrée sera probable.

— En ce qui concerne les lésions sacrées, ce test est très insuffisant et le diagnostic devra être complété par d'autres tests permettant d'apprécier la profondeur des sillons sacro-iliaques, la position des angles sacrés latéraux inféro-externes et la restriction de mobilité articulaire.

— Il faut également souligner que ce test n'apporte une « présomption lésionnelle » que pour les lésions sacrées en torsion et les lésions sacrées unilatérales, antérieures ou postérieures.

— Si le sujet, pour une raison quelconque, ne peut faire la flexion du buste en avant ou ne peut pas rester assis, l'Ostéopathe devra pratiquer d'autres tests.

2° Test permettant d'apprécier une fausse inégalité de longueur des membres inférieurs d'origine sacrée, en procubitus.

— Ce test permet d'apprécier une fausse inégalité de longueur des membres inférieurs, d'origine plus volontiers sacrée.

— Dans ce test en procubitus, les possibilités lésionnelles d'une fausse jambe courte gauche et d'une fausse jambe longue droite sont les suivantes :

a) Torsion sacrée gauche-gauche,
b) Torsion sacrée droite-gauche,
c) Sacrum antérieur unilatéral droit,

Description :

— Le patient est allongé en procubitus, en appui sur les E.I.A.S.

— Le praticien effectue une légère traction sur les chevilles du sujet de façon à ce que ses jambes se situent dans le prolongement général du corps.

— L'Ostéopathe se tient en bout de table et place ses pouces dans les sillons inférieurs des malléoles internes. Il effectue une légère traction des chevilles et compare les niveaux respectifs des talons et des malléoles internes.

Déductions :

— La jambe courte se situe du côté où le talon et la malléole interne sont les plus hauts.

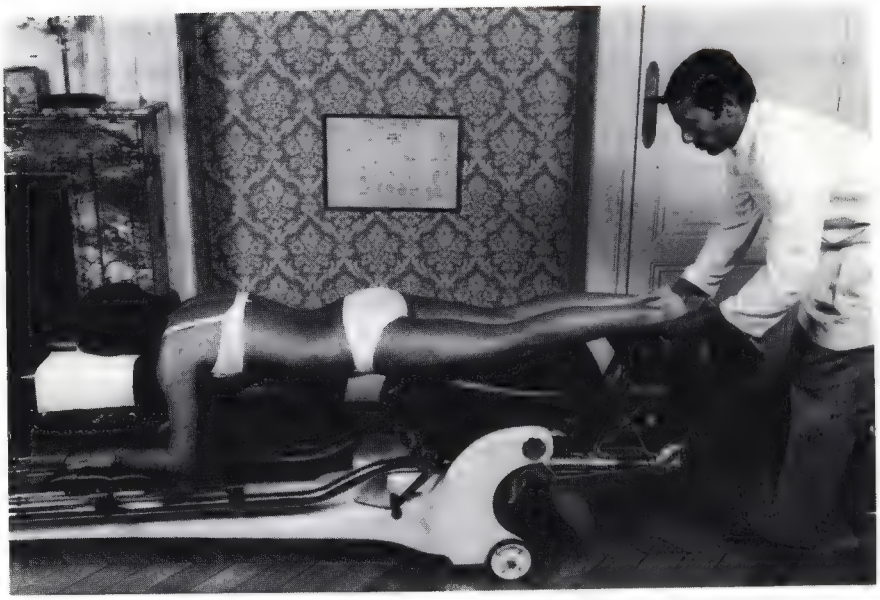

Test permettant d'apprécier une fausse inégalité de longueur des membres inférieurs d'origine sacrée.

3° Test établissant les relations entre la courbure lombaire et les torsions sacrées :

— Ce test permet de faire le diagnostic différentiel entre une torsion sacrée en avant (droite-droite ou gauche-gauche) et une torsion sacrée en arrière (droite-gauche ou gauche-droite).

— Ce test doit être complété par d'autres afin d'apprécier la profondeur des sillons sacro-iliaques, la position des angles sacrés latéraux inféro-externes et la restriction de mobilité articulaire.

Le résultat de ce test est fonction de la position de la courbure lombaire.

— Si la courbure lombaire est lordotique, il s'agira plus volontiers d'une torsion en avant.

— Si la courbure est cyphotique, il s'agira plus volontiers d'une torsion en arrière.

Description :

— Le patient est allongé en procubitus.

— L'ostéopathe se tient par côté et place la paume de sa main sur les apophyses épineuses de la colonne lombaire.

— Le praticien effectue une pression ferme et brève, dirigée vers le bas, sur les apophyses épineuses lombaires et la relâche ensuite. Il apprécie la souplesse, le retour élastique ou la rigidité et répète cette manœuvre si besoin.

Déductions :

— Si la réaction est souple et élastique, la courbure lombaire est en lordose et la torsion sacrée, le cas échéant, sera en avant, c'est-à-dire :

- droite-droite ou
- gauche-gauche.

— Si la réaction obtenue est rigide, la courbure lombaire est en cyphose et la torsion sacrée, le cas échéant, se fera en arrière, c'est-à-dire :

- droite-gauche ou
- gauche-droite.

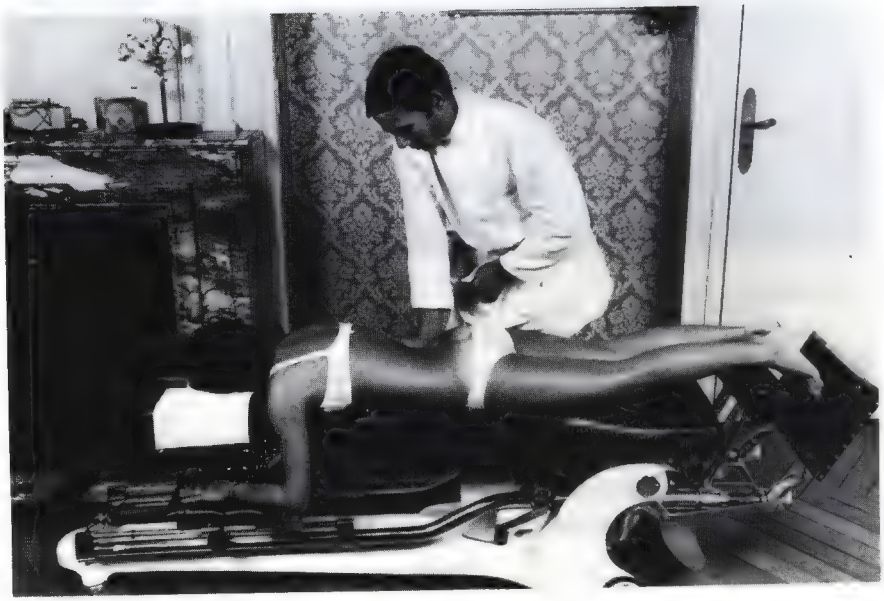

Test établissant les relations entre la courbure lombaire et les torsions sacrées

4° Test appréciant la profondeur des sillons sacro-iliaques et la position des angles sacrés latéraux inféro-externes :

Ce test permettant d'apprécier la profondeur des sillons sacro-iliaques et la position des angles sacrés latéraux inféro-externes doit être systématiquement utilisé dans toutes les lésions et les subluxations sacrées.

Description :

- Le patient est allongé en procubitus et l'ostéopathe se place par côté.
- Les pouces du praticien palpent les épines iliaques postéro-supérieures et glissent ensuite dans les sillons sacro-iliaques, afin d'apprécier comparativement leur profondeur.
- Puis, les pouces de l'ostéopathe prennent contact avec les angles sacrés latéraux inféro-externes, au-niveau de S 5.
- Le praticien apprécie la position des angles sacrés et essaie de savoir si la déformation la plus évidente est inférieure ou postérieure.

Palpation des sillons sacro-iliaques



Palpation des angles sacrés latéraux inféro-externes.

Déductions

a) Torsion sacrée gauche-gauche :

- La colonne lombaire est convexe à droite
- Le sillon sacro-iliaque droit est plus profond que le gauche
- L'angle sacré gauche apparait plus postérieur que son homologue opposé

b) Torsion sacrée droite-droite :

- Les découvertes sont inverses

c) Torsion sacrée gauche-droite :

- La colonne lombaire est convexe à gauche
- Le sillon sacro-iliaque droit est plus effacé que le gauche
- L'angle sacré gauche apparait plus antérieur que son homologue opposé.

d) Torsion sacrée droite-gauche :

- Les découvertes sont inverses

e) Sacrum antérieur bilatéral :

- La lordose lombaire est majorée
- Les deux sillons sacro-iliaques sont profonds
- Les épines iliaques postéro-supérieures sont saillantes et rapprochées l'une de l'autre
- Les deux angles sacrés apparaissent postérieurs et saillants

f) « Depressed sacrum »

- La lordose lombaire est très majorée
- Les sillons sacro-iliaques sont très profonds
- Les épines iliaques postéro-supérieures sont saillantes et beaucoup plus rapprochées l'une de l'autre que dans la lésion : « sacrum antérieur bilatéral »
- Les deux angles sacrés apparaissent postérieurs et saillants, avec une tension importante des ligaments sacro-sciatiques

g) Sacrum postérieur bilatéral

- Plus rare que le « sacrum antérieur bilatéral » chez l'adulte.
- La courbure lombaire est inversée ou raide
- La profondeur des deux sillons sacro-iliaques est diminuée
- Les épines iliaques postéro-supérieures sont effacées et plus écartées l'une de l'autre
- Les deux angles sacrés apparaissent antérieurs et moins palpables

h) Sacrum antérieur unilatéral droit

- La colonne lombaire est convexe à droite
- Le sillon sacro-iliaque droit est plus profond que le gauche
- L'épine iliaque postéro-supérieure droite apparait relativement plus saillante que son homologue opposée.
- L'angle sacré droit est plus inférieur que le gauche

i) Sacrum antérieur unilatéral gauche

- Les découvertes sont inverses

j) Sacrum postérieur unilatéral droit

- Plus rare que le « sacrum antérieur unilatéral » chez l'adulte
- La colonne lombaire est convexe à gauche
- La profondeur du sillon sacro-iliaque droit est diminuée
- L'épine iliaque postéro-supérieure droite apparait relativement plus effacée que son homologue opposée
- L'angle sacré droit est plus supérieur que le gauche

k) Sacrum postérieur unilatéral gauche

- Les découvertes sont inverses

l) Subluxation sacrée en rotation antérieure droite

- Exclusivement traumatique
- La colonne lombaire est convexe à droite
- Le sillon sacro-iliaque droit est plus profond que le gauche
- L'épine iliaque postéro-supérieure droite apparait plus saillante que son homologue opposée
- L'angle sacré gauche est postérieur et saillant
- L'insertion sacrée du ligament sacro-sciatique est tendue à gauche

m) Subluxation sacrée en rotation antérieure gauche

- Les découvertes sont inverses

n) Subluxation sacrée en inclinaison latérale droite

- Exclusivement traumatique
- Le sillon sacro-iliaque droit est plus profond que le gauche
- L'angle sacré gauche apparait plus supérieur que le droit
- L'insertion sacrée du ligament sacro-sciatique est tendue à droite

o) Subluxation sacrée en inclinaison latérale gauche

- Les découvertes sont inverses

Remarques

— Compte-tenu de l'apparente similarité de certains signes cliniques concernant la position des angles sacrés et la profondeur des sillons sacro-iliaques, comme par exemple :

- entre une torsion sacrée gauche-gauche et une torsion sacrée droite-gauche
- entre une torsion sacrée droite-droite et une torsion sacrée gauche-droite
- entre un sacrum antérieur unilatéral droit et un sacrum postérieur unilatéral gauche
- entre un sacrum antérieur unilatéral gauche et un sacrum postérieur unilatéral droit

seuls, les tests de mobilité permettront d'effectuer le diagnostic différentiel, de préciser avec certitude la lésion, en sachant qu'une lésion se déplace toujours plus volontiers dans son sens lésionnel que dans le sens inverse et qu'une palpation fine, différenciée, subtile exige toujours une longue expérience pratique.

— Un certain nombre de facteurs explique l'existence des lésions sacrées unilatérales dont l'antérieure semble la plus fréquente :

- Asymétrie des facettes articulaires lombo-sacrées
- Asymétrie fonctionnelle existant chez le droitier ou le gaucher
- Lésions sacrées bilatérales asymétriques et imparfaites
- Lésions sacrées en torsion imparfaites
- Scolioses lombaires

— Dans les lésions sacrées antérieures ou postérieures, la topographie douloureuse se localise fréquemment au niveau des muscles fessiers et du sacrum.

— Dans les torsions sacrées en avant, la topographie douloureuse apparait bien souvent dans la région paravertébrale lombaire.

— Dans les torsions sacrées en arrière, la topographie douloureuse intéresse plus volontiers le muscle psoas ;

5° Test de dissociation L 5 / S 1

L 5, faisant partie intégrante du bassin, il est utile de savoir si elle dépend ou non du sacrum.

La patiente est en procubitus. L'opérateur fait croiser une jambe sur l'autre afin d'ouvrir la surface articulaire supérieure du petit bras du « L » auriculaire sacré. L'ostéopathe immobilise alors C 7 en rotation en faisant tourner la tête de la patiente à droite puis à gauche. Le praticien demande au sujet de respirer et apprécie la répercussion au niveau de L 5.

Si L 5 se meut dans les deux cas, lors de la rotation droite et gauche de la tête, on peut considérer qu'elle ne dépend pas du sacrum.

Si L 5 est solidaire de C 7, la lésion viendra plus volontiers du haut.

Si L 5 est solidaire du sacrum, la lésion viendra plus volontiers du bas.

Test de dissociation L 5 / S 1.

6° Test paravertébral en position debout et assise :

— Les muscles paravertébraux haubannent la colonne vertébrale, occupent les gouttières vertébrales et sont parallèles à la colonne vertébrale.

— Dans ce test, l'ostéopathe observe une éventuelle tension asymétrique des muscles paravertébraux, plus prononcée d'un côté ou de l'autre, en position debout et assise.

— En présence d'une asymétrie tensionnelle paravertébrale, d'autres muscles peuvent être en cause comme le carré des lombes et le psoas et donner la même impression.

— Dans cette éventualité, le praticien effectuera les tests spécifiques à chacun de ces muscles.

Description :

— Le patient est debout, en station légèrement écartée, pieds nus et parallèles.

— L'Ostéopathe, assis ou debout, s'installe derrière lui afin d'observer le comportement des masses musculaires paravertébrales pendant l'inclinaison du buste en avant.

— Le poids du corps du sujet est également réparti sur ses deux jambes et ses talons sont à la verticale des hanches.

— Le praticien demande au patient d'incliner son buste en avant, progressivement et lentement, tout en gardant les genoux tendus. Pendant cette inclinaison, les bras et la tête du sujet pendent librement en avant.

— L'ostéopathe compare les tensions des masses musculaires paravertébrales, à droite et à gauche, pendant cette inclinaison.

— Le praticien répète le même test en position assise afin d'observer et de comparer à nouveau le comportement des masses musculaires paravertébrales droites et gauches.

Déductions :

— Si l'asymétrie tensionnelle paravertébrale est plus importante dans le test d'inclinaison en position debout que dans le test d'inclinaison en position assise, cela signifie que la lésion primaire se situe au niveau des membres inférieurs avec une composante pelvienne. Dans ce cas, la scoliose n'est qu'une compensation du déséquilibre pelvien.

— Si l'asymétrie tensionnelle paravertébrale est plus importante dans le test d'inclinaison en position assise que dans le test d'inclinaison en position debout, cela signifie que la lésion primaire de la scoliose est plus volontiers sphéno-basilaire.

— Si l'asymétrie tensionnelle paravertébrale est aussi importante dans le test d'inclinaison en position debout que dans le test d'inclinaison en position assise, cela signifie que la lésion primaire de la scoliose est sphéno-basilaire et que le déséquilibre pelvien ne représente que la lésion secondaire.

7° Test mesurant la tension des grands ligaments sacro-sciatiques

Ce test permet d'apprécier la tension des grands ligaments sacro-sciatiques, à droite comme à gauche.

Description :

- Le patient est couché en procubitus et le praticien se place en bout de table ou par côté.
- Dans un premier temps, les pouces de l'ostéopathe prennent contact avec les tubérosités ischiatiques. Une fois ce contact établi, les pouces glissent légèrement en dedans des tubérosités ischiatiques afin de palper les grands ligaments sacro-sciatiques. Leur palpation est meilleure près de l'insertion de leur prolongement falciforme sur les tubérosités.
- Le praticien compare les tensions de ces ligaments à droite et à gauche.

Test mesurant la tension des grands ligaments sacro-sciatiques

— L'ostéopathe peut compléter sa palpation par celle des petits ligaments sacro-sciatiques au niveau des angles sacrés latéraux inféro-externes (S 5).

Deductions :

— Si le test est négatif, les tensions sont sensiblement égales à droite comme à gauche.

— Dans la subluxation sacrée en rotation antérieure droite par exemple, les ligaments sacro-sciatiques sont tendus du côté gauche.

— Dans la subluxation sacrée en inclinaison latérale droite par exemple, les ligaments sacro-sciatiques sont tendus du côté droit.

— Dans la lésion « sacrum antérieur bilatéral » et surtout dans le « depressed sacrum », les ligaments Sacro-Sciatiques sont bilatéralement tendus.

— Dans la torsion sacrée gauche-gauche, le petit ligament Sacro-Sciatique est relativement tendu à gauche, au niveau de son insertion sur l'angle sacré (S 5).

— Dans la torsion sacrée droite-droite, le petit ligament Sacro-Sciatique est relativement tendu à droite, au niveau de son insertion sur l'angle sacré (S 5).

8° Test de mobilité sacrée en procubitus

Ce test nécessite la coopération respiratoire du sujet.

Description :

— Le patient est couché en procubitus.

— Sa région lombaire est légèrement cyphosée.

— Ses pieds sont quelque peu surélevés afin de donner au sujet un confort relatif lui permettant de se décontracter.

— Sa tête ne doit pas se trouver en rotation droite ou gauche, mais en position de détente neutre.

— Ses bras pendent sans tension de chaque côté de la table.

— Ses avant-bras reposent sur les appuis spécifiques de la table.

— La table doit être amenée en position basse, approximativement à 45 cm du sol.

« Position du patient »

Physiologiquement :

- **Dans l'inspiration** : la base sacrée se postériorise et le sommet sacré s'antériorise.
- **Dans l'expiration** : on assiste au mécanisme inverse.

Pour apprécier le jeu articulaire, les contacts du praticien doivent être très légers.

Premier temps :

L'ostéopathe, placé sur le côté gauche de la table, demande au patient d'inspirer et majore, dans le même temps, à l'aide de la paume de sa main droite sur **l'apex sacré (S 4)**, le mouvement inspiratoire du sacrum.

Pendant ce temps, il prend un contact très léger à l'aide de la pince « pouce-index » ou « pouce-majeur », dans les sillons sacro-iliaques droit et gauche.

Durant cette inspiration majorée, le praticien apprécie avec sa main gauche si la base sacrée remonte aussi bien à droite qu'à gauche.

Test de mobilité sacrée
Appui sur l'apex sacré et contrôle du mouvement de la base sacrée au niveau des sillons sacro-iliaques.

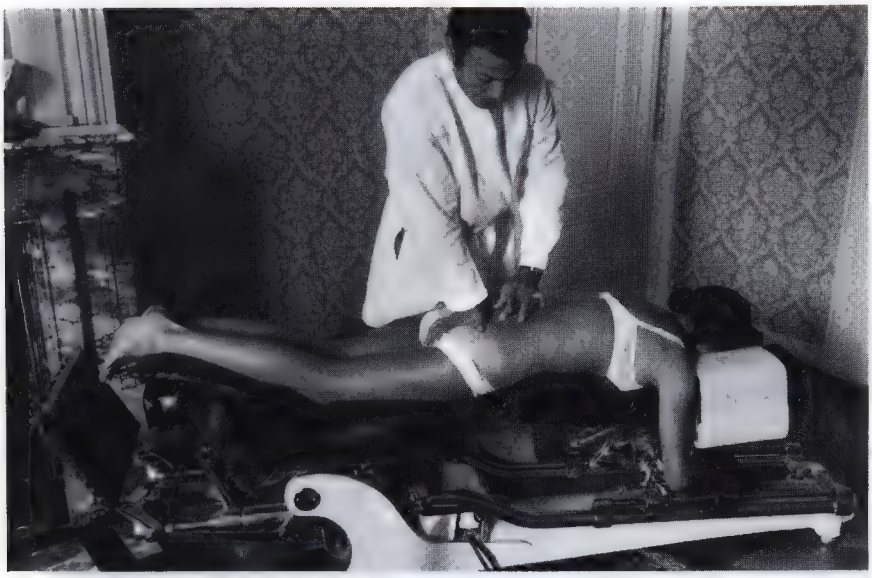

Test de mobilité sacrée
Appui sur l'apex sacré et contrôle du mouvement de la base sacrée au niveau des sillons sacro-iliaques.

Deuxième temps :

La main droite de l'ostéopathe quitte l'apex sacré pour épouser **la base sacrée (S 2)**. La position de la pince « pouce-index » de sa main gauche reste inchangée.

Il demande au patient d'expirer et majore, dans le même temps, à l'aide de la paume de sa main droite sur la base sacrée le mouvement expiratoire du sacrum.

Durant cette expiration majorée, le praticien apprécie avec sa main gauche si la base sacrée descend aussi bien à droite qu'à gauche.

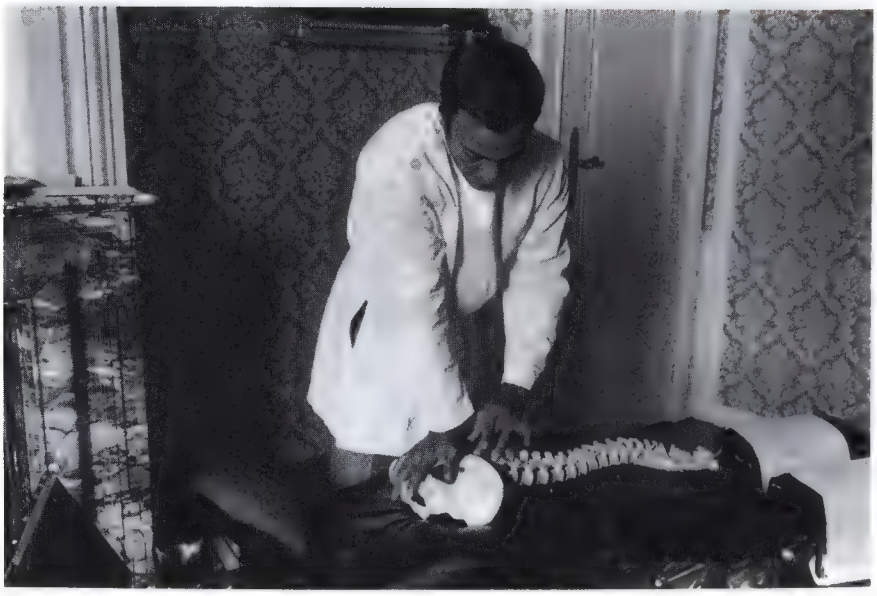

Test de mobilité sacrée
Appui sur la base sacrée et contrôle du mouvement de la base sacrée au niveau des sillons sacro-iliaques.

Nota :

Si l'ostéopathe présente une grande différence de sensibilité entre le pouce et l'index ou entre le pouce et le majeur, il est alors conseillé de n'utiliser que le pouce, à droite puis à gauche, afin de rendre meilleure l'appréciation comparative de la mobilité sacrée.

Déductions :

a) Dans le cas d'une torsion sacrée gauche-gauche :

- **Appui base :** lors de l'expiration, la base sacrée descend mieux à droite qu'à gauche.

- **Appui apex :** lors de l'inspiration, la base sacrée remonte peu ou pas à droite, par rapport au côté opposé.

b) Dans le cas d'une torsion sacrée gauche-droite :

- **Appui base :** lors de l'expiration, la base sacrée descend peu ou pas à droite, par rapport au côté opposé.

- **Appui apex :** lors de l'inspiration, la base sacrée remonte plus à droite qu'à gauche.

c et d) Pour les torsions sacrées droite-droite et droite-gauche :

les découvertes sont inversées.

e) Dans le cas d'un sacrum antérieur bilatéral :

- **Appui base :** lors de l'expiration, la base sacrée descend aussi bien à droite qu'à gauche.

- **Appui apex :** lors de l'inspiration, la base sacrée remonte peu ou pas, aussi bien à droite qu'à gauche. Il faut toutefois noter que le mouvement n'est pas parfaitement bilatéral, compte-tenu des asymétries musculaires fonctionnelles selon qu'il s'agisse d'un droitier ou d'un gaucher.

f) Dans le cas d'un sacrum postérieur bilatéral :

- **Appui base :** lors de l'expiration, la base sacrée descend peu ou pas, aussi bien à droite qu'à gauche. Les remarques précédentes s'appliquent également à cette catégorie lésionnelle.

• **Appui apex :** lors de l'inspiration, la base sacrée remonte aussi bien à droite qu'à gauche.

Signalons que cette lésion est rare chez l'adulte et plus fréquente chez l'enfant.

g) Dans le cas d'un sacrum antérieur unilatéral gauche :

• **Appui base :** lors de l'expiration, la base sacrée descend plus à gauche qu'à droite.

• **Appui Apex :** lors de l'inspiration, la base sacrée remonte peu ou pas à gauche, par rapport au côté opposé.

h) Dans le cas d'un sacrum postérieur unilatéral droit :

• **Appui base :** lors de l'expiration, la base sacrée ne descend pas ou peu à droite, par rapport au côté opposé.

• **Appui Apex :** lors de l'inspiration, la base sacrée remonte plus à droite qu'à gauche.

Remarques :

— Ce test ne permet pas le diagnostic différentiel entre une torsion sacrée gauche-gauche et un sacrum antérieur unilatéral droit. D'autres signes cliniques et tests seront nécessaires (angles sacrés latéraux).

— Le test de flexion en position assise permettra le diagnostic différentiel entre un sacrum antérieur unilatéral gauche et un sacrum postérieur unilatéral droit.

9° Test de mobilité sacro-sphéno-basilaire.

— La patiente est en décubitus. Le praticien est assis confortablement sur le côté droit, à la hauteur de son bassin. Il place sa main droite sous le sacrum du sujet et son avant-bras droit se trouve entre les jambes de la patiente. Celle-ci laisse reposer totalement le poids de son corps, par l'intermédiaire du sacrum, sur la paume de l'ostéopathe. La paume de l'opérateur épouse le sacrum du sujet et particulièrement S 2, pour percevoir et enregistrer la mobilité, à la fois sacrée et crânienne, et suivre les mouvements du sacrum et de la symphyse sphéno-basilaire. Cette approche permet d'apprécier le caractère inélastique de la Dure-Mère cranio-sacrée.

— Avec l'avant-bras gauche, le praticien fait un pont sur les épines iliaques antéro-supérieures, pendant que son autre main se trouve sous le sacrum. A ce sujet, il faut souligner que les contacts doivent être légers afin de permettre une interprétation très fine et élaborée de la mobilité. L'ostéopathe demande alors à la patiente de fléchir et d'étendre ses deux pieds plusieurs fois pour accélérer le mécanisme cranio-sacré.

Test de mobilité sacro-sphéno-basilaire.

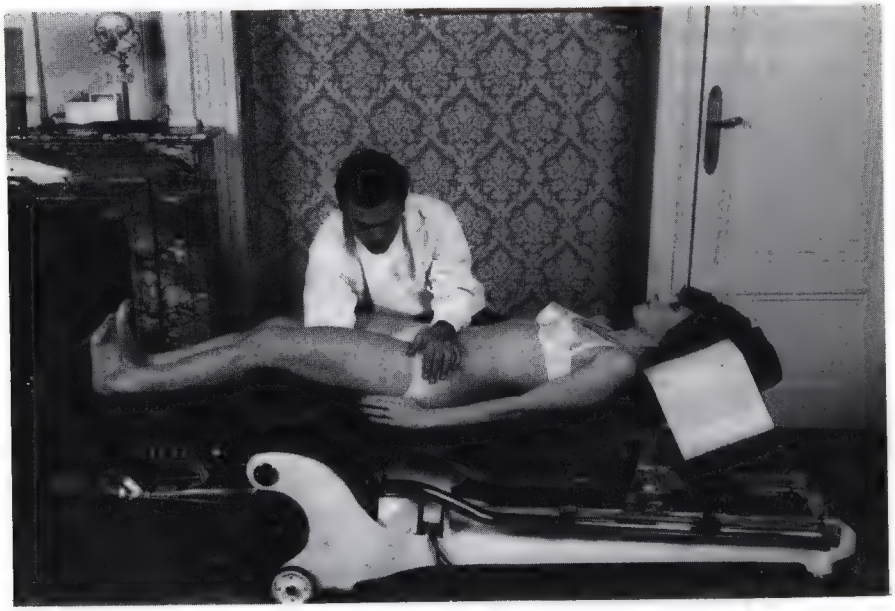

Test de mobilité sacro-sphéno-basilaire avec flexion des pieds

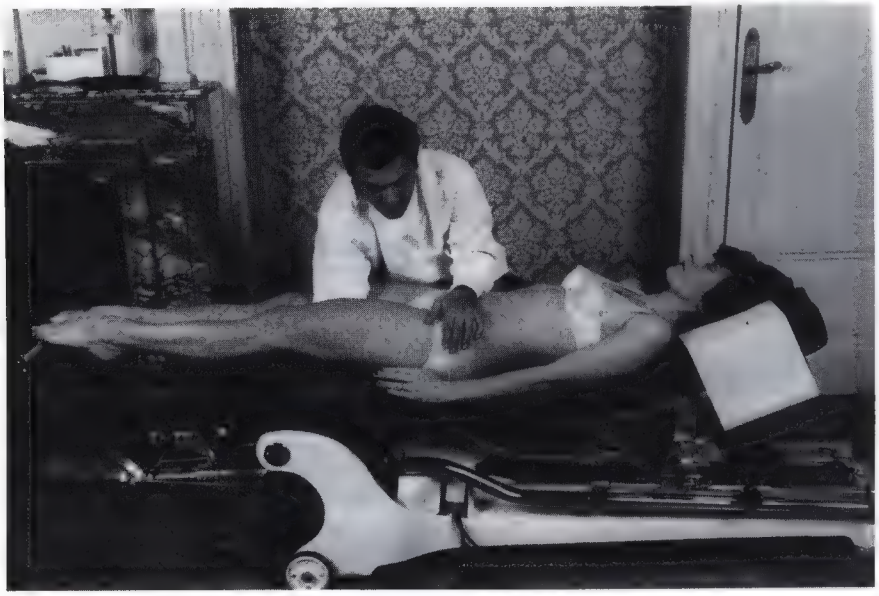

Test de mobilité sacro-sphéno-basilaire avec extension des pieds

Déductions :

— Lorsqu'il existe une lésion sacrée ou sphéno-basilaire, une impression de restriction de mobilité se manifeste. Le praticien a la sensation que le bassin se « balance » entre ses mains.

- **Lésion bilatérale :**

  Le bassin se « balance » dans sa totalité.

- **Lésion unilatérale :**

  Seul, un hémi-bassin « se balance ». Dans ce cas, un mouvement de compensation alternatif unilatéral existera entre l'aile iliaque et le sacrum, du côté opposé.

Dans l'éventualité où il n'existe pas de restriction de mobilité, l'ostéopathe perçoit, en fonction des phases respiratoires, une alternance harmonieuse entre le mouvement de flexion-extension sacrée et le mouvement de roulement bilatéral des ailes iliaques.

A l'inverse, un sacrum en restriction de mobilité donne l'impression unilatérale ou bilatérale que les iliaques et le sacrum bougent ensemble d'une seule pièce.

B — TESTS DE MOBILITÉ DE LA SYMPHYSE SPHÉNO-BASILAIRE

L'ostéopathe lance le mouvement à l'intérieur des limites physiologiques, attend que l'inertie soit vaincue et suit alors le mouvement dans toute son amplitude.

1. FLEXION

Première Technique

— La main droite de l'ostéopathe saisit les grandes ailes du sphénoïde.

— La main gauche du praticien épouse l'occipital.

— Les deux mains de l'opérateur impriment à la symphyse sphéno-basilaire un mouvement de flexion.

Test de mobilité en flexion de la symphyse sphéno-basilaire.

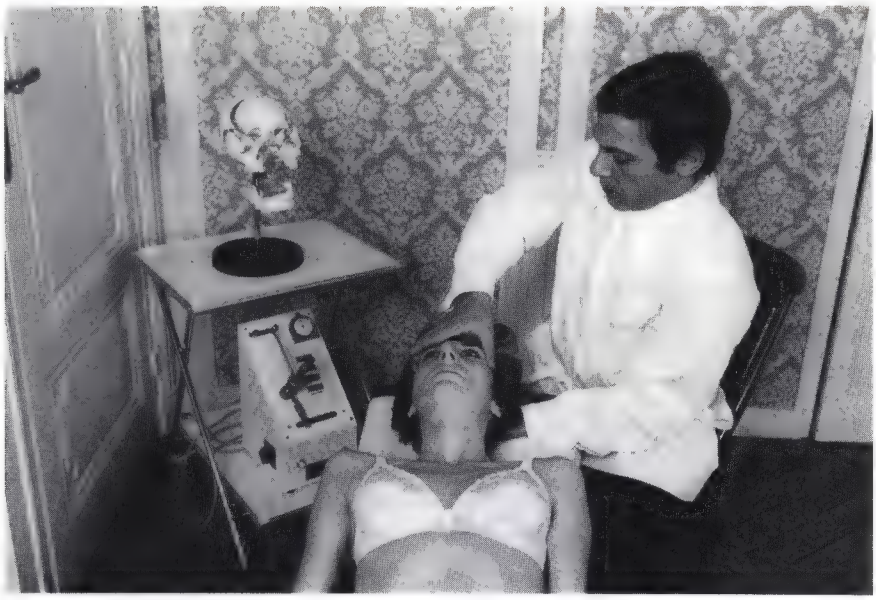

Test de mobilité en flexion de la symphyse sphéno-basilaire.

Deuxième Technique :

— Le patient est allongé en décubitus. L'ostéopathe se place à la tête de ce dernier.

— L'index et l'annulaire de ses deux mains prennent contact avec les grandes ailes du sphénoïde en avant et les astérions en arrière.

— Le praticien apprécie tout d'abord l'amplitude générale du mouvement crânien.

— Ce test s'effectue symétriquement et simultanément.

— Les deux index de l'ostéopathe poussent les grandes ailes du sphénoïde vers l'avant pendant que les deux annulaires entrainent les astérions vers l'avant.

— Le mouvement produit par ce test doit demeurer inférieur à l'amplitude générale précédemment appréciée.

— Les deux mains du praticien attendent que l'inertie soit vaincue avant de percevoir et de suivre le mouvement en réponse.

TEST DE FLEXION SPHÉNO-BASILAIRE

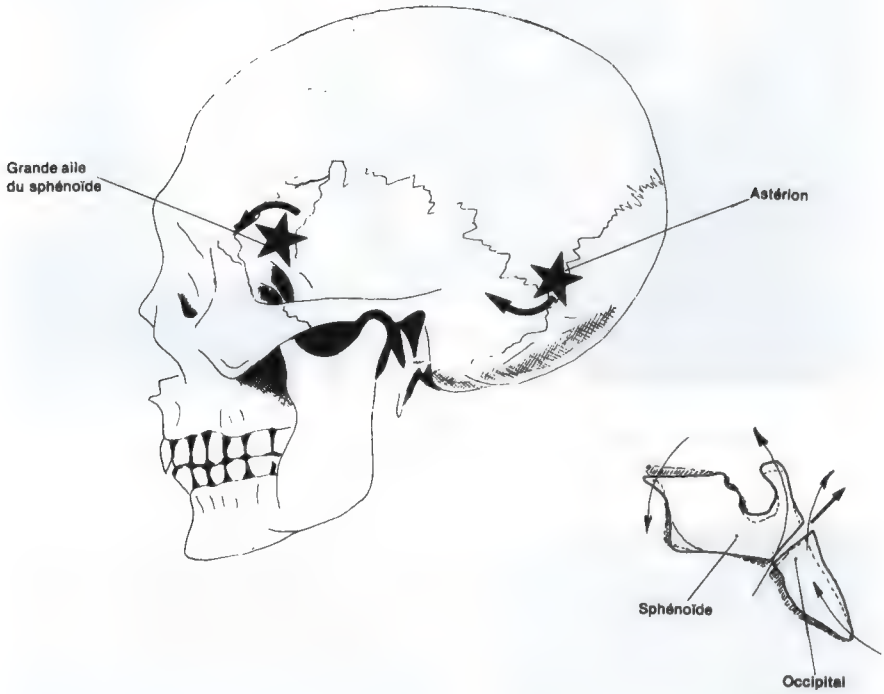

(R. Platt)

- Les deux mains agissent et perçoivent la réponse.

— Les quatre quadrants sont en rotation externe.

— Une articulation possède toujours une plus grande mobilité dans son sens lésionnel que dans le sens inverse.

— Si le test en flexion donne une réponse et si le test en extension ne donne pas de réponse, une restriction de mobilité existe, signant une lésion sphéno-basilaire en flexion.

— Si le test en flexion donne une réponse et si le test en extension donne également une réponse, il n'y a pas de restriction de mobilité.

— Si le test en flexion donne une réponse plus ample à droite qu'à gauche et si le test en extension donne une réponse plus ample à gauche qu'à droite, l'ostéopathe devra pratiquer d'autres tests et notamment ceux de la torsion sphéno-basilaire droite. Dans cette éventualité, les deux quadrants, antérieur et postérieur, à droite sont en rotation externe et les deux autres quadrants, antérieur et postérieur, à gauche sont en rotation interne.

— Si le test en flexion donne une réponse plus ample à gauche qu'à droite et si le test en extension donne une réponse plus ample à droite qu'à gauche, le praticien devra pratiquer d'autres tests et notamment ceux de la torsion sphéno-basilaire gauche. Dans cette éventualité, les deux quadrants, antérieur et postérieur, à gauche sont en rotation externe et les deux autres quadrants, antérieur et postérieur, à droite sont en rotation interne.

— La flexion et l'extension sont les seuls mouvements purement physiologiques à l'inspiration et à l'expiration. Lorsqu'une influence environnante limite leur arc de mouvement, la flexion et l'extension de l'occipital et du sphénoïde continuent à se passer avec la respiration mais d'une manière modifiée, plus ample d'un côté que de l'autre. Les mouvements de torsion et de rotation-flexion latérale de la symphyse sphéno-basilaire font alors partie d'une physiologie accommodative et obligent l'ostéopathe à utiliser d'autres tests de mobilité.

2. EXTENSION

Première Technique :

— La main droite de l'ostéopathe saisit les grandes ailes du sphénoïde.

— La main gauche du praticien épouse l'occipital.

— Les deux mains de l'opérateur impriment à la symphyse sphéno-basilaire un mouvement d'extension.



Test de mobilité, en extension, de la symphyse sphéno-basilaire.

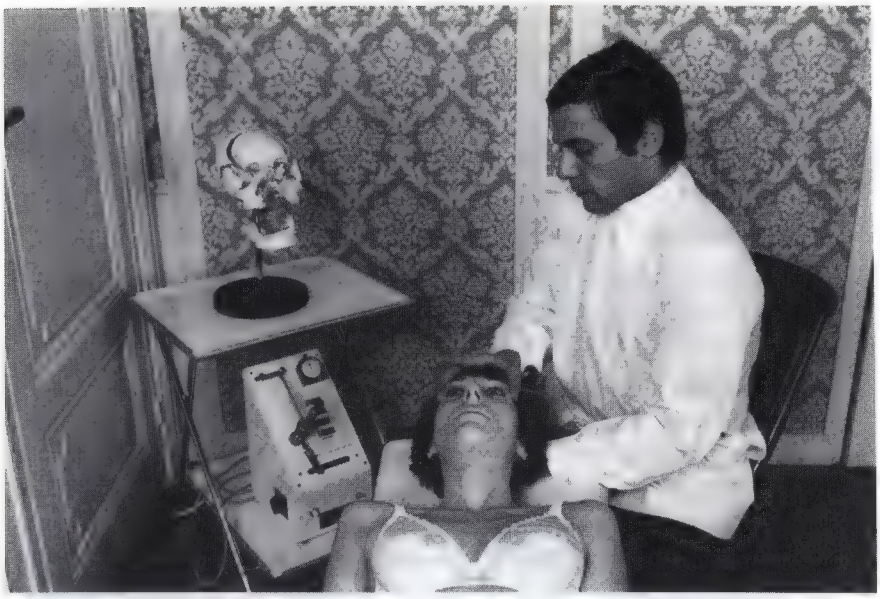

Test de mobilité, en extension de la symphyse sphéno-basilaire.

Deuxième Technique :

— Le patient est allongé en décubitus. L'ostéopathe se place à la tête de ce dernier.

— L'index et l'annulaire de ses deux mains prennent contact avec les grandes ailes du sphénoïde en avant et les astérions en arrière.

— Le praticien apprécie tout d'abord l'amplitude générale du mouvement crânien.

— Ce test s'effectue symétriquement et simultanément.

— Les deux index de l'ostéopathe tirent les grandes ailes du sphénoïde vers l'arrière pendant que les deux annulaires entrainent les astérions vers l'arrière.

— Le mouvement produit par ce test doit demeurer inférieur à l'amplitude générale précedemment appréciée.

— Les deux mains du praticien attendent que l'inertie soit vaincue avant de percevoir et de suivre le mouvement en réponse.

— Les quatre quadrants sont en rotation interne.

— Une articulation possède toujours une plus grande mobilité dans son sens lésionnel que dans le sens inverse.

— Si le test en extension donne une réponse et si le test en flexion ne donne pas de réponse, une restriction de mobilité existe, signant une lésion sphéno-basilaire en extension.

— Si le test en extension donne une réponse et si le test en flexion donne également une réponse, il n'y a pas de restriction de mobilité.

— Si le test en extension donne une réponse plus ample à droite qu'à gauche et si le test en flexion donne une réponse plus ample à gauche qu'à droite, le praticien devra pratiquer d'autres tests et notamment ceux de la torsion sphéno-basilaire gauche. Dans cette éventualité, les deux quadrants, antérieur et postérieur, à gauche sont en rotation externe et les deux autres quadrants, antérieur et postérieur, à droite sont en rotation interne.

— Si le test en extension donne une réponse plus ample à gauche qu'à droite et si le test en flexion donne une réponse plus ample à droite qu'à gauche, l'ostéopathe devra pratiquer d'autres tests et notamment ceux de la torsion sphéno-basilaire droite. Dans cette éventualité, les deux quadrants, antérieur et postérieur, à droite sont en rotation externe et les deux autres quadrants, antérieur et postérieur, à gauche sont en rotation interne.

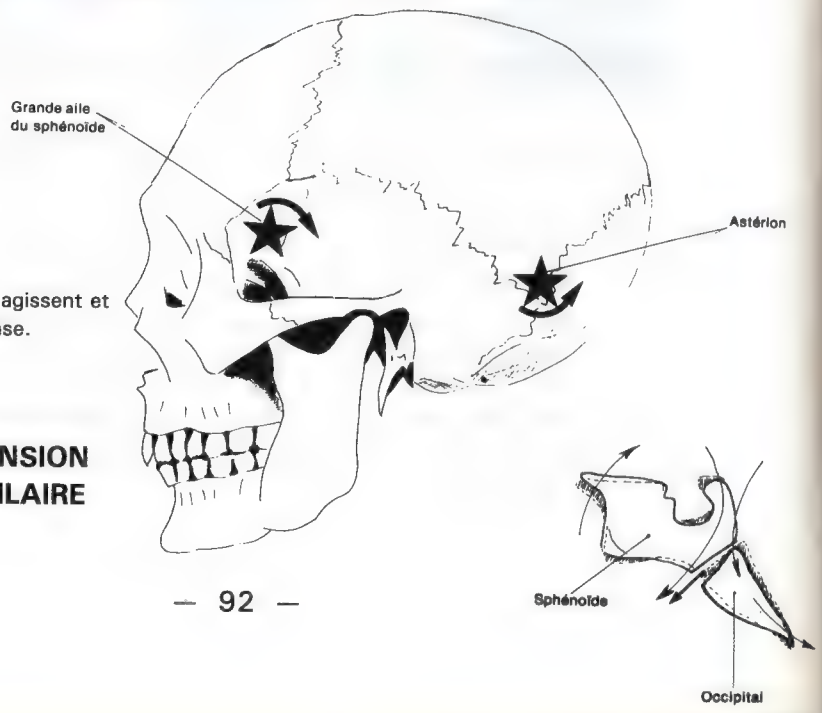

• Les deux mains agissent et perçoivent la réponse.

TEST D'EXTENSION SPHÉNO-BASILAIRE

3. TORSION

Première Technique :

— La main droite de l'ostéopathe saisit les grandes ailes du sphénoïde.

— La main gauche du praticien épouse l'occipital.

— Les deux mains de l'opérateur impriment à la symphyse sphéno-basilaire un mouvement de torsion.

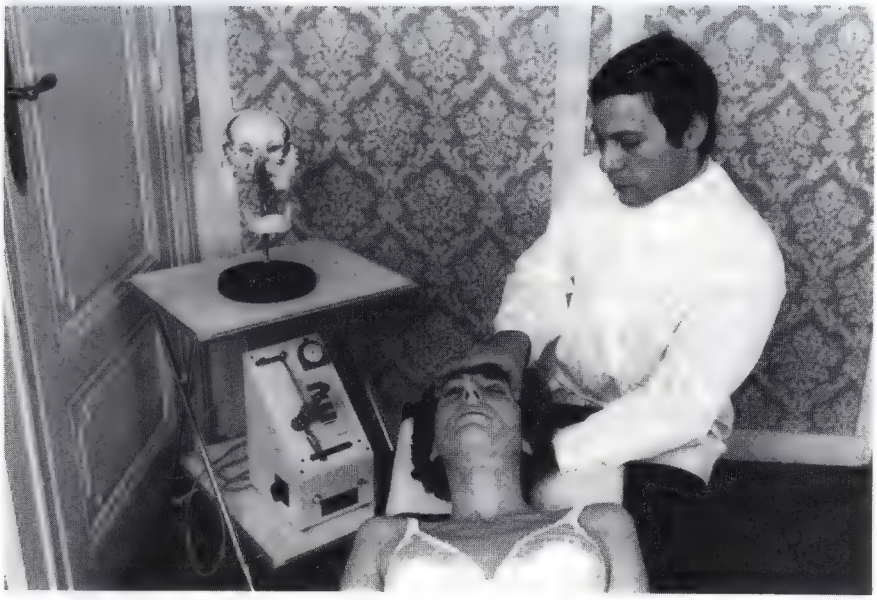

Torsion sphéno-basilaire droite.

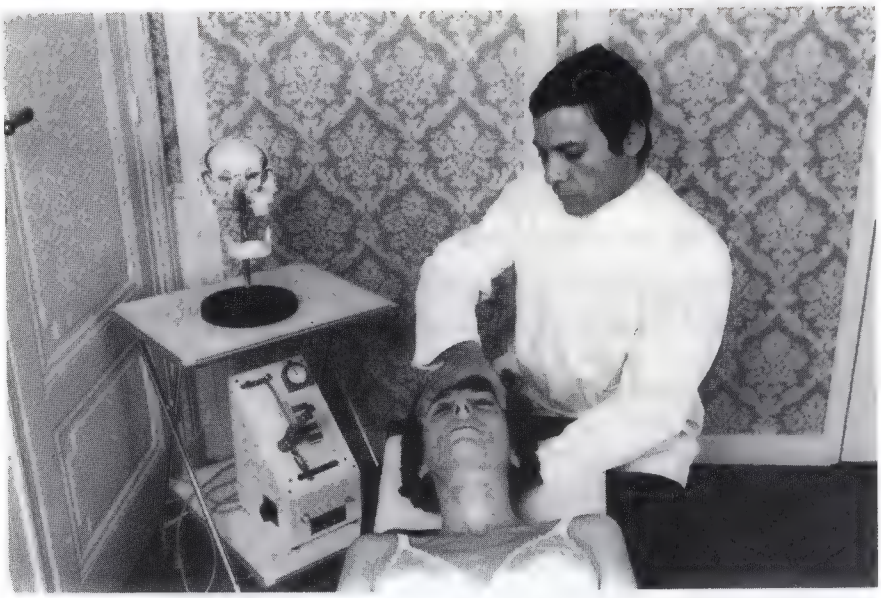

Torsion sphéno-basilaire gauche

Deuxième Technique :

— Le patient est allongé en décubitus. L'ostéopathe se place à la tête de ce dernier.

— L'index et l'annulaire de ses deux mains prennent contact avec les grandes ailes du sphénoïde en avant et les astérions en arrière.

— Le praticien apprécie tout d'abord l'amplitude générale du mouvement crânien.

Torsion sphéno-basilaire gauche.

- Du côté gauche, l'index du praticien élève la grande aile pendant que l'annulaire abaisse, vers l'avant, l'astérion.
- Le mouvement produit par ce test doit demeurer inférieur à l'amplitude générale précedemment appréciée.
- La main gauche de l'ostéopathe attend que l'inertie soit vaincue avant de percevoir la réponse du même côté.

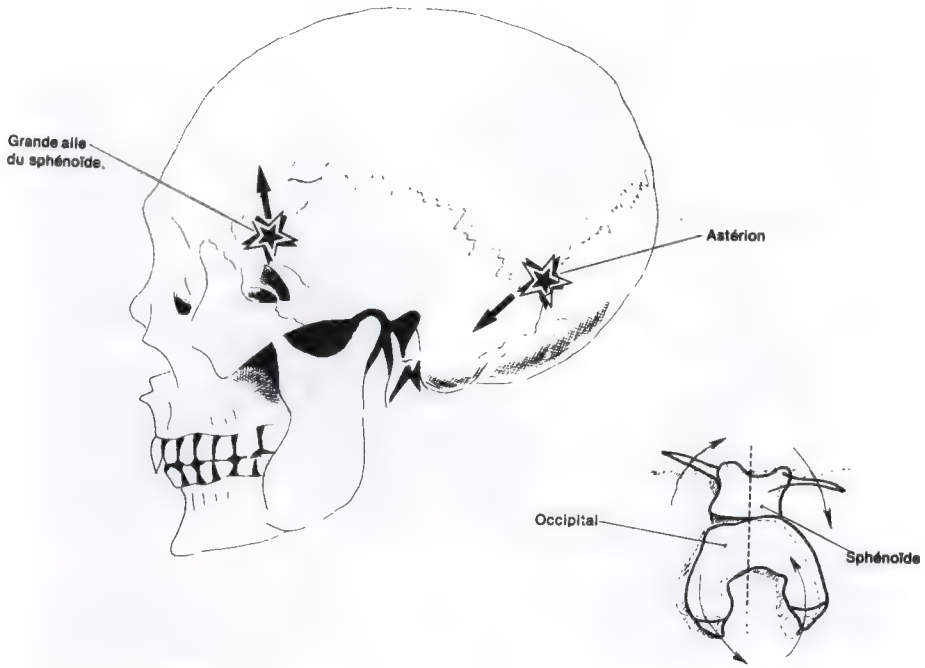

(R. Platt)

• La main gauche agit et perçoit la réponse du même côté.

TEST DE TORSION SPHÉNO-BASILAIRE GAUCHE

- L'index et l'annulaire de la main droite du praticien peuvent exagérer la torsion sphéno-basilaire gauche en abaissant la grande aile droite et en élevant l'astérion droit.
- Dans la torsion sphéno-basilaire gauche, les deux quadrants, antérieur et postérieur, du côté gauche sont en rotation externe (grande aile haute et occipital bas). Les deux quadrants, antérieur et postérieur, du côté droit sont en rotation interne (grande aile basse et occipital haut).

Torsion sphéno-basilaire droite :

- Le même test se répète à droite.

Observations :

- Une articulation possède toujours une plus grande mobilité dans son sens lésionnel que dans le sens inverse.
- Si le test pratiqué sur le côté gauche donne une réponse à gauche et si le test pratiqué à droite ne donne pas de réponse à droite, une restriction de mobilité existe, signant une lésion sphéno-basilaire en torsion gauche.
- Si le test pratiqué sur le côté droit donne une réponse à droite et si le test pratiqué à gauche ne donne pas de réponse à gauche, une restriction de mobilité existe, signant une lésion sphéno-basilaire en torsion droite.
- Si le test pratiqué à gauche donne une réponse à gauche et si le test pratiqué à droite donne une réponse à droite, il n'y a pas de restriction de mobilité.
- Une torsion sphéno-basilaire peut-être physiologique si aucune restriction de mobilité n'est constatée. Les mouvements de torsion de la symphyse sphéno-basilaire peuvent faire partie d'une physiologie accommodative.

4 — ROTATION-FLEXION LATERALE

Première Technique :

— La main droite de l'ostéopathe saisit les grandes ailes du sphénoïde.

— La main gauche du praticien épouse l'occipital.

— Les deux mains de l'opérateur impriment à la symphyse sphéno-basilaire un mouvement de rotation-flexion latérale.

Rotation-flexion latérale sphéno-basilaire droite

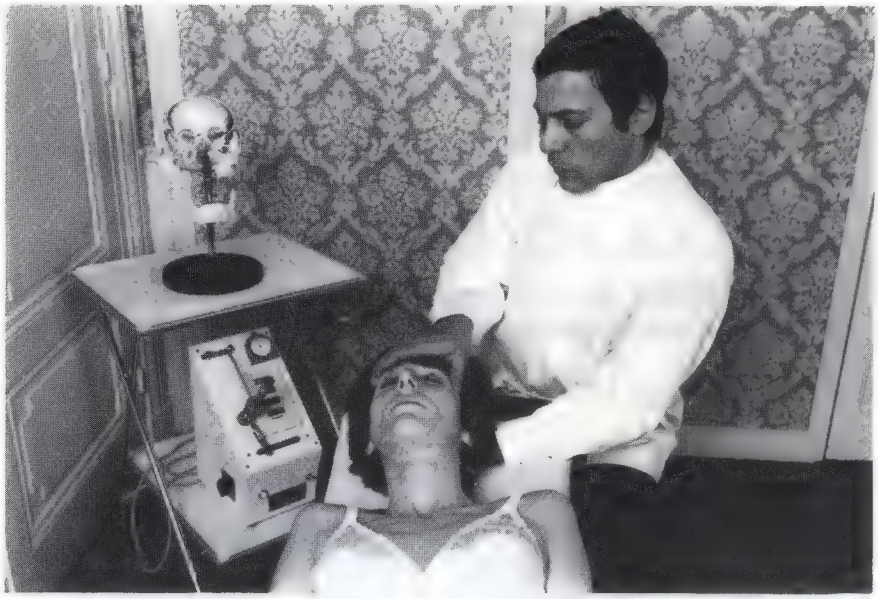

Rotation-flexion latérale sphéno-basilaire gauche

Deuxième Technique :

— Le patient est allongé en décubitus. L'ostéopathe se place à la tête de ce dernier.

— L'index et l'annulaire de ses deux mains prennent contact avec les grandes ailes du sphénoïde en avant et les astérions en arrière.

— Le praticien apprécie tout d'abord l'amplitude générale du mouvement crânien.

Rotation flexion latérale sphéno-basilaire droite

- Du côté gauche, l'index et l'annulaire du praticien rapprochent, en les élevant légèrement, la grande aile et l'astérion.
- Le mouvement produit par ce test doit demeurer inférieur à l'amplitude générale précédemment appréciée.
- La main gauche de l'ostéopathe attend que l'inertie soit vaincue et la main droite perçoit alors la réponse sur le côté opposé.
- L'index et l'annulaire de la main droite du praticien peuvent exagérer la rotation-flexion latérale droite de la symphyse sphéno-basilaire en abaissant et en écartant la grande aile droite de l'astérion droit.

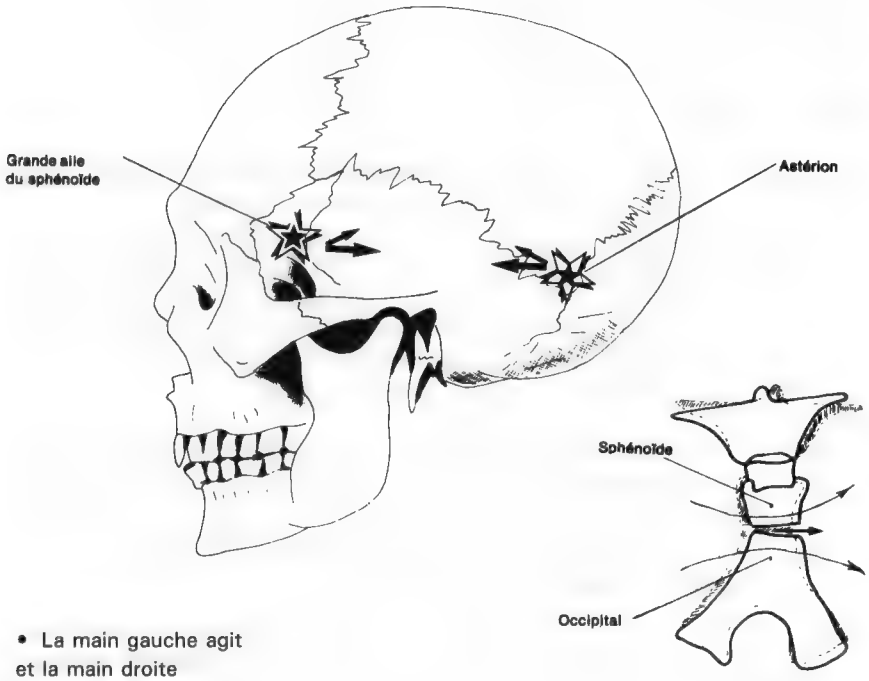

• La main gauche agit
et la main droite
perçoit la réponse

(R. Platt)

TEST DE ROTATION-FLEXION LATÉRALE
SPHÉNO-BASILAIRE DROITE

- Dans la rotation-flexion latérale droite sphéno-basilaire, le quadrant antérieur gauche est en rotation externe (grande aile haute) et le quadrant postérieur, du même côté, se trouve en rotation interne. (occipital haut). Le quadrant antérieur droit est en rotation interne (grande aile basse) et le quadrant postérieur droit est en rotation externe (occipital bas).

Rotation flexion latérale sphéno-basilaire gauche

- Le même test se répète à droite.

Observations :

- Une articulation a toujours plus de mobilité dans son sens lésionnel que dans le sens inverse.
- Si le test pratiqué sur le côté gauche ne donne pas de réponse à droite et si le test pratiqué sur le côté droit donne une réponse à gauche, une restriction de mobilité existe, signant une lésion sphéno-basilaire en rotation-flexion latérale gauche.
- Si le test pratiqué sur le côté droit ne donne pas de réponse à gauche et si le test pratiqué sur le côté gauche donne une réponse à droite, une restriction de mobilité existe, signant une lésion sphéno-basilaire en rotation-flexion latérale droite.
- Si le test pratiqué sur le côté gauche ne donne pas de réponse à droite et si le test pratiqué sur le côté droit ne donne pas non plus de réponse à gauche, une restriction de mobilité existe, signant une lésion sphéno-basilaire en compression qu'il faudra déterminer.
- Si le test pratiqué sur le côté gauche donne une réponse à droite et si le test pratiqué sur le côté droit donne également une réponse à gauche, il n'y a pas de restriction de mobilité.
- Une rotation-flexion latérale sphéno-basilaire peut être physiologique si aucune restriction de mobilité n'est constatée. Les mouvements de rotation-flexion latérale de la symphyse sphéno-basilaire peuvent faire partie d'une physiologie accommodative.

5 — TRANSLATION VERTICALE INFERIEURE OU « INFERIOR VERTICAL STRAIN »

— Le patient est allongé en décubitus et l'ostéopathe se place à la tête de ce dernier.

— L'index et l'annulaire de ses deux mains prennent contact avec les grandes ailes du sphénoïde en avant et les astérions en arrière.

— Le praticien apprécie tout d'abord l'amplitude générale du mouvement crânien.

— Ce test s'effectue bilatéralement et simultanément.

— La notion de translation verticale se définit par la position du sphénoïde. Dans la translation verticale inférieure de la symphyse sphéno-basilaire, la surface basilaire de l'occipital est élevée et le corps du sphénoïde est abaissé.

— Les deux index de l'ostéopathe tirent sur les grandes ailes du sphénoïde en arrière et en bas, pendant que les annulaires poussent les astérions vers l'avant.

— Le mouvement produit par ce test doit demeurer inférieur à l'amplitude générale précédemment appréciée.

— Les deux mains de l'ostéopathe attendent que l'inertie soit vaincue avant de percevoir et de suivre le mouvement en réponse.

— Si le test destiné à la translation verticale inférieure donne une réponse et si le test destiné à la translation verticale supérieure ne donne pas de réponse, une restriction de mobilité existe, signant une lésion sphéno-basilaire en translation inférieure, encore appelée « inferior vertical strain ».

— Si le test destiné à la translation verticale supérieure donne une réponse et si le test destiné à la translation verticale inférieure donne également une réponse, il n'y a pas de restriction de mobilté.

— Si les tests destinés à mettre en évidence une translation verticale supérieure ou inférieure donnent des réponses asymétriques, l'ostéopathe devra compléter son investigation par d'autres tests.

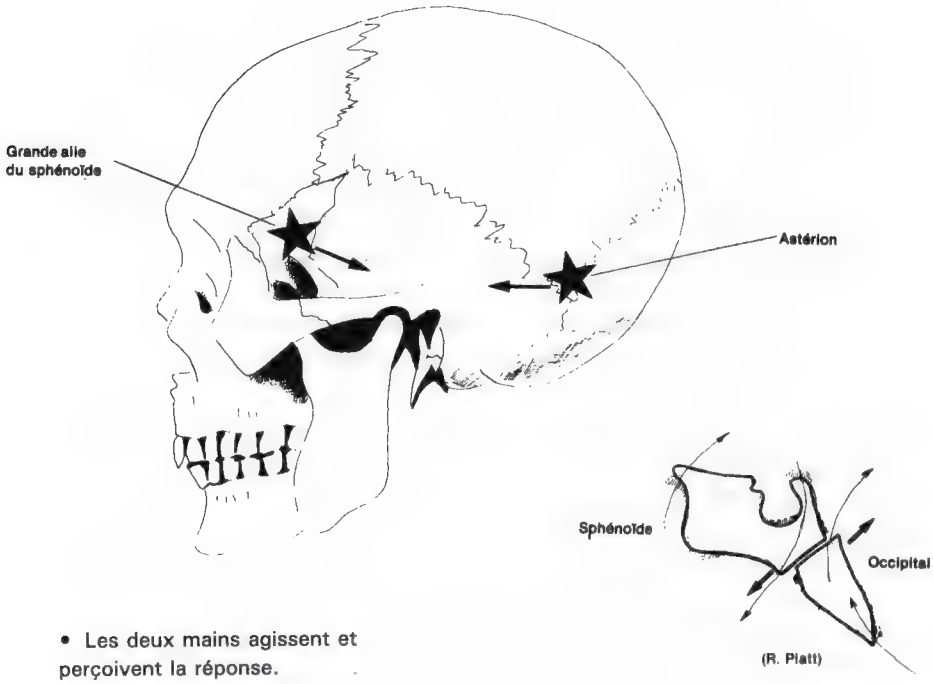

• Les deux mains agissent et perçoivent la réponse.

TEST DE TRANSLATION VERTICALE INFÉRIEURE DE LA SYMPHYSE SPHÉNO-BASILAIRE OU « INFERIOR VERTICAL STRAIN »

6 — TRANSLATION VERTICALE SUPERIEURE OU « SUPERIOR VERTICAL STRAIN »

— Le patient est allongé en décubitus et l'ostéopathe se place à la tête de ce dernier.

— L'index et l'annulaire de ses deux mains prennent contact avec les grandes ailes du sphénoïde en avant et les astérions en arrière.

— Le praticien apprécie tout d'abord l'amplitude générale du mouvement crânien.

— Ce test s'effectue bilatéralement et simultanément.

— La notion de translation verticale se définit par la position du sphénoïde. Dans la translation verticale supérieure de la symphyse sphéno-basilaire, la surface basilaire de l'occipital est abaissée et le corps du sphénoïde est élevé.

— Les deux index de l'ostéopathe poussent les grandes ailes du sphénoïde en avant et en haut pendant que les annulaires tirent les astérions en arrière.

— Le mouvement produit par ce test doit demeurer inférieur à l'amplitude générale précédemment appréciée.

— Les deux mains de l'ostéopathe attendent que l'inertie soit vaincue avant de percevoir et de suivre le mouvement en réponse.

— Si le test destiné à la translation verticale inférieure ne donne pas de réponse et si le test destiné à la translation verticale supérieure donne une réponse, une restriction de mobilité existe, signant une lésion sphéno-basilaire en translation supérieure encore appelée « superior vertical strain ».

— Si le test destiné à la translation verticale supérieure donne une réponse et si le test destiné à la translation verticale inférieure donne également une réponse, il n'y a pas de restriction de mobilité.

— Si les tests destinés à mettre en évidence une translation verticale supérieure ou inférieure donnent des réponses asymétriques, l'ostéopathe devra compléter son investigation par d'autres tests.

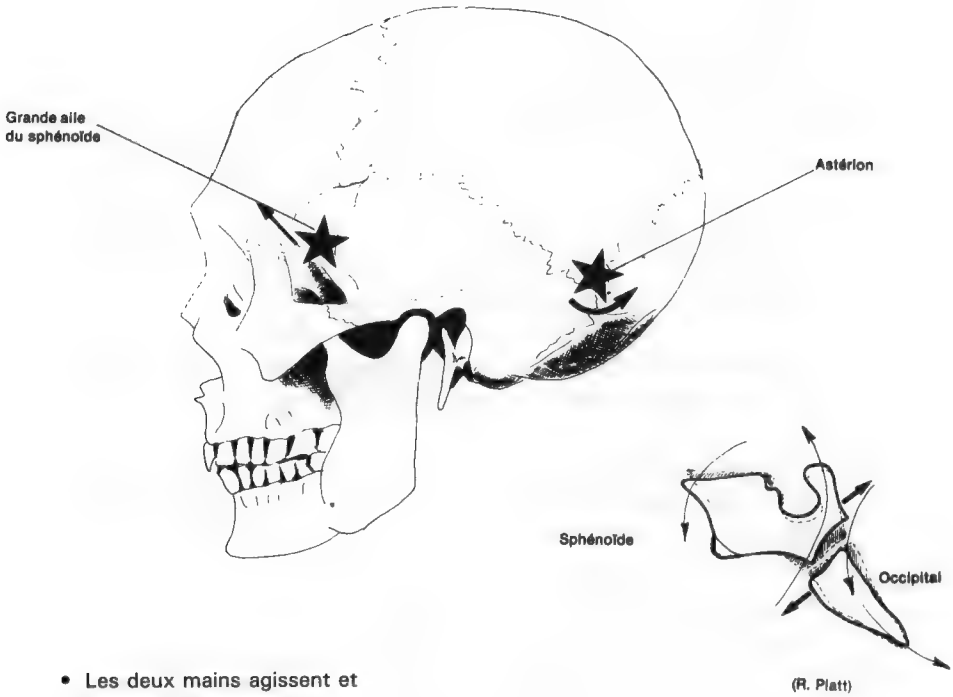

• Les deux mains agissent et perçoivent la réponse.

TEST DE TRANSLATION VERTICALE SUPERIEURE DE LA SYMPHYSE SPHÉNO-BASILAIRE OU « SUPERIOR VERTICAL STRAIN »

7 — TRANSLATION LATERALE OU « LATERAL STRAIN »

— Le patient est allongé en décubitus. L'ostéopathe se place à la tête de ce dernier.

— Cette translation peut se faire à droite ou à gauche. Là encore, la notion de translation se définit par la position du sphénoïde. Dans la translation latérale gauche, la surface basilaire de l'occipital est déplacée à droite par rapport à la base sphénoïdale.

— L'ostéopathe apprécie tout d'abord l'amplitude générale du mouvement crânien.

Translation latérale gauche de la symphyse sphéno-basilaire

- L'index de la main droite de l'ostéopathe pousse la grande aile droite, de droite à gauche, et attend que la force d'inertie soit vaincue. Son index gauche, placé sur la grande aile gauche, perçoit la réponse.

Translation latérale droite de la symphyse sphéno-basilaire

- Le test est inverse.

Observations :

- Si le test destiné à la translation latérale gauche donne une réponse à gauche et si le test destiné à la translation latérale droite ne donne pas de réponse à droite, une restriction de mobilité existe, signant une lésion sphéno-basilaire en translation latérale gauche, encore appelée « left lateral strain ».

TRANSLATION LATÉRALE GAUCHE DE LA SYMPHYSE SPHÉNO-BASILAIRE OU « LEFT LATERAL STRAIN »

- L'index droit agit et l'index gauche perçoit la réponse

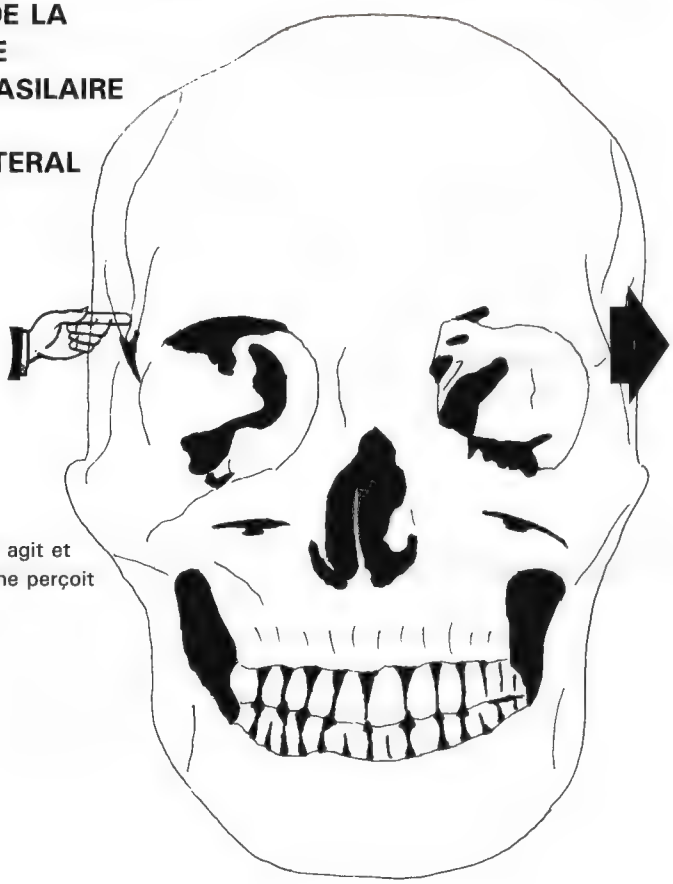

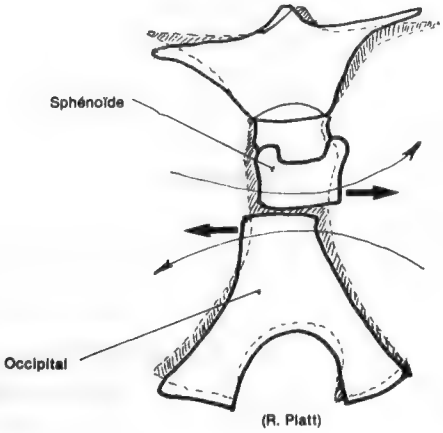

TRANSLATION LATÉRALE DROITE DE LA SYMPHYSE SPHENO-BASILAIRE OU « RIGHT LATERAL STRAIN »

- Si le test destiné à la translation latérale gauche ne donne pas de réponse à gauche et si le test destiné à la translation latérale droite donne une réponse à droite, une restriction de mobilité existe, signant une lésion sphéno-basilaire en translation latérale droite, encore appelée « right lateral strain ».

- Si le test destiné à la translation latérale gauche donne une réponse à gauche et si le test destiné à la translation latérale droite donne également une réponse à droite, il n'y a pas de restriction de mobilité.

C — TESTS DE MOBILITÉ DU SYSTÈME SUSPENSEUR LOCAL DE L'UTÉRUS

1) Exploration vaginale indexielle :

Après être certain de se trouver en présence du col utérin :

a) Si l'on amène le col utérin en avant, on obtient une traction :

— des ligaments utéro-sacrés

— et des ligaments ronds, bien qu'ils soient très lâches et très longs.

Dans le cas où l'ensemble « col-corps » est rigide.

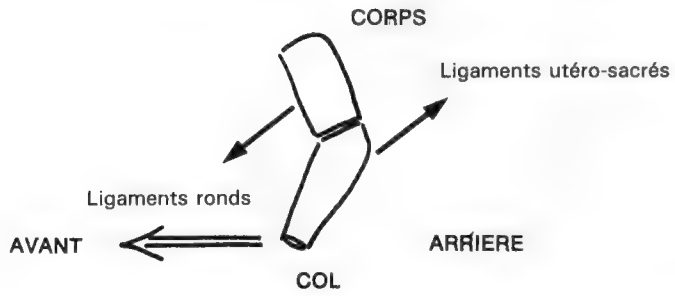

b) Si l'on pousse le col utérin latéralement à droite ou à gauche : on obtient une tension des ligaments larges

A ce sujet, il faut signaler que les ligaments larges présentent deux faisceaux :

— un faisceau supérieur (aileron moyen)
— et, un faisceau inférieur (aileron postérieur).

Aussi, si l'on amène le col utérin à gauche par exemple : on obtient une tension :

— du faisceau inférieur droit du ligament large (aileron postérieur)
— et, du faisceau supérieur gauche du ligament large (aileron moyen).

De la même manière, si l'on amène le col utérin à droite : l'inverse se produit.

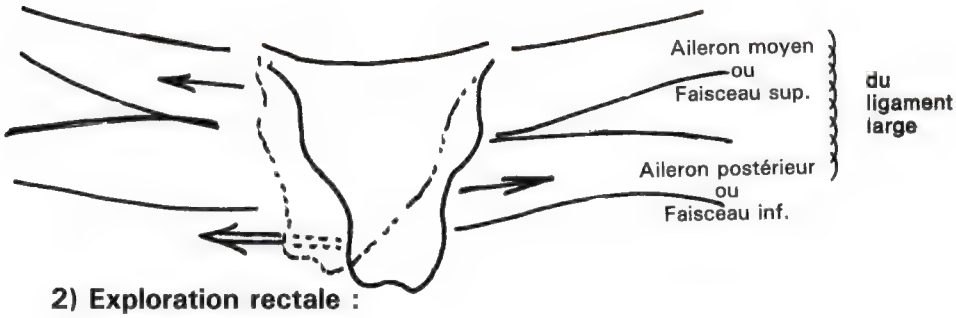

2) Exploration rectale :

Cette technique d'exploration est bien meilleure pour les ligaments utéro-sacrés. Il faut, pour cela, dépasser le 3e sphincter et ne pas confondre son pourtour avec les ligaments qui sont toujours tendus lorsqu'on les déprime de bas en haut.

3) En résumé :

— Le toucher vaginal sera à la base de l'exploration des ligaments larges.

— Et le toucher vaginal et rectal, à la base de celle des ligaments de DOUGLAS utéro-sacrés.

CHAPITRE V

CONTEXTURE MUSCULAIRE

Les tests et les techniques de normalisation musculaire ayant fait l'objet d'une étude particulière dans l'ouvrage intitulé « Lésions ostéopathiques iliaques », nous nous limiterons volontairement à quelques muscles intéressant particulièrement la physiopathologie ostéopathique du sacrum.

A — LE PYRAMIDAL DU BASSIN

— De par ses insertions sacrées (S 2 / S 3), sa forme triangulaire, sa direction en bas et en dehors et sa situation antérieure, le pyramidal du bassin a une action immédiate et stabilisatrice sur l'articulation sacro-iliaque.

— **La rotation externe du pied,** lorsque le sujet est en décubitus, peut être symptomatique :

- **soit d'une lésion iliaque antérieure** avec fausse jambe longue homologue ;
- **soit d'un phénomène lésionnel du muscle pyramidal** du même côté avec fausse jambe courte, sans pour autant qu'existe nécessairement une lésion iliaque postérieure ;
- **soit d'une lésion en rotation coxo-fémorale** sans inégalité de longueur des membres inférieurs.

— **Lorsque le pyramidal du bassin a son point fixe sur le sacrum,** sa contraction unilatérale amène l'articulation coxo-fémorale en rotation externe. Le pied est éversé et offre une résistance plus importante en rotation interne par rapport au côté opposé.

— **Lorsque le pyramidal du bassin a son point fixe sur le fémur,** sa contraction unilatérale incite le sacrum à faire un mouvement de torsion en avant sur son axe oblique : la base sacrée se meut en avant et en bas du côté de la tension pyramidale pendant que le sommet sacré, du côté opposé, se déplace en arrière et en bas.

— **Dans la physiologie de la marche** : le sacrum ne se comporte pas comme un corps immobile. Il passe d'un axe oblique sur l'autre en fonction de la répartition des pressions du poids du corps. Il effectue un mouvement giroscopique en parfaite concordance avec l'anatomie des auricules sacrés. A ce sujet, il faut noter que les anomalies de conformation des auricules sacrés ne sont pas rares.

PYRAMIDAL DU BASSIN A DROITE

* **Point fixe sacrum** : Rotation externe coxo-fémorale droite.
Le pied droit est en rotation externe.
La jambe droite est faussement courte.
Il n'y a pas nécessairement de lésion iliaque postérieure droite.

* **Point fixe fémoral** : Torsion sacrée gauche-gauche sur l'axe oblique gauche.

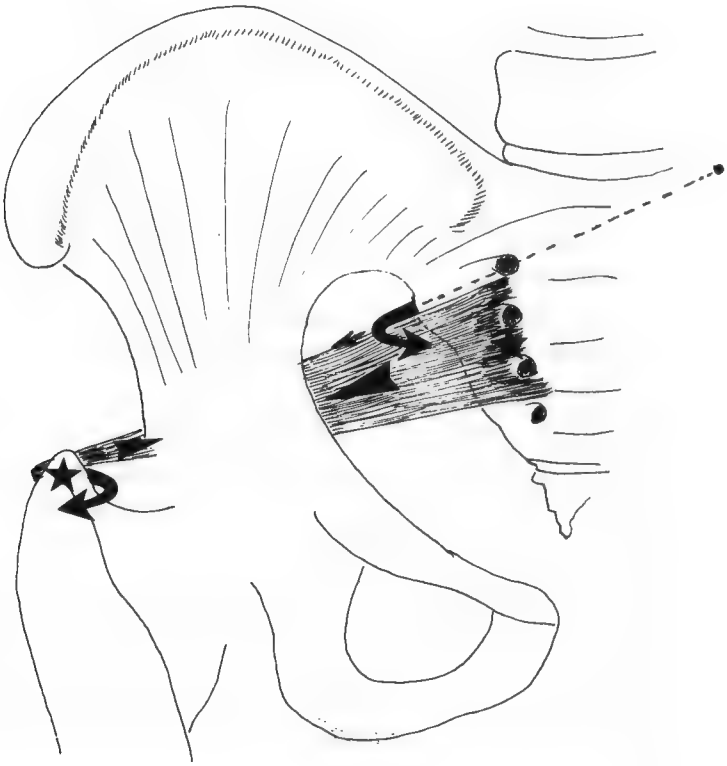

SYMPTOMATOLOGIE PYRAMIDALE :

- Migraines.
- Douleur inguinale.
- Douleur dans la zone du grand trochanter.
- En présence d'un phénomène lésionnel pyramidal droit, le passage sur la jambe droite lors de la marche réveille parfois une symptomatologie douloureuse.
- La station assise est souvent inconfortable au patient : il est mieux en position debout.
- Irradiation sciatique partielle s'arrêtant bien souvent au genou.
- La fausse jambe courte se situe **du côté du phénomène lésionnel pyramidal**, mais ne correspond pas nécessairement à une lésion iliaque postérieure.
- Des restrictions de mobilité articulaire ou des douleurs inconstantes peuvent se rencontrer au niveau des composantes de la ligne antéro-postérieure du corps :
  - C 1
  - D 3 / D 4
  - D 11 / D 12
  - L 4 / L 5
  - Sacrum
- Douleurs inconstantes chez la femme dans le molimen cataménial (18e au 28e jour du cycle).

LE PHENOMENE LESIONNEL PYRAMIDAL ET LE NERF SCIATIQUE :

La tension pathologique du pyramidal peut avoir une grande répercussion sur le nerf sciatique :

Le pyramidal peut être traversé 25 fois sur 100, d'après CALORI, soit par le tronc du sciatique, soit par l'une de ses branches. Dans certains cas, l'une des branches de bifurcation du sciatique passe au-dessus du pyramidal.

PYRAMIDAL DU BASSIN ET NERF SCIATIQUE (L. TESTUT)

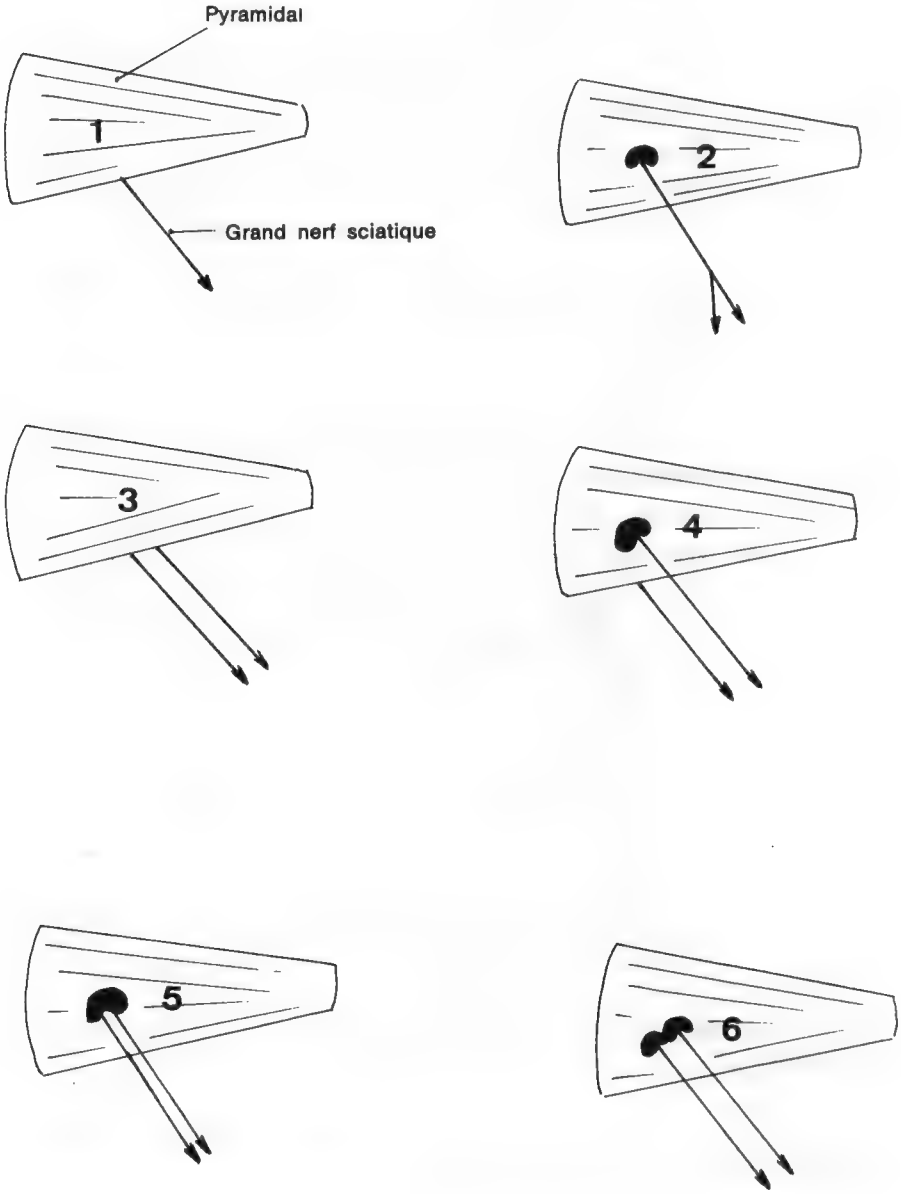

1 Forme typique (80 % des cas) le sciatique se bifurque à l'angle supérieur du creux poplité.

2.3.4.5.6 Formes atypiques

Il nous faut rappeler, à ce sujet, l'assertion ancienne de ROSENMULLER, à savoir que, chez les peuples du Nord, le nerf grand sciatique se bifurquerait très haut, tandis que cette bifurcation ne s'effectuerait, chez les peuples méridionaux, que dans le voisinage du creux poplité : une pareille assertion, à priori, attend encore le contrôle des faits.

Le pyramidal du bassin fait partie des muscles pelvi-trochantériens.

Par la grande échancrure sciatique s'échappent du bassin, en même temps que le pyramidal, de nombreux organes qui présentent avec ce muscle des rapports importants. Ce sont :

RAPPORTS :

a) Au-dessus du pyramidal :

Les vaisseaux et le nerf fessiers supérieurs.

b) Au-dessous du pyramidal :

Les nerfs grand et petit sciatiques,

Les vaisseaux ischiatiques,

Les vaisseaux et le nerf honteux internes.

Le pyramidal du bassin fait partie des muscles pelvi-trochantériens (artères sacrées, artère fessière) et, de ce fait, joue un rôle capital dans les lésions circulatoires congestives du petit bassin féminin.

Son système artério-veineux étant branché plus ou moins directement en dérivation sur celui de l'appareil utéro-ovarien, il sera d'une grande importance en pathologie et en thérapeutique ostéopathique gynécologique.

PYRAMIDAL DU BASSIN ET PLEXUS SACRE

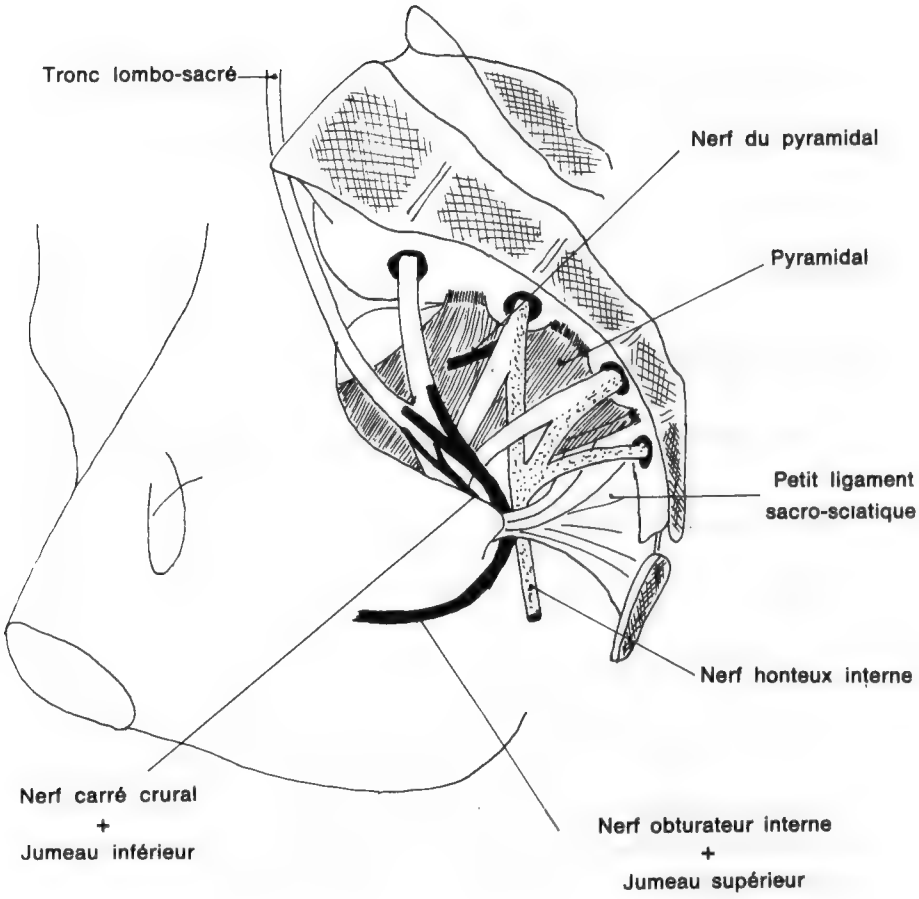

SYSTEME D'APPORT SANGUIN AU PETIT BASSIN ET AU SYSTEME UTERO-OVARIEN

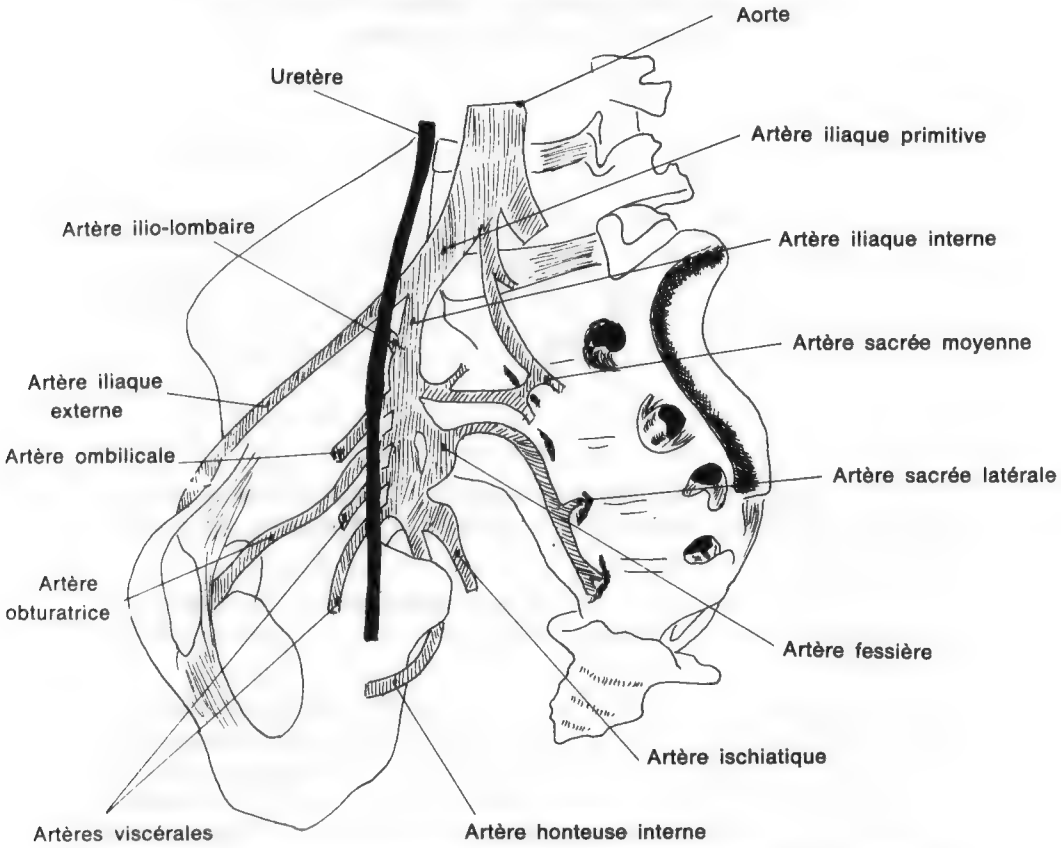

Ces deux artères sont complémentaires puisqu'elles s'anastomosent au niveau de la corne utérine et irriguent le système utéro-ovarien :

1) L'artère ovarienne :

Elle prend naissance au niveau de l'aorte abdominale, juste au-dessous de l'artère rénale. Elle se dirige ensuite en bas vers les ovaires et une de ses branches s'anastomosera avec l'utérine.

2) L'artère utérine :

Elle trouve son origine sur l'iliaque interne ou artère hypogastrique, au-dessous de l'embranchement de l'artère fessière.

Elle se dirige vers l'utérus qu'elle atteint au niveau du museau de tanche, puis remonte jusqu'à la base où elle se divise en deux branches terminales (trompes et artère ovarienne).

INFLUENCES DU PYRAMIDAL DU BASSIN ET DE LA MASSE COMMUNE SACRO-LOMBAIRE DANS LA LESION CIRCULATOIRE CONGESTIVE DU PETIT BASSIN FEMININ

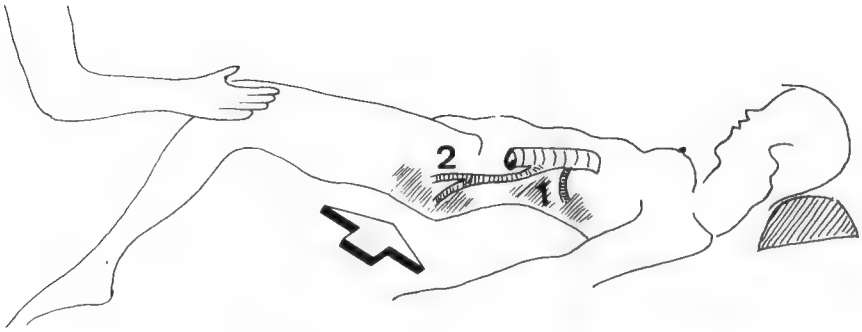

Les mouvements thérapeutiques décongestionnants, mis en évidence par Thure BRANDT et H. STAPFER, reposent sur le principe suivant :

A) Un muscle au travail mobilise une quantité 6 à 10 fois supérieure de sang qu'un muscle au repos (loi de CHAUVEAU et MAREY).

B) Il s'agit par conséquent de solliciter les masses musculaires dont les artères et veines nourricières se trouvent branchées plus ou moins directement en dérivation sur celles du système utéro-ovarien. La résultante en est une dérivation sanguine, c'est-à-dire une décongestion capable de se disperser sur les 2 400 m² de territoire capillaire, influençant ainsi l'état local et, par voie de retour, l'état général.

C) Les seuls muscles possédant un système artério-veineux branché plus ou moins directement en dérivation sur le système utéro-ovarien (artères ovarienne et utérine) sont :

1. — **La masse commune sacro-lombaire** irriguée par les artères lombaires qui prennent leur origine au niveau de l'aorte abdominale et par l'artère ilio-lombaire qui est une branche de l'artère fessière.

2. — **Les muscles pelvi-trochantériens** irrigués par l'artère fessière qui prend sa source dans l'iliaque interne au-dessus de l'utérine et par l'intermédiaire de l'ischiatique au-dessous de l'embranchement de l'utérine.

D) Parmi les muscles pelvi-trochantériens figure le pyramidal du bassin (artères sacrées, artère fessière) et, de ce fait, joue un rôle capital dans les lésions congestives du petit bassin féminin.

TECHNIQUES DE NORMALISATION DU SPASME DU MUSCLE PYRAMIDAL :

a) Technique pelvienne en procubitus ;

b) Technique trochantérienne en décubitus latéral.

a) Technique pelvienne en procubitus :

— La patiente est allongée en procubitus. Ses pieds sont légèrement relevés afin d'autoriser un meilleur relâchement.

— L'Ostéopathe se tient du côté du « phénomène lésionnel pyramidal » par exemple à droite.

— A l'aide du majeur et de l'annulaire de sa main gauche, tendus et étroitement solidarisés l'un à l'autre, le praticien pénètre dans la grande échancrure sciatique droite. L'avant-bras gauche de l'opérateur est parallèle à l'axe du corps du sujet et se trouve dans le prolongement du majeur et de l'annulaire réunis.

— L'avant-bras droit du praticien repose sur la colonne lombaire de la patiente. Sa main droite épouse le sacrum. L'avant-bras droit de l'Ostéopathe est parallèle à l'axe du corps du sujet et se trouve dans le prolongement de l'avant-bras gauche.

— L'opérateur « couvre sa manœuvre » avec son buste et commence à exercer une progression lente dans l'échancrure sciatique. La pénétration doit être progressive car le contact est parfois sensible.

— Avant chaque nouvelle progression, le praticien demande à la patiente de respirer profondément et majore le mouvement respiratoire du sacrum à l'aide de sa main droite. Dès que les tissus se relâchent sous les doigts de la main gauche, le praticien augmente son introduction jusqu'au contact du muscle pyramidal. Dès que le contact est établi, le spasme cède.

— Cette technique, parfois sensible, doit demeurer douce et progressive.

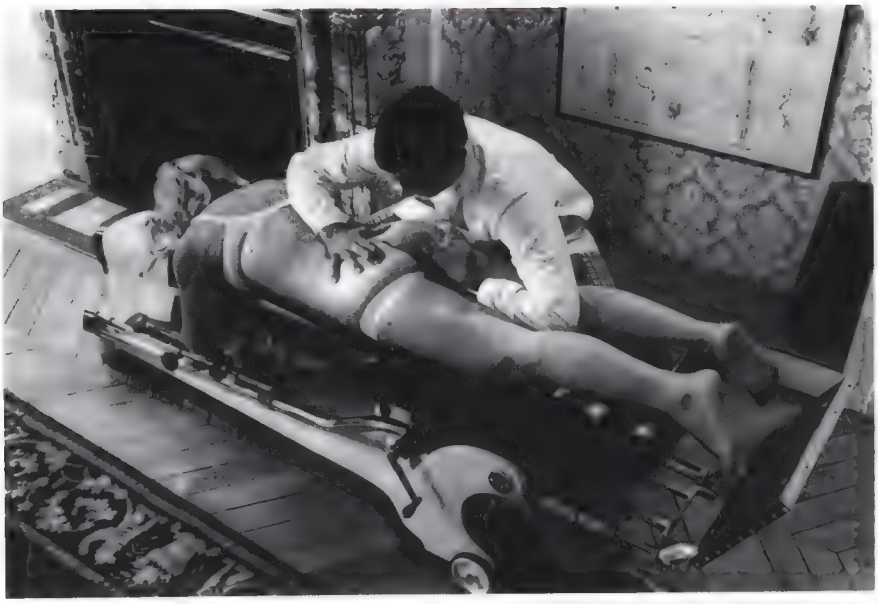

« Technique de contact du pyramidal du bassin » (grande échancrure sciatique)

b) Technique trochantérienne en décubitus latéral :

— La patiente est couchée sur le côté sain, droit par exemple, pour un phénomène lésionnel pyramidal gauche.

— L'Ostéopathe se tient derrière le sujet et saisit, à l'aide de sa main gauche, le genou gauche de la patiente. La jambe gauche du sujet repose sur l'avant-bras gauche du praticien.

— L'Ostéopathe fléchit la cuisse gauche de la patiente sur l'abdomen, fait une abduction de la jambe pour relâcher et localiser l'insertion trochantérienne du pyramidal et pratique une rotation interne en abduction. Dans le même temps, l'olécrâne droit du praticien repose directement sur le muscle pyramidal qu'il comprime fermement vers le bas. En règle générale, il est préférable de réaliser cette dilacération avec le pouce sur l'attache trochantérienne du pyramidal.

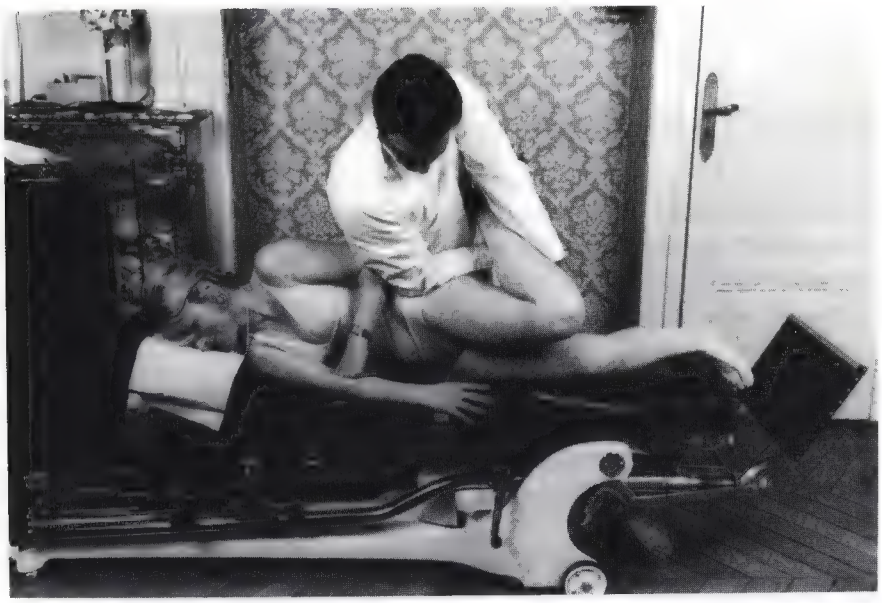

Technique de normalisation du pyramidal du bassin en décubitus latéral
Appui de l'olécrâne

Technique de normalisation du pyramidal du bassin en décubitus latéral
Appui trochantérien avec le pouce.

B — LE PSOAS-ILIAQUE

— Il stabilise antérieurement l'articulation sacro-iliaque.

— Il joue un rôle important dans les états toxiques, dans la lésion de L 3 (centre de gravité, lieu de passage de la ligne centrale de gravité du corps, centre de la viscéro-motricité...) et dans les lésions lombaires de groupe du type FSR.

Quelques caractéristiques anatomiques revêtent un intérêt particulier dans le concept ostéopathique :

ANATOMIE OSTÉOPATHIQUE :

La portion psoas :

- présente son maximum d'épaisseur au croisement de l'articulation sacro-iliaque.
- ne s'attache pas sur L5, mais uniquement de D12 à L4 inclus, ainsi que sur les disques intervertébraux attenants.

La portion iliaque :

- s'attache également sur le ligament ilio-lombaire du même côté.

Au-devant du psoas iliaque :

- s'étale une importante aponévrose : « le fascia iliaca ».

— Dans les lésions de pseudo-rotation du bassin ou lésion de groupe lombaire du type FSR, selon la prédominance de la portion psoas ou iliaque et selon la 1ère loi de FRYETTE (FSR), L5 suivra ou ne suivra pas le levier unité représenté par la colonne lombaire.

— Dans la station debout, le muscle psoas-iliaque combine son action à celle des abdominaux et des extenseurs vertébraux et pelvi-cruraux afin d'assurer l'équilibre du tronc sur les hanches. Le psoas-iliaque est un muscle important de la statique du tronc.

— Lorsque ce muscle a son point fixe sur le fémur et qu'il se contracte bilatéralement, cette contraction amène la colonne lombaire en lordose, c'est-à-dire en flexion dans le concept de FRYETTE.

— Lorsque ce muscle a son point fixe sur le fémur et qu'il se contracte unilatéralement : le psoas incline la colonne lombaire de son côté et fait tourner le corps des vertèbres lombaires dans la convexité (mouvement F.S.R. de FRYETTE), c'est-à-dire, du côté opposé, pendant que le muscle iliaque opposé amène l'aile iliaque en avant. L'un comme l'autre agissent sur les articulations sacro-iliaques et interviennent dans la physiologie de la marche.

— Lors d'une contracture unilatérale du psoas, la concavité vertébrale lombaire se situe du côté du muscle spasmé et le corps des vertèbres lombaires tourne dans la convexité formée (F.S.R.).

— Au même titre que l'hypophyse est la glande la plus perméable à la toxémie générale, le psoas-iliaque est le muscle le plus sensible aux phénomènes d'auto-intoxications. Ces caractéristiques permettent de comprendre l'existence de lombalgies rebelles ou récidivantes en relation avec des états infectieux : sinusites chroniques, amygdalites, état dentaire défectueux (dent morte ou évoluant sans symptomatologie douloureuse...) affections virales. Il ne faut pas oublier que le psoas est le lieu électif de collection des abcès secondaires à une infection pleurale ou à un mal de Pott. D'autre part, il faut se souvenir qu'au devant du psoas-iliaque s'étale une importante aponévrose connue sous le nom de « fascia-iliaca ». Sa couche profonde se continue au-dessous de l'arcade fémorale jusqu'à l'insertion du psoas-iliaque sur le petit trochanter. On voit immédiatement comme conséquence d'une pareille disposition anatomique que la collection purulente, dans les abcès aponévrotiques, descendra librement au-dessous de cette arcade et envahira la cuisse jusqu'au petit trochanter, transférant ainsi l'infection de la colonne vers la hanche.

— FRYETTE proclamait qu'une véritable appendicite aiguë ou chronique, au même titre que des troubles ovariens droits ou gauches, pouvaient engendrer un spasme du ou des psoas, à même de ne régresser qu'après suppression de l'affection en cause.

— Lors d'une atteinte bilatérale des psoas, une contracture réactionnelle réflexe immobilise le sujet en légère inclinaison antérieure. La courbure lombaire prend alors l'aspect de la courbure dorsale. Rappelons, à ce sujet, que les vertèbres lombaires ont toute latitude pour s'incliner en avant mais sont très vite verrouillées lors de l'inclinaison arrière. Selon le niveau de participation vertébrale : L2, L3, L4..., le sujet présentera une attitude plus ou moins penchée en avant.

— Dans le concept ostéopathique, le psoas-iliaque présente des rapports importants dans l'abdomen, au niveau de l'arcade crurale et à la cuisse :

RAPPORTS :

a) Le psoas répond :

- **en avant :**

  au diaphragme,
  au petit psoas,
  au rein,
  aux vaisseaux rénaux,
  à l'uretère,
  aux vaisseaux spermatiques ou utéro-ovariens,
  aux portions verticales du côlon ;

- **en arrière, il repose :**

  sur les apophyses transverses des vertèbres lombaires,
  sur les muscles intertransversaires,
  sur le carré des lombes ;

- **sur son bord interne cheminent :**

  l'artère iliaque externe,
  la veine iliaque externe,

Le psoas est enfin traversé par les différentes branches du plexus lombaire qui émergent de sa surface sur les points les plus divers.

- **en avant :**

  nerf fémoro-cutané,
  nerf génito-crural ;

LE PSOAS-ILIAQUE

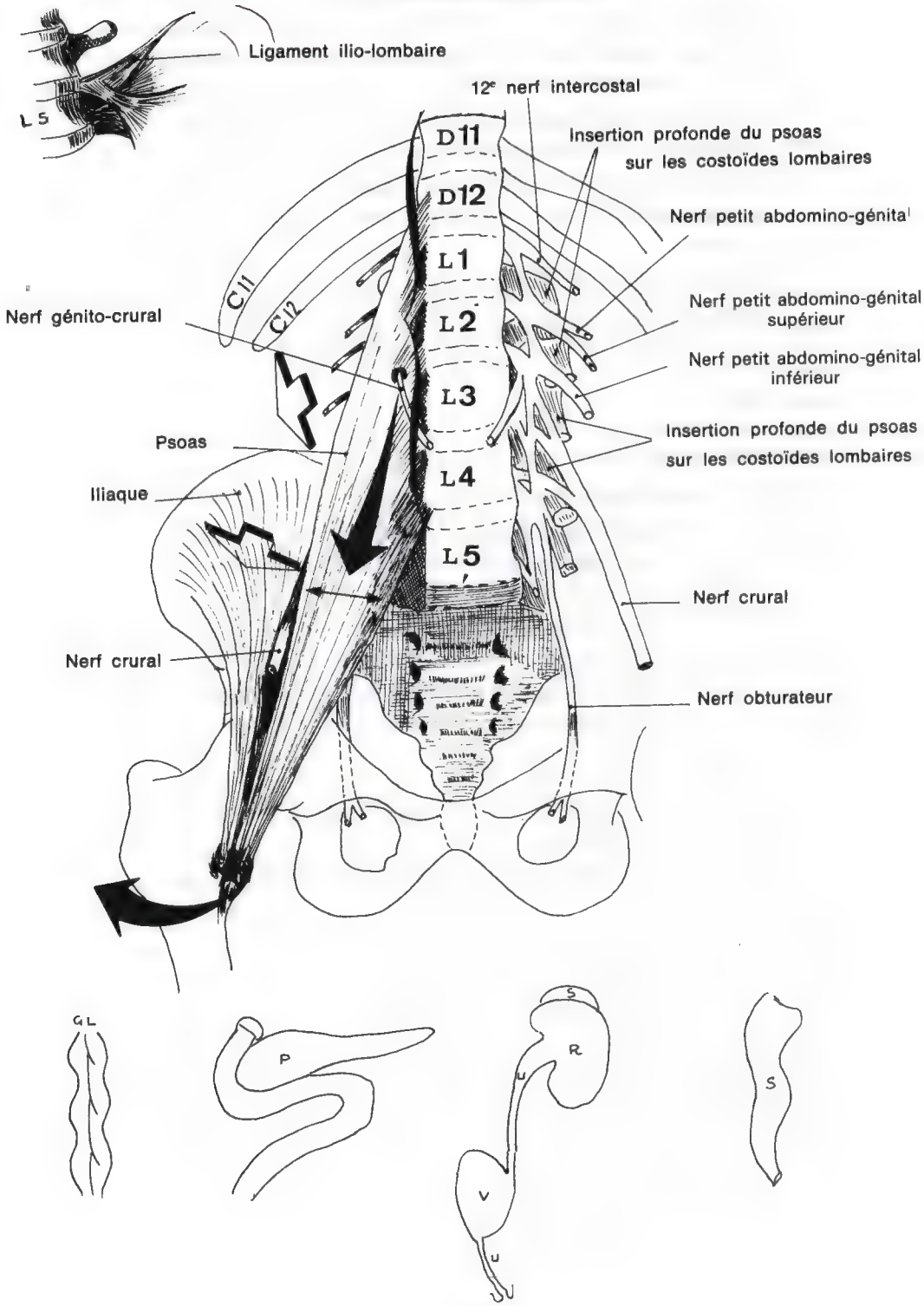

- **en dedans :**
  le tronc lombo-sacré,
  le nerf obturateur ;
- **en dehors :**
  le grand abdomino-génital,
  le petit abdomino-génital,
  le crural ;

b) L'iliaque est en rapport :

- **par sa face antérieure :**
  avec le caecum à droite,
  avec l'S iliaque du côlon à gauche ;
- **par sa face postérieure :**
  avec la fosse iliaque interne.

c) Un sillon :

Toujours très marqué sépare l'un de l'autre le muscle psoas et le muscle iliaque. Dans le fond de ce sillon chemine le nerf crural.

EVALUATION TENSIONNELLE DU MUSCLE PSOAS :

- Le patient est allongé en décubitus. Son bassin et ses cuisses reposent en bout de table afin que ses jambes pendent en dehors de la table.
- Avec ses deux mains réunies, le sujet saisit un de ses genoux et fléchit au maximum la hanche homologue sur son abdomen.
- L'ostéopathe, placé par côté, observe pendant cette manœuvre si l'autre cuisse décolle du plan de la table signant, le cas échéant, une contracture du muscle psoas.
- Ce test s'effectue bilatéralement.

TECHNIQUES DE NORMALISATION DU SPASME DU MUSCLE PSOAS-ILIAQUE :

a) Technique isométrique de normalisation du spasme du psoas-iliaque, à droite ;

b) Technique de normalisation du spasme du psoas-iliaque en procubitus ;

c) Technique isométrique de normalisation du spasme du psoas-iliaque en décubitus.

a) Technique isométrique de normalisation du spasme du muscle psoas-iliaque à droite :

Le spasme du muscle psoas-iliaque représente sa pathologie majeure.

Description :

— Le patient est allongé en décubitus. Son bassin et ses cuisses reposent en bout de table afin que ses jambes pendent en dehors de la table.

— Le praticien se place en bout de table.

— La cuisse droite du sujet repose sur la table et sa jambe est pendante. L'Ostéopathe impose à la cuisse droite du sujet une abduction d'environ 20°.

— Du côté gauche, l'opérateur fléchit la hanche et le genou gauche du patient jusqu'à sa limite possible et demande au sujet, avec sa main droite, de maintenir la flexion de son genou gauche.

— La main droite du praticien se superpose à celle du patient afin de majorer la flexion de la hanche et du genou gauche.

— La main gauche de l'Ostéopathe appuie, vers le sol, sur le genou droit du sujet. La jambe gauche du praticien se place contre la face interne de la cheville droite du patient afin de s'opposer à la rotation externe de la hanche droite.

— L'opérateur maintient l'ensemble de ces positions, demande au sujet de réaliser une flexion et une rotation externe de la hanche droite contre sa résistance et de se relâcher ensuite. Il s'agit, là encore, d'un exercice isométrique.

— Le praticien utilise l'amplitude acquise, répète plusieurs fois cette manœuvre si besoin et évalue ensuite la tension du psoas iliaque.

Normalisation du spasme du psoas iliaque à droite

b) Technique de normalisation du spasme du psoas-iliaque en procubitus :

— La patiente est en procubitus.

— Si la contracture du psoas est à gauche, l'Ostéopathe se place sur le côté droit.

— A l'aide de sa main gauche, il empaume le genou gauche du sujet ; son pied gauche reposant dans l'aisselle du praticien.

— Avec son avant-bras droit ou à l'aide de son éminence hypothénar, le praticien prend un appui sur la fesse gauche de la patiente dans la projection de l'articulation coxo-fémorale.

— Pendant que sa main gauche élève légèrement la cuisse gauche du sujet, l'avant-bras droit du praticien ou son éminence hypothénar exerce un contre appui au niveau de l'articulation coxo-fémorale. Il maintient ensuite son couple jusqu'à ce qu'un relâchement se produise.

— Cette manœuvre est à répéter plusieurs fois en prenant la précaution de cyphoser légèrement la région lombaire par élévation du coussin ventral.

« Relâchement du muscle psoas, en procubitus »

c) Technique isométrique de normalisation du spasme du psoas-iliaque en décubitus :

— La patiente est en décubitus.

— Si la contracture du psoas est à droite, l'Ostéopathe se place sur le côté droit.

— Il incite le sujet à soulever sa jambe droite tendue contre son opposition afin de localiser le muscle psoas avec sa main gauche en déprimant la paroi abdominale.

— Le praticien demande ensuite à la patiente de maintenir sa jambe tendue à 30° du plan de la table pendant qu'il exerce, avec sa main droite, une opposition vers le bas, douce, progressive et de longue durée, jusqu'au repos de la jambe droite sur la table. Pendant ce temps-là, sa main gauche n'a pas cessé de contrôler le degré de tension du psoas.

— Cette manœuvre est à répéter plusieurs fois si besoin et doit être conduite très lentement.

Technique isométrique de normalisation du psoas en décubitus.

C — LE CARRÉ DES LOMBES

Abducte et étend la colonne vertébrale. Conjointement avec le muscle sacro-lombaire, il abaisse les dernières côtes. Le carré des lombes exerce un puissant effet de levier sur l'articulation sacro-iliaque et peut jouer un rôle important dans la pathologie ostéopathique de cette articulation, de la charnière dorso-lombaire et des 11e et 12e côtes.

Le muscle carré des lombes est en rapport, en avant, avec les reins, les portions verticales du côlon (côlon ascendant à droite, côlon descendant à gauche) et le péritoine.

Il est innervé par le 12e nerf intercostal et par des rameaux très grêles, issus des branches antérieures des 3 ou 4 nerfs lombaires.

EVALUATION TENSIONNELLE DU CARRE DES LOMBES

- le sujet est couché en procubitus. Le praticien, en bout de table, saisit la cheville du patient et maintient son membre inférieur en traction. L'ostéopathe demande ensuite au sujet d'ascensionner sa hanche contre sa résistance. Ce test s'effectue bilatéralement. La connaissance topographique de ce muscle est essentielle.

TECHNIQUE DE NORMALISATION ISOMETRIQUE DU SPASME DU MUSCLE CARRE DES LOMBES A DROITE :

Description :

— Le patient est allongé en procubitus.

— Le praticien se place du côté opposé à la lésion.

— La position du sujet est capitale :

- Son abdomen est bien centré sur la table ;
- Sa tête est tournée vers l'opérateur ;
- Ses bras pendent latéralement en dehors de la table.

— La main droite du praticien empaume l'épine iliaque antéro-supérieure droite du patient pendant que le talon de sa main gauche prend contact avec le carré des lombes du côté droit.

— La main droite de l'Ostéopathe soulève de la table l'épine iliaque antéro-supérieure droite du sujet pendant que le talon de sa main gauche réalise une pression, dirigée vers le bas et en dehors, sur le carré des lombes du côté droit.

— Les deux mains du praticien maintiennent cette position et ce dernier demande au patient de s'efforcer de descendre son épine iliaque antéro-supérieure droite au contact de la table, contre sa résistance et de se relâcher ensuite. Il s'agit, là encore, d'une technique isométrique.

— L'Ostéopathe utilise l'amplitude acquise, répète plusieurs fois cette manœuvre si besoin et évalue ensuite la tension du carré des lombes.

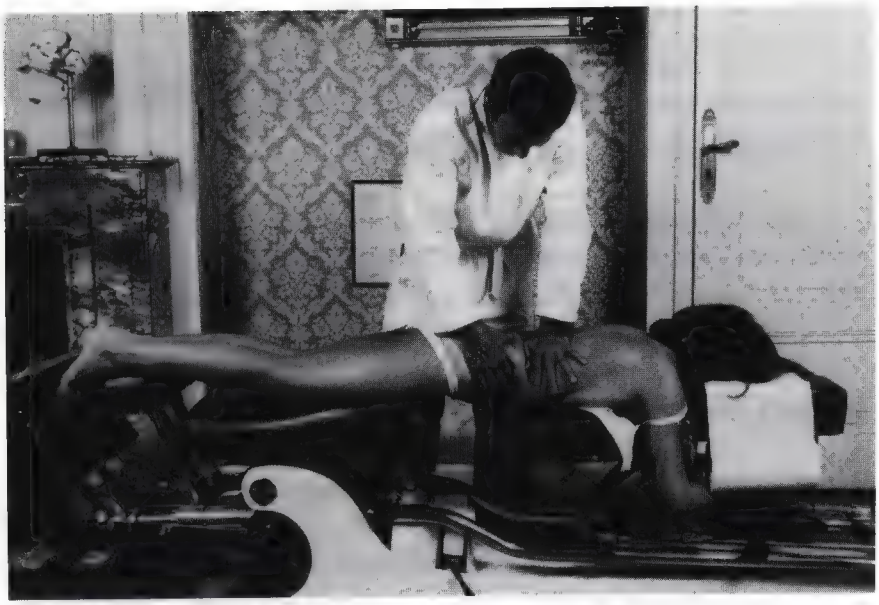

Normalisation du spasme du carré des lombes à droite

D — MASSE COMMUNE SACRO-LOMBAIRE :

La masse commune aux muscles des gouttières vertébrales, bien connue en langage culinaire sous le nom de « filet », occupe au bassin la gouttière sacrée et à la région lombaire, tout l'espace compris entre les apophyses épineuses et les apophyses transverses.

Elle prend naissance :

a) Sur les apophyses épineuses des dernières vertèbres lombaires ;

b) Sur la crête sacrée ;

c) Sur les tubercules postérieurs du sacrum ;

d) Sur le grand ligament sacro-sciatique ;

e) Sur la tubérosité ischiatique ;

f) Sur le 1/5 postérieur de la crête iliaque.

La masse commune et les trois muscles qui en dérivent :

- ilio-costal,
- long dorsal,
- transversaire épineux,

sont couchés dans les gouttières vertébrales qu'ils remplissent entièrement, tout au moins en bas.

Les nombreux faisceaux musculaires qui, par leur ensemble, constituent les muscles des gouttières vertébrales sont tous innervés par les branches postérieures des nerfs rachidiens.

Dans notre terminologie FRYETTE, les muscles des gouttières sont essentiellement fléchisseurs de la colonne lombaire.

Par leur contraction bilatérale, ils majorent la lordose lombaire.

Par leur élasticité et par leur tonicité, ils luttent constamment contre le poids des viscères qui, constamment aussi, tend à incliner le corps en avant.

Ce sont, on peut le dire, les muscles de la station bipède : aussi l'homme est-il celui de tous les mammifères qui présente ces muscles à un plus haut degré de développement.

Lorsque la colonne lombaire est en flexion ou en position neutre et que les muscles spinaux se contractent d'un seul côté, ils impriment à la colonne lombaire un mouvement d'inclinaison latérale suivie d'une rotation dans la convexité formée, du type F.S.R.

La masse commune sacro-lombaire est irriguée par les artères lombaires qui prennent leur origine au niveau de l'aorte abdominale et par l'artère ilio-lombaire qui est une branche de l'artère fessière.

Ce système artério-veineux étant branché plus ou moins directement en dérivation sur celui de l'appareil utéro-ovarien, il sera d'une grande importance thérapeutique dans les états congestifs du petit bassin féminin.

E — LE MUSCLE ISCHIO-COCCYGIEN

Il semble jouer un rôle dans le mouvement respiratoire du sacrum.

CHAPITRE VI

LES LÉSIONS DU SACRUM

Il faut distinguer, en dehors des lésions ilio-sacrées (axe transverse inférieur), les lésions sacrées respiratoires en relation avec la symphyse sphéno-basilaire, les lésions sacrées mécaniques et les subluxations sacrées spéciales.

1) Lésions sacrées respiratoires :

Mouvements involontaires :

a) Axe respiratoire de SUTHERLAND passant au niveau de S1/S2 :

— Flexion inspiratoire secondaire à une flexion de la symphyse sphéno-basilaire :
le sacrum a tendance à se verticaliser ;

— Extension sphéno-basilaire secondaire à une extension expiratoire sacrée :
le sacrum a tendance à s'horizontaliser.

b) Axes obliques de torsion :

— Torsion sacrée.

C'est sur les axes obliques de torsion du sacrum que se répercutent les lésions respiratoires sphéno-basilaires en rotation-flexion latérale ou en torsion.

2) Lésions sacrées mécaniques :

Mouvements volontaires :

a) Axe oblique gauche de torsion :

— Torsion gauche-gauche ;

— Torsion gauche-droite.

b) Axe oblique droit de torsion :

— Torsion droite-droite ;

— Torsion droite-gauche.

c) Axe transverse moyen :

— Sacrum antérieur bilatéral ;

— Sacrum postérieur bilatéral.

En ce qui concerne le sacrum antérieur ou postérieur unilatéral, il faut souligner qu'il s'agit d'un mouvement anormal bénéficiant le plus souvent d'anomalies de conformation anatomique (facettes lombo-sacrées asymétriques) et de l'asymétrie fonctionnelle existant chez le droitier ou le gaucher.

— « The depressed sacrum ».

3) Subluxations sacrées spéciales :

Celles-ci nécessitent des conditions particulières traumatique ou morphologique.

a) Axe vertical :

— Sacrum en rotation antérieure ;

— Sacrum en rotation postérieure.

b) Axe antéro-postérieur :

— Sacrum en inclinaison latérale droite ;

— Sacrum en inclinaison latérale gauche.

CHAPITRE VII

GÉNÉRALITÉS ET PARTICULARITÉS

Le sacrum forme avec la colonne lombaire un angle obtu, ouvert en arrière, angle mesurant de 90 à 130°, plus petit chez la femme que chez l'homme. C'est l'angle sacro-vertébral.

Le sacrum est incurvé et concave en avant et en bas. Cette concavité est plus accentuée chez la femme que chez l'homme.

Le sacrum est plus long et plus étroit chez l'homme que chez la femme.

La face antérieure du sacrum donne attache aux ligaments utéro-sacrés.

Dans le canal sacré, se trouvent logés :

— le cul de sac terminal de la dure-mère rachidienne,
— le filum terminal de la moelle et,
— les nerfs qui constituent la queue de cheval.

Ces nerfs s'engagent dans les canaux latéraux et s'y bifurquent en deux branches :

— une branche antérieure qui se dirige vers le trou sacré antérieur correspondant et,
— une branche postérieure qui s'échappe par le trou sacré postérieur.

Avec l'arc postérieur de L 5, l'orifice supérieur du canal sacré, triangulaire, constitue le hiatus sacro-lombaire qui est sujet à d'assez nombreuses variations tenant à des causes multiples. Anormalement agrandi, il peut être confondu à la radiographie avec un spina-bifida occulte. Cet agrandissement du hiatus est souvent déterminé par l'abaissement de l'arc de S1 ou par une encoche creusant cet arc (ébauche de spina-bifida), comme le précisait TREVES dans son traité sur les raccourcissements des membres inférieurs et les anomalies de L5 en 1921.

— Le hiatus sacré peut présenter, lui aussi, des anomalies :
— par déhiscence partielle de S 4 ;
— par déhiscence de S4 et S5 ;
— par déhiscence de S5, S4 et S3.

Les déhiscences s'expliquent par l'absence de fusion des lames des vertèbres sacrées.

Le sacrum est, de tous les os, le plus variable en dimension et en aspect.

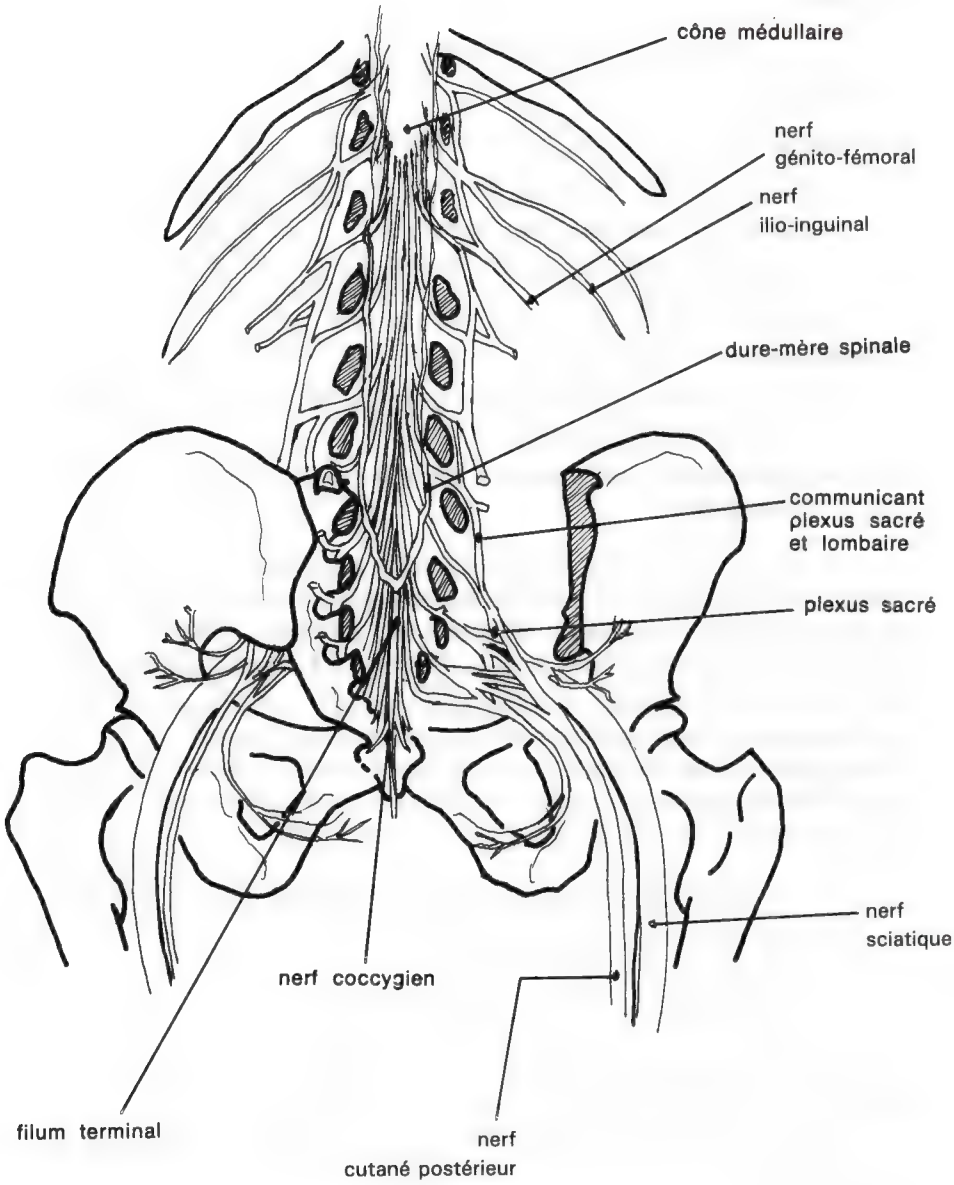
cône médullaire
nerf
génito-fémoral
nerf
ilio-inguinal
dure-mère spinale
communicant
plexus sacré
et lombaire
plexus sacré
nerf
sciatique
nerf coccygien
filum terminal
nerf
cutané postérieur

Ce dernier comporte, entre les points d'ossification primitifs et complémentaires, 35 à 40 points différents qui trouvent leur ossification totale vers l'âge de 25 à 30 ans.

La facette auriculaire du sacrum, comme l'ont souligné MAGOUN et MITCHELL, peut subir de grandes variations morphologiques suivant les individus. Lorsque celle-ci est atypique, on peut assister à des subluxations iliaques du type :

— « outflare » ou en dehors,

— « inflare » ou en dedans.

Ou à des subluxations sacrées du type :

— subluxation sacrée en rotation pure,

— subluxation sacrée en inclinaison latérale pure.

A. DELMAS a démontré l'existence d'une correspondance entre le type du rachis et la morphologie du sacrum et de sa facette auriculaire :

— selon le degré de lordose lombaire et,

— selon le type « statique » ou « dynamique ».

a) Lorsque les courbures du rachis sont très accentuées, ce qui correspond à un type dynamique :

— Le sacrum est très horizontal ;

— La facette auriculaire, très incurvée sur elle-même, est en même temps très concave.

— L'articulation sacro-iliaque est alors dotée d'une mobilité importante qui rappelle celle d'une diarthrose.

— Il s'agit là d'un type particulièrement évolué, « suradapté », correspondant à un degré extrême d'adaptation à la marche bipède.

b) Lorsque les courbures rachidiennes sont peu accentuées, ce qui correspond à un type statique :

— Le sacrum est alors presque vertical.

— La facette auriculaire est très allongée verticalement, très peu coudée sur elle-même et sa surface est presque plane.

— Cette morphologie de la facette auriculaire, très différente de celle décrite par FARABEUF, correspond à une articulation de faible mobilité rappelant celle de l'amphiarthrose.

VARIATIONS DES AXES DES FACETTES AURICULAIRES SACREES :

Toute normalisation devant respecter l'axe des facettes articulaires, l'Ostéopathe devra s'adapter à chaque morphologie individuelle.

TROIS GRANDES VARIETES PEUVENT EXISTER D'APRES H.I. MAGOUN et FRED. L. MITCHELL :

1) Les axes des deux surfaces auriculaires sont CONVERGENTS ;

2) Les axes des deux surfaces auriculaires sont DIVERGENTS ;

3) Les axes des deux surfaces auriculaires sont PARALLELES, dans un sens ou dans l'autre.

VARIATIONS DES AXES DES FACETTES AURICULAIRES SACREES

(Selon Fred L. MITCHELL)

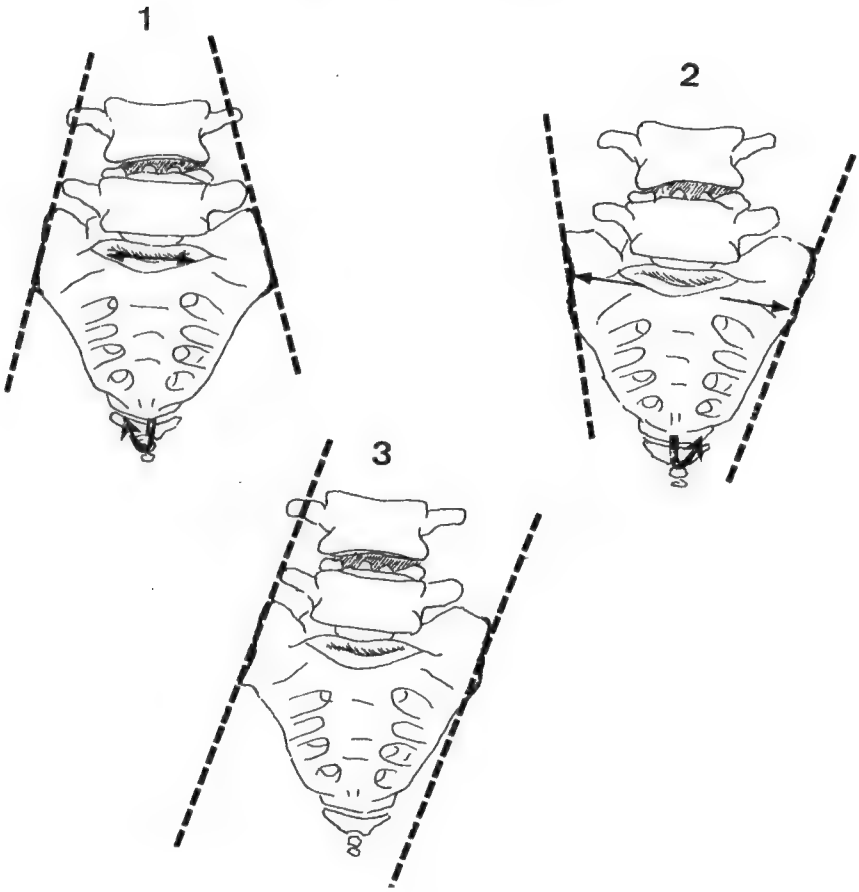

1) La face postérieure de S1 est moins large que sa face antérieure.
   L'apex sacré, en forme de coin, est tourné vers le haut.
2) La face postérieure du sacrum est plus large que sa face antérieure.
   La face postérieure de S2 est plus large que sa face antérieure.
   La face postérieure de S3 est moins large que sa face antérieure
   L'apex sacré, en forme de coin, est tourné vers le bas.
3) Ce schéma représente la combinaison des deux précédents.

CHAPITRE VIII

CENTRES D'OSSIFICATION DU MÉCANISME CRÂNIO-SACRAL

SCHEMA D'OSSIFICATION DE LA BASE CRANIENNE

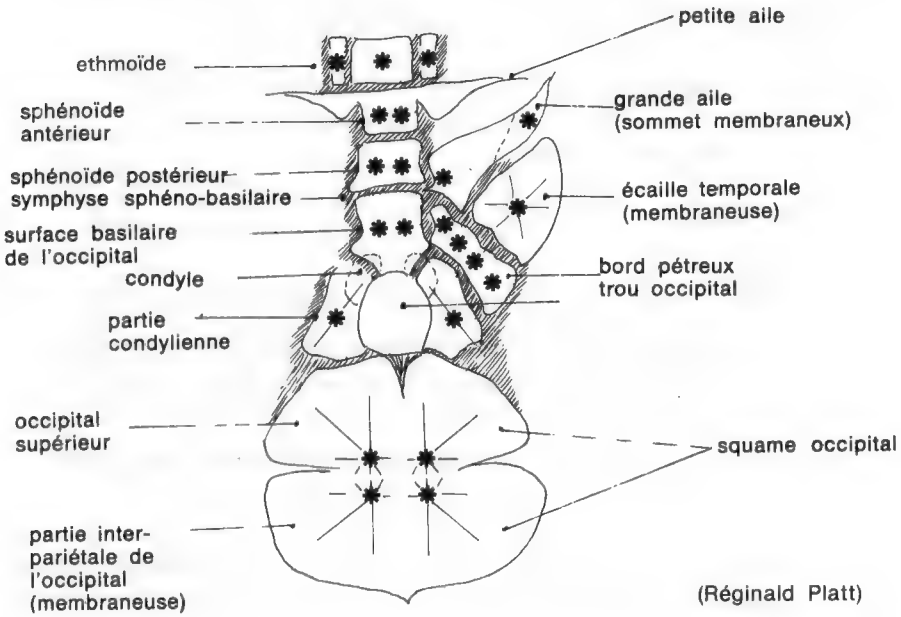

✱ Centres d'ossification

Toutes les parties sont constituées de cartilage.

Comme le précise H.I. MAGOUN :

— **L'ethmoïde s'ossifie vers l'âge de 5 ou 6 ans.**

— **La partie antérieure et postérieure du sphénoïde s'ossifie vers le 7e ou le 8e mois de la grossesse.**

— **La symphyse sphéno-basilaire s'ossifie entre la 19e et la 25e année de la vie.**

— **La jonction des condyles avec la surface basilaire de l'occipital s'ossifie entre la 7e et la 8e année de la vie.**

— **La jonction condylo-squameuse s'ossifie entre la 3e et la 5e année de la vie.**

L'étude des centres d'ossification est indispensable afin de permettre une meilleure compréhension de la physio-pathologie sacro-sphénoïde, de l'enfance et de l'adulte, en fonction de la période de survenue des lésions par rapport aux évolutions synchrones et asynchrones de l'ossification :

— Période pré-natale,

— Période post-natale,

— Enfance,

— Adulte,

— Physio-pathologie ostéopathique de deux os à distance dont l'ossification s'effectue dans le même temps.

Compte tenu de la physiologie ostéopathique sacro-sphénoïde, où tout se résume :

— **dans l'inspiration** : à une flexion des os de la ligne médiane accompagnée d'une rotation externe des os périphériques et,

— **dans l'expiration** : à une extension des os de la ligne médiane accompagnée d'une rotation interne des os périphériques,

nous ne limiterons pas cette étude à celle du sacrum et nous étudierons successivement :

I. — Le Sacrum

II. — Les os de la ligne médiane :

A) Occipital,

B) Sphénoïde,

C) Ethmoïde,

D) Vomer.

III — Les os périphériques :

1) Les pariétaux,
2) Le frontal,
3) Les temporaux,
4) Les zygomas ou malaires,
5) Les maxillaires supérieurs,
6) Les palatins,
7) La mandibule.

IV — Et à quelques os de la face :

1) Les cornets inférieurs,
2) Les os nasaux ou os propres du nez,
3) Les os lacrymaux ou unguis.

I — LE SACRUM

Le sacrum est un os impair et médian.

Le sacrum se compose de 5 vertèbres modifiées qui ne se fusionnent qu'à l'âge de 25 ans. **Cependant, les deux premières vertèbres sacrées où s'insère la dure-mère spinale se réunissent à l'âge de 7 ou 8 ans, comme les composants de l'occipital.**

Le sacrum est suspendu entre les ailes iliaques par des ligaments articulaires très puissants et à l'occipital par le « core-link », lien central inélastique, reliant le bol pelvien au bol crânien.

Comme le soulignent Testut et Latarjet, le développement du sacrum paraît au premier abord fort complexe ; cet os ne comprenant pas moins de 35 à 40 points d'ossification.

1) Développement individuel de chacune des pièces du sacrum :

Chacune des pièces constitutives du sacrum a la signification et la valeur d'une vertèbre. Chacune d'elles possède, en conséquence, les 3 points primitifs décrits aux vertèbres ordinaires :

— Un point médian ou central pour le corps,

— Deux points latéraux ou neuraux pour la masse apophysaire.

Ces points primitifs apparaissent dans le cartilage : le premier vers le quatrième mois de la vie fœtale, les deux autres, du quatrième au sixième mois.

On observe en outre, mais sur les 3 premières vertèbres seulement, à la partie antérieure des apophyses transverses, deux

OSSIFICATION DU SACRUM

(Testut - Latarjet)

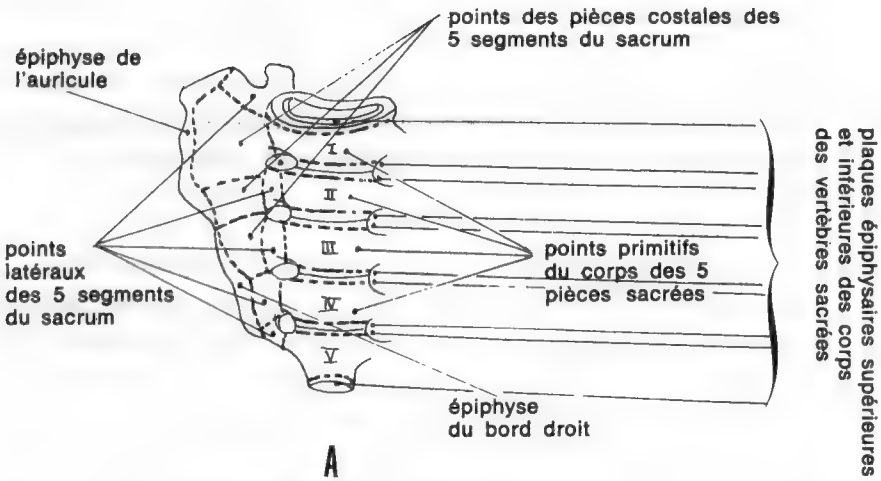

A

FACE ANTERIEURE DU SACRUM

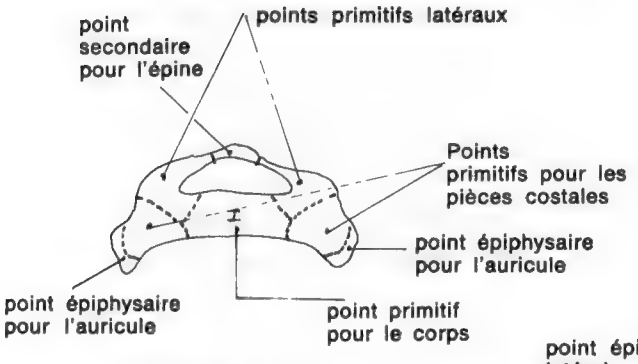

B

COUPE HORIZONTALE DU SACRUM AU NIVEAU DE S1

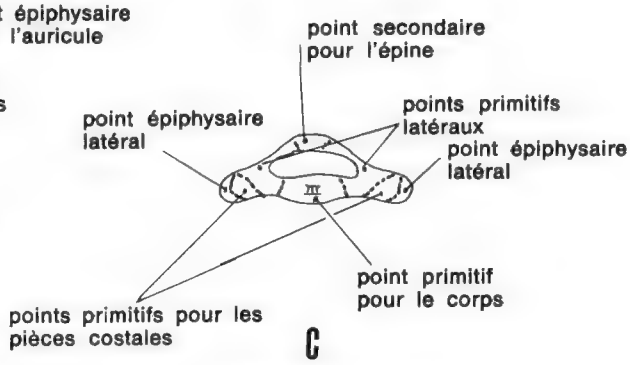

C

COUPE HORIZONTALE

PASSANT PAR S3

autres points, l'un droit, l'autre gauche, que nous devons, avec GEGENBAUR, considérer comme des côtes sacrées rudimentaires (points costaux du sacrum) : **ils apparaissent du 5e au 7e mois.**

A ces 5 points d'ossification, dits points primitifs, s'ajoutent pour chaque vertèbre sacrée 3 points complémentaires ; un pour la surface supérieure du corps, un pour la surface inférieure, un troisième pour l'apophyse épineuse. **Les 2 premiers se montrent chez l'enfant vers l'âge de 10-12 ans ; le point épiphysaire de l'apophyse épineuse n'apparaît guère que vers l'âge de 15 à 18 ans.**

Le mode de soudure des différents points osseux qui constituent la vertèbre sacrée rappelle exactement ce qui se passe pour les autres vertèbres. On voit, tout d'abord, les 2 points latéraux s'unir entre eux sur la ligne médiane et fermer, en arrière, le canal sacré. Puis, les points costaux se réunissent à la masse apophysaire pour former avec elle une pièce unique. Cette pièce, enfin, se soude au corps. A leur tour, mais bien plus tard, les points complémentaires ou épiphysaires se soudent à la pièce osseuse résultant de la soudure des points primitifs et complètent ainsi la vertèbre.

2) Soudure réciproque des différentes pièces du sacrum

La soudure des pièces sacrées s'effectue dans l'ordre suivant : les lames d'abord, puis les apophyses épineuses et enfin le corps.

La soudure des deux premières vertèbres sacrées où s'insère la dure-mère spinale s'effectue vers l'âge de 7 ou 8 ans.

La soudure des vertèbres sacrées est complète d'ordinaire entre 25 et 30 ans.

De 18 à 20 ans, se sont développées 4 nouvelles pièces : deux de chaque côté. Ces « pièces marginales » occupent la région des facettes auriculaires et complètent latéralement le sacrum.

3) En résumé

Au total, le sacrum se développe par 40 points d'ossification résumés dans le tableau suivant :

	Points primitifs	Points complé-mentaires	Total
1re vertèbre sacrée .	5	3	8
2e vertèbre sacrée .	5	3	8
3e vertèbre sacrée .	5	3	8
4e vertèbre sacrée .	3	3	6
5e vertèbre sacrée .	3	3	6
Plus pour les côtés du sacrum		4	4
total	21	19	40

4) Variétés (d'après Testut - Latarjet).

Il n'est pas très rare de rencontrer des sacrums constitués par 6 vertèbres et présentant, par conséquent, 5 trous sacrés antérieurs et 5 trous sacrés postérieurs.

Cette anomalie provient le plus souvent de ce que L 5 s'est soudée complètement ou incomplètement avec S 1 : le promontoire, dans ce cas, se trouve reporté jusqu'à l'union de L 4 et L 5.

D'autres fois, malgré l'adjonction d'une sixième pièce au sacrum, la colonne lombaire n'en possède pas moins 5 vertèbres.

Dans un ordre de faits tout à fait inverse, le sacrum peut perdre une de ses pièces et, dans ce cas, il ne présente naturellement que 3 paires de trous antérieurs et 3 paires de trous postérieurs. Avec cette anomalie la colonne lombaire peut avoir 6 vertèbres ou bien conserver sa constitution normale.

Outre les faits précités relevant d'une augmentation ou d'une réduction numérique de ses pièces constituantes, le sacrum peut présenter de nombreuses variétés :

a) l'absence plus ou moins étendue des lames, déterminant une ouverture plus ou moins considérable du canal sacré ;

b) les dimensions fort variables des trous sacrés, soit antérieurs, soit postérieurs.

c) l'aspect tout particulier de S1 qui peut se comporter, d'un côté comme une vertèbre sacrée, de l'autre, comme une vertèbre lombaire.

d) l'aspect atypique des auricules sacrés déterminant des subluxations iliaques du type : inflare, outflare ou des subluxations sacrées du type :

- subluxation sacrée en rotation pure
- subluxation sacrée en inclinaison latérale pure

e) pour compléter ce chapitre, il est bon de consulter :

— « On the sacral index » by CUNNINGHAM brit. assoc. advanc. Sc. 1900,

— « Variations sexuelles et ethniques du sacrum » par BACARISSE, 1873,

— « Du sacrum suivant les sexes et les races », BACARISSE, 1873,

— « The human sacrum » by PATERSON transact. of the roy Dublin Society, 1893.

II. — LES OS DE LA LIGNE MEDIANE

A. — L'OCCIPITAL (d'après H.I Magoun D.O. F.A.A.O.)

L'occipital est un os impair et médian.

1) Période intra-utérine :

L'occipital présente :

— 2 centres d'ossification dans le cartilage pour l'occipital supérieur ;

— 2 centres d'ossification dans les membranes pour l'occipital inter-pariétal ;

— 1 centre d'ossification pour chacune des parties latérales et basilaires.

2) A la naissance :

L'occipital se décompose en 4 parties :

— La surface basilaire de l'occipital ;

— Les deux parties condyliennes ;

— Le squame occipital.

Toutes ces parties sont recouvertes de cartilage.

Le squame occipital est formé par :

— l'occipital supérieur et,

— l'occipital inter-pariétal.

Il faut noter que seul l'occipital inter-pariétal est **membraneux** et que tout le reste est **cartilagineux**.

OCCIPITAL A LA NAISSANCE

(Réginald Platt)

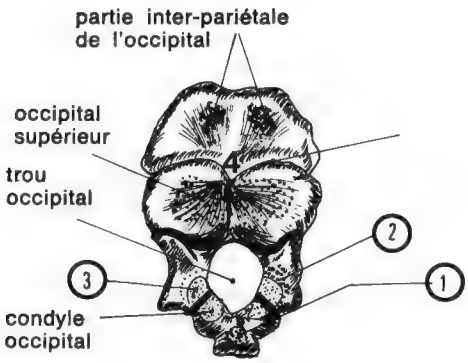

A

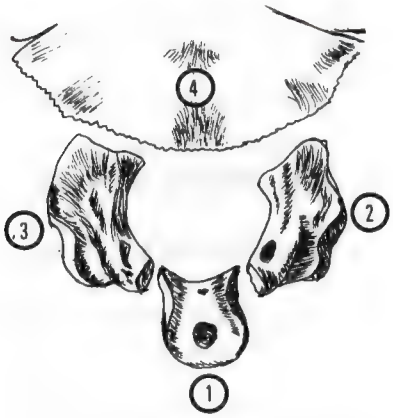

LES 4 PARTIES DE L'OCCIPITAL
A LA NAISSANCE

— L'occipital s'articule avec 6 et parfois 7 os : les pariétaux (2), les temporaux (2), le sphénoïde (1), l'Atlas (1) et parfois un troisième condyle occipital se forme avec l'apophyse odontoïde de l'Axis (1). Sa position est largement définie par les temporaux.

— A la naissance, l'occipital se compose de 4 parties :
  1 la surface basilaire de l'occipital,
  2 et 3 les deux parties condyliennes,
  4 le squame occipital.

— Ces parties sont toutes recouvertes de cartilage.

— Le squame est formé par :
  — l'Occipital supérieur et
  — l'Occipital interpariétal.

— L'Occipital inter-pariétal est **membraneux** et tout le reste est **cartilagineux**.

VUE INFERIEURE D'UN CRANE DE FŒTUS (8e MOIS)

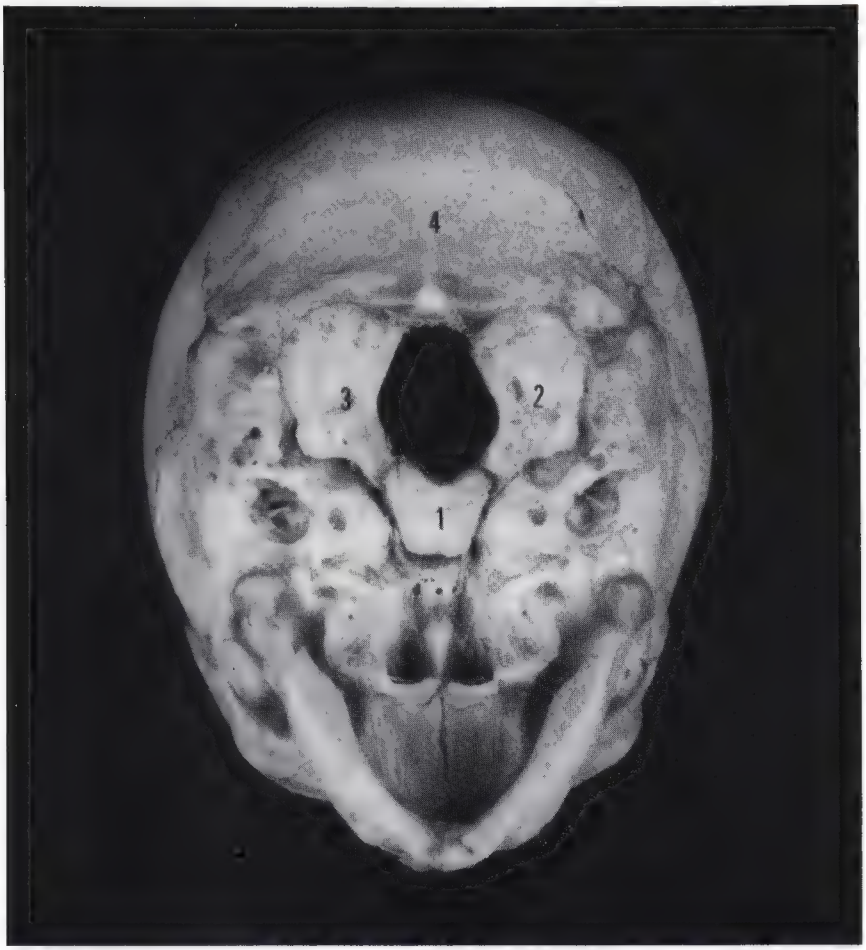

— la symphyse sphéno-basilaire n'est pas encore ossifiée
— la jonction des condyles avec la surface basilaire de l'occipital n'est pas encore ossifiée.
— la jonction condylo-squameuse de l'occipital n'est pas encore ossifiée
— A la naissance, l'occipital se compose de 4 parties.

3) A la 5e année de la vie :

On assiste à une réunion complète de l'écaille occipitale et des parties latérales.

4) A la 7e année de la vie :

L'apophyse basilaire commence son union avec les parties latérales. Cette union se complète 2 ou 3 ans plus tard.

5) L'occipital s'articule avec 6 et parfois 7 os :

Son importance est capitale pour les mouvements des temporaux et des pariétaux :

— 2 pariétaux,

— 2 temporaux,

— 1 sphénoïde,

— 1 atlas,

et parfois... se forme un 3e condyle occipital avec l'apophyse odontoïde de :

— 1 axis.

6) Variétés (d'après Testut - Latarjet)

La surface inférieure ou articulaire du condyle est quelquefois partagée en deux facettes indépendantes, l'une antérieure, l'autre postérieure.

Sur le pourtour du trou condylien antérieur, on rencontre fréquemment un ou plusieurs petits conduits accessoires pour le passage de quelques veinules.

Le trou condylien postérieur fait souvent défaut (38 % d'un seul côté, 21 % des deux côtés).

Quelquefois, on rencontre dans la région de la crête occipitale externe un ou deux trous par lesquels passent des vaisseaux sanguins.

Sur le milieu du bord antérieur du trou occipital existe parfois une petite facette articulaire pour l'extrémité supérieure de l'apophyse odontoïde, disposition qui est normale chez quelques mammifères. Cette facette surmonte parfois un prolongement plus ou moins considérable : c'est le 3e condyle de l'occipital dont ROMITI (1881), LEGGE (1883), TAFANI (1885), SERGI (1886), etc..., nous ont rapporté plusieurs exemples.

Une autre anomalie qui est fort intéressante au point de vue de son analogie avec une disposition qui est typique chez quelques mammifères est la présence, sur la ligne médiane et un peu en avant du trou occipital, d'un tubercule incrusté de cartilage, correspondant à une facette articulaire concave que l'on rencontre, dans ces cas, sur l'arc antérieur de l'atlas.

La fossette pharyngienne de la face inférieure de l'apophyse basilaire se rencontrerait chez l'homme avec une proportion de 1 % d'après ROMITI.

D'après les recherches relativement récentes d'ESCAT, elle serait extrêmement fréquente dans la race nègre, moins fréquente dans la race jaune et encore moins fréquente dans la race blanche.

Elle est normale chez quelques animaux, notamment chez le phoque.

Son apparition chez l'homme paraît résulter, d'après ROMITI, soit de la persistance partielle du sillon longitudinal qui occupe chez le fœtus la face inférieure de l'apophyse basilaire, soit de l'existence d'un diverticule pharyngien anormal situé en arrière de la poche de RATHKE.

Le professeur HYRTL a décrit le premier, dans la région de l'apophyse jugulaire, une apophyse creuse communiquant avec les cellules mastoïdiennes du temporal (apophyse pneumatique de HYRTL).

ZOJA a rencontré sur quatre sujets, au niveau de la protubérance occipitale interne, une dépression plus ou moins profonde qui répondait au pressoir d'hérophile ou torcular et à laquelle il a donné le nom de fossette torculaire.

On rencontre quelquefois sur les bords de l'écaille, au niveau ou au-dessus de la ligne courbe occipitale supérieure, des sillons horizontaux se rapprochant plus ou moins de la ligne médiane et constitués par de vraies fissures, indice de la multiplicité des centres d'ossification. A un degré plus avancé, ces fissures donnent lieu à l'anomalie suivante :

OS EPACTAL :

On donne ce nom à une formation osseuse indépendante, occupant la partie supérieure de l'occipital qu'il sépare des pariétaux.

Il est l'homologue chez l'homme de l'os inter-pariétal que l'on rencontre normalement chez un grand nombre d'animaux.

A l'état de développement parfait, l'os épactal ou inter-pariétal affecte la forme d'un triangle dont le sommet, dirigé en haut, répond à l'extrémité postérieure de la suture sagittale et dont la base est représentée par une suture transversale qui, passant à un ou deux centimètres au-dessus de la protubérance occipitale externe, viendrait aboutir de chaque côté à la limite inférieure de la suture lambdoïde. On voit, par cette description sommaire, que l'Epactal n'est autre chose que la portion la plus élevée de l'écaille occipitale non soudée au reste de l'os. Mais il s'en faut de beaucoup que l'os épactal soit toujours aussi simple : il présente des variations de forme et d'étendue souvent très considérables ; il peut, en outre, être formé par deux ou même trois pièces distinctes : JACQUART : « de la valeur de l'os épactal » — TCHUDY et RIVERO, dans « leurs antiquités péruviennes » avaient signalé comme constante, du moins chez les enfants, l'existence de l'os épactal dans les races primitives du Pérou : de là, la dénomination d'os incae, d'os des Incas qui fut donnée à l'Epactal.

Dans les races allemandes, l'os épactal se rencontrerait dans 3 % des cas d'après WELCKER et dans 8 % des cas chez les Bavarois d'après RANKE.

On peut rencontrer, en avant de l'os inter-pariétal, de petits os accessoires : ce sont les os pré-inter-pariétaux de CHIARUGI. Ils dérivent de points d'ossification supplémentaires bien étudiés par STIEDA (1892).

APOPHYSE PARAMASTOÏDIENNE :

L'apophyse jugulaire, si réduite chez l'homme, est représentée chez quelques mammifères, notamment chez le porc et chez les herbivores, par une saillie volumineuse qui se projette en avant

en forme d'épine. Elle paraît suppléer, chez eux, à l'absence de l'apophyse mastoïde d'où le nom d'apophyse paramastoïdienne sous lequel on la désigne. Mais chez l'homme, l'apophyse jugulaire peut présenter un développement insolite, assez prononcé parfois pour la mettre en contact avec l'apophyse transverse de l'atlas. C'est assurément là une disposition homologue de la formation paramastoïdienne signalée plus haut. Dans certains cas, elle peut atteindre 22 mm de longueur et s'articuler avec l'apophyse transverse de l'atlas, à l'aide d'une facette ovalaire à grand axe transversal mesurant environ 10 mm de largeur sur 8 mm de hauteur.

OS BASIOTIQUE :

ALBRECHT (« Mémoire sur l'os basiotique » Bruxelles 1883) a donné ce nom à une pièce osseuse, plus ou moins indépendante, qu'il a observée sur des crânes anormaux entre le corps du sphénoïde et de l'occipital. Il a montré, en même temps, que cette pièce osseuse impaire et médiane appartenait à la portion basilaire de l'occipital et que ce que nous décrivions sous le nom d'apophyse basilaire était constitué en réalité par la réunion de deux os ayant chacun la signification d'un corps vertébral.

La basiotique n'est autre que le plus antérieur de ces deux os.

Sans avoir d'os basiotique distinct, l'apophyse basilaire de l'occipital présente assez fréquement des échancrures ou même des fissures latérales qui sont certainement les vestiges de sa division primitive en pièces multiples.

FOSSETTE VERMIENNE :

La crête occipitale interne, en descendant de la protubérance vers le trou occipital, se divise parfois en deux crêtes latérales, interceptant entre elles une dépression médiane plus ou moins profonde : c'est la fossette cérébelleuse moyenne (VERGA) ou fossette vermienne (ALBRECHT), ainsi appelée parce qu'elle loge le lobe moyen du cervelet ou vermis.

Elle a été surtout étudiée en Italie par VERGA, LOMBROSO, ROMITI... et en France par MANOUVRIER.

MANOUVRIER l'a constatée assez fréquemment sur des crânes parfaitement normaux dans la collection du musée BROCA.

C'est là, bien certainement, une anomalie réversive : la fossette vermienne existe, en effet, normalement chez la plupart des mammifères et notamment chez tous les singes, à l'exception des trois anthropoïdes qui se rapprochent le plus de l'homme : le chimpanzé, le gorille et l'orang.

B — Le SPHENOÏDE (d'après H.I. Magoun D.O. F.A.A.O.)

Le sphénoïde est un os impair et médian.

1) Période intra-utérine :

Le sphénoïde est conçu de **cartilage**, à l'exception des apophyses ptérygoïdes et des parties supérieures des grandes ailes.

a) Le corps :

Il est composé de deux parties jusqu'au 7e ou 8e mois de la grossesse : le sphénoïde antérieur et le sphénoïde postérieur.

— **Le sphénoïde antérieur** présente :
2 centres d'ossification pour le corps,
1 centre d'ossification pour chaque petite aile.

— **Le sphénoïde postérieur** présente :
2 centres d'ossification pour le corps,
1 centre d'ossification pour chaque lingula (racine de la grande aile).

b) Les grandes ailes :

Elles sont formées de **cartilage**, excepté pour la partie supérieure des grandes ailes et des lames ptérygoïdes qui sont **membraneuses**.

Les grandes ailes présentent un centre d'ossification pour chacune d'elles.

SPHENOÏDE A LA NAISSANCE

(Réginald Platt)

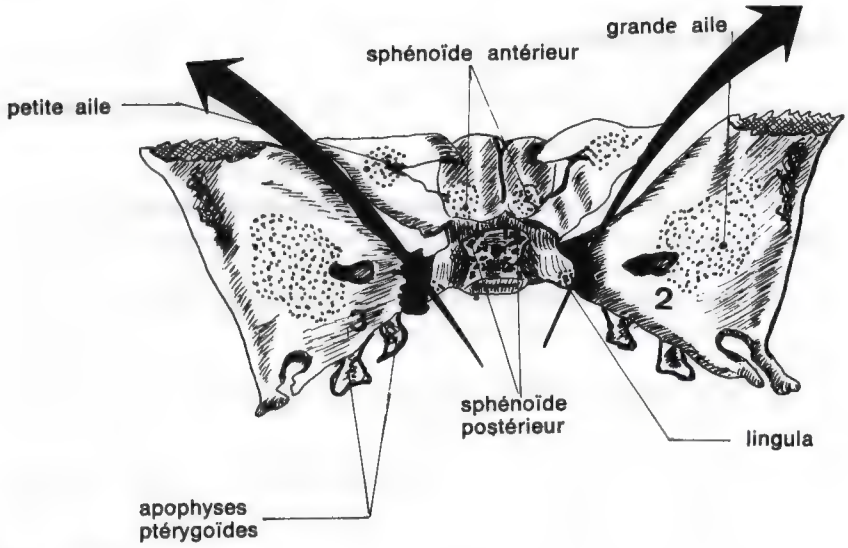

Centres d'ossification

B

— Le sphénoïde s'articule avec 12 autres os : l'occipital (1), les temporaux (2), les pariétaux (2), le frontal (1), les zygomas (2), le vomer (1), l'ethmoïde (1), les palatins (2).

— A la naissance, le sphénoïde se compose de trois parties :
  1. le corps (sphénoïde antérieur et postérieur) et les petites ailes ;
  2. la grande aile droite et l'apophyse ptérygoïde droite :
  3. la grande aile gauche et l'apophyse ptérygoïde gauche.

— Le sphénoïde est conçu de cartilage, à l'exception des apophyses ptérygoïdes et des parties supérieures des grandes ailes qui sont membraneuses.

— Le sphénoïde est un os clé qui fait bouger tous les os de la face, à l'exception de la mandibule.

2) A la naissance :

Le sphénoïde se compose de trois parties qui se soudent avant la fin de la première année :

a) **Le corps** (sphénoïde antérieur et postérieur) **et les petites ailes** ;

b) La grande aile droite et l'apophyse ptérygoïde droite ;

c) La grande aile gauche et l'apophyse ptérygoïde gauche.

3) Embryologiquement :

Le sphénoïde et l'occipital peuvent être considérés comme une vertèbre modifiée.

L'étude du développement et des caractéristiques du sphénoïde suggère :

a) que la lame quadrilatère du sphénoïde et ses composants représentent une seule partie ;

b) que le sphénoïde et ses composants figurent une deuxième partie ;

c) que l'occipital et ses composants représentent la troisième partie.

Ces structures qui existent très tôt dans la vie ressemblent vraisemblablement aux disques intervertébraux, notamment au niveau de la synchondrose sphéno-basilaire.

Ceci permet de comprendre que des méthodes ostéopathiques adéquates et adaptées sont tout à fait applicables au domaine crânien.

4) Le sphénoïde s'articule avec 12 autres os :

1 occipital, 2 temporaux, 2 pariétaux, 1 frontal, 2 zygomas, 1 vomer, 1 ethmoïde, 2 palatins.

5) Variétés (d'après Testut - Latarjet)

L'apophyse clinoïde antérieure peut se réunir avec l'apophyse clinoïde postérieure. De même, l'apophyse clinoïde moyenne peut se fusionner, soit avec l'apophyse clinoïde antérieure, soit avec la postérieure, soit à la fois avec l'une et l'autre.

De telles dispositions ont pour résultat la formation, sur le côté de la selle turcique, d'un ou plusieurs orifices surnuméraires

La gouttière caverneuse est limitée en dehors, dans sa moitié postérieure, par une languette osseuse (lingula de MECKEL) qui est souvent très développée et qui répond à l'espace compris entre le trou grand-rond et le trou oval. Cette languette, décrite par CALDANI (Padoue 1803), constitue parfois une petite pièce osseuse, tout à fait distincte, engagée dans la dure-mère contre la carotide interne.

De chaque côté de la crête ethmoïdale du sphénoïde, en haut et en avant du corps de l'os, existent quelquefois deux petits prolongements latéraux : « alae minimae de LUSCHKA », disposition constante, d'après HYRTL, dans les différentes espèces du genre canin. Ces prolongements latéraux peuvent être indépendants (W. KRAUSE).

Les sinus sphénoïdaux sont très variables dans leur étendue et dans leur configuration : ils sont le plus souvent inégaux et, dans ce cas, c'est tantôt le gauche, tantôt le droit, qui est le plus grand. On a vu les sinus s'étendrent en avant jusque dans les petites ailes et en arrière, jusque dans la portion basilaire de l'occipital (SOEMMERING).

On a pu constater, chez l'adulte, qu'ils étaient constitués par une masse de petites cavités ou cellules. Enfin, ils peuvent communiquer avec la cavité crânienne par un orifice qui vient s'ouvrir dans la selle turcique.

On rencontre assez fréquemment, (10 %) chez les nouveau-nés, un canal médian qui part de la selle turcique pour aboutir à la face inférieure du corps du sphénoïde et, par conséquent, à la paroi supérieure du pharynx : c'est le canal crânio-pharyngien de LANDZERT, le canal hypophysaire de CALORI. Il renferme, à l'état frais, un prolongement de la dure-mère et quelques vaisseaux sanguins, principalement des veinules. Ces vaisseaux, quand le canal est complet, entrent en relation avec ceux du pharynx. Morphologiquement, le canal crânio-pharyngien représente le vestige du conduit qui, chez l'embryon, a livré passage à une portion du pharynx primitif destiné à former le lobe antérieur du corps pituitaire. Il peut persister chez l'adulte mais le fait est très rare : ROSSI, sur 3 712 crânes, ne l'aurait rencontré que 9 fois.

De son côté, MAGGI l'a observé 19 fois sur 64 crânes d'anthropoïdes examinés.

Indépendamment de ce canal crânio-pharyngien médian, STERNBERG a décrit chez le nouveau-né deux canaux crânio-pharyngiens latéraux qui se trouvent au niveau de l'insertion de la grande aile, sur les faces latérales du corps. Ces deux canaux, qui persistent parfois chez l'adulte à des degrés divers, représenteraient, d'après STERNBERG, le vestige d'une fontanelle membraneuse du crâne primordial cartilagineux.

On aperçoit quelquefois, sur la face orbitaire des grandes ailes, un trou par lequel pénètre, dans l'orbite, une branche de l'artère méningée moyenne, accompagnée d'une veine.

GIUFFRIDA RUGGIERI a vu, sur un crâne mélanésien, la grande aile divisée en deux parties par une suture longitudinale.

Sur la face inférieure de la grande aile du sphénoïde, on observe assez souvent un petit sillon qui se dirige obliquement en avant et en dehors : c'est le « sulcus crotaphiticus ». Ce sillon est recouvert, à l'état frais, par un pont ligamenteux qui peut s'ossifier. Il en résulte la formation d'un trou osseux : le « foramen crotaphilico-buccinatorium » de HYRTL, à travers lequel passe la branche motrice du nerf maxillaire inférieur ou nerf « crotaphilitico-buccinateur ».

On rencontre assez fréquemment (60 à 70 % des cas), un peu au-dessous du trou oval, une bandelette fibreuse qui prend naissance en avant sur le bord postérieur de l'aile externe de l'apophyse ptérygoïde et qui, de là, vient s'insérer sur l'épine du sphénoïde : c'est le ligament ptérygo-épineux de CIVININI.

Cette bandelette fibreuse s'ossifie parfois (3 % des cas) chez l'adulte : il en résulte la formation d'un trou osseux ; le trou ptérygo-épineux, quelquefois double, à travers lequel passent ordinairement les vaisseaux et nerfs ptérygoïdiens internes. Mais les rapports du trou ptérygo-épineux avec les diverses branches du nerf maxillaire inférieur sont excessivement variables.

C'est ainsi que sur 104 cas réunis par la Société Anatomique Anglaise, les deux nerfs lingual et dentaire inférieur passaient 92 fois sur le côté externe du ligament ptérygo-épineux et 12 fois sur son côté interne.

Sur le côté externe de la base de cette aile externe existe quelquefois un canal destiné à laisser passer l'artère maxillaire interne ; cette disposition a son homologue chez le lapin (W. KRAUSE).

Le trou optique peut être double : SOEMMERING, THEILE, DUBREUIL et plus récemment ZOJA, en ont rapporté des exemples. D'après ce dernier anatomiste, l'un des trous, le plus grand, est occupé par le nerf optique ; l'autre, le plus petit, livre passage à l'artère ophtalmique ou à l'une de ses branches.

C — L'ETHMOIDE

L'ethmoïde est un os impair et médian.

1) A la naissance :

L'ethmoïde est formé de **cartilage** à partir de trois centres d'ossification :

— 1 centre d'ossification dans la lame perpendiculaire,

— 1 centre d'ossification pour chacune des masses latérales.

La fusion s'effectue vers l'âge de 5 ou 6 ans.

OSSIFICATION DE L'ETHMOIDE

(Testut - Latarjet)

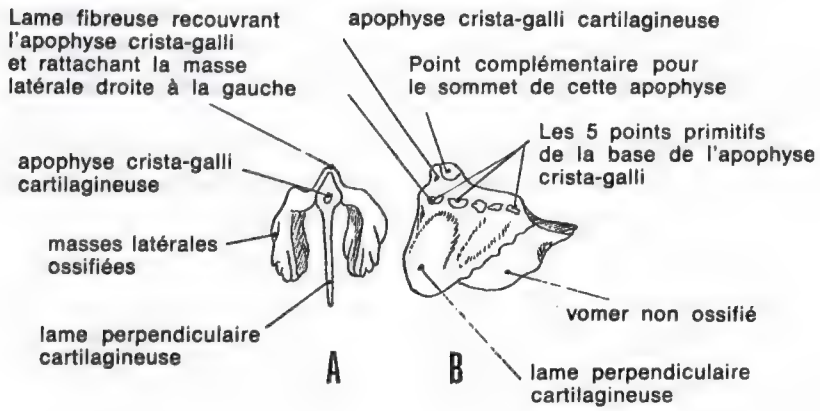

A l'ethmoïde vu de face

B Lame perpendiculaire et apophyse crista-galli vues du côté gauche (la masse latérale gauche a été réséquée).

2) L'ethmoïde s'articule avec 14 autres os :

1 frontal, 1 sphénoïde, 2 palatins, 2 os nasaux, 1 vomer, 2 cornets inférieurs, 2 maxillaires supérieurs, 2 os lacrimaux, 1 septum cartilagineux.

3) Variétés (d'après Testut - Latarjet)

Le bord antérieur de l'apophyse crista-galli présente fréquemment deux petites ailes (processus alaires de HYRTL) qui se dirigent vers les fossettes creusées à la partie inférieure de la crête frontale et qui contribuent ainsi à former le trou borgne.

L'inclinaison latérale de l'apophyse crista-galli n'est pas rare : une pareille déviation peut diminuer, on le conçoit, l'une des gouttières ethmoïdales au profit de l'autre.

De l'angle antéro-inférieur de l'os planum se détache souvent une petite lamelle recourbée en forme de crochet : c'est la petite apophyse unciforme de l'ethmoïde, bien décrite par M.J. WEBER, et destinée à s'articuler avec l'unguis.

Deux ou trois fois sur cent, l'angle antérieur et supérieur de la lame perpendiculaire est réuni aux os propres du nez par une lamelle osseuse surnuméraire (ossa internasalia).

On a vu l'os planum divisé en deux parties, une postérieure plus grande, une antérieure plus petite ; cette dernière correspond (W.KRAUSE) à l'os lacrymal postérieur des mammifères.

On rencontre parfois, au-dessus du cornet supérieur (il faut regarder l'os par sa face postérieure si on veut bien le constater) un petit cornet surnuméraire ou cornet de SANTORINI que VOLTOLINI a pu voir même sur le vivant.

Le cornet de SANTORINI, qui porte à trois le nombre des cornets ethmoïdaux et à quatre le nombre total des cornets des fosses nasales, existe normalement chez un grand nombre de mammifères (W. KRAUSE) ; il existerait également chez les noirs (HYRTL).

D — LE VOMER (H.I. Magoun D.O. F.A.A.O.)

C'est un os impair et médian.

1) Période intra-utérine :

Le vomer, primitivement double, se développe par deux points d'ossification situés symétriquement de chaque côté de la ligne médiane et déjà apparents **vers le milieu du 2e mois de la vie intra-utérine.**

Il se présente alors sous la forme de deux petites lamelles, de 3 mm de longueur sur 1 mm de hauteur, appliquées contre le cartilage vomérien.

Ces deux lamelles apparaissent et se développent, **non pas aux dépens du cartilage,** mais comme on l'a cru longtemps **dans la trame conjonctive embryonnaire.**

Les deux lames originelles du vomer **se soudent en bas vers le milieu du 3e mois** et représentent alors une espèce de gouttière, ouverte en haut, dans laquelle repose le cartilage vomérien.

Les deux bords de la gouttière, progressant dans tous les sens, atteignent à la fois le sphénoïde en haut et l'orifice postérieur des fosses nasales en arrière. Mais, en même temps, la soudure des deux lames latérales a progressé d'une façon parallèle, chassant devant elle le cartilage.

2) Chez l'adulte :

On peut fréquemment rencontrer, dans le voisinage du bord antérieur du vomer, un écartement de deux lames osseuses entre lesquelles s'insinue un prolongement (prolongement caudal) du cartilage de la cloison.

3) Le vomer s'articule avec 7 autres os :

1 sphénoïde, 2 palatins, 2 maxillaires supérieurs, 1 ethmoïde, 1 septum cartilagineux.

4) Variétés (d'après Testut - Latarjet)

Il n'est pas rare de voir le vomer se déjeter plus ou moins à gauche ou à droite et présenter alors, au lieu de deux surfaces planes, une surface concave et une surface convexe.

La continuité de l'os peut être interrompue par un trou plus ou moins large qui est bouché pendant la vie par un cartilage (SOEMMERING).

L'écartement des deux lames du vomer est parfois assez considérable pour créer, entre elles, une cavité spacieuse (SOEMMERING).

Chez certains sauriens, l'indépendance absolue des deux lamelles vomériennes constitue l'état normal.

On rencontre quelquefois, de chaque côté du conduit sphéno-vomérien médian, un ou plusieurs conduits sphéno-vomériens latéraux formés, à la fois, par le corps du sphénoïde et les ailes du vomer. Ces conduits, quand ils existent, livrent passage à des vaisseaux.

III. — LES OS PERIPHERIQUES

1. — LES PARIETAUX

Le pariétal est un os pair et périphérique.

A) Développement :

Comme l'écaille temporale et la partie supérieure de l'occipital, le pariétal se développe aux dépens du crâne membraneux, sans préexistence du cartilage.

Il provient d'un seul point d'ossification qui apparaît, **vers le 45e jour de la vie intra-utérine**, dans le point où sera plus tard la bosse pariétale.

VUE SUPERIEURE D'UN CRANE DE FOETUS (6e MOIS)

Forme circulaire des pariétaux

De ce centre d'ossification partent des travées osseuses rayonnantes qui se prolongent en tous sens, formant deux couches :

— **l'une profonde** : qui deviendra la table interne de l'os ;

— **l'autre superficielle** : qui deviendra la table externe.

Il résulte d'un tel mode de développement que le pariétal affecte pendant longtemps une forme irrégulièrement circulaire et se trouve ainsi séparé de ses voisins par de larges espaces membraneux qui constituent ce qu'on appelle les fontanelles.

Ce n'est que plus tard que le pariétal, envahissant ces espaces, les comble peu à peu et acquiert sa configuration définitive qui est celle d'un quadrilatère.

VUE SUPERIEURE D'UN CRANE DE FOETUS (8e MOIS)

Forme irrégulièrement quadrilatère des pariétaux

B) Variétés (d'après Testut - Latarjet)

1) On a vu le pariétal constitué par deux pièces osseuses superposées et séparées l'une de l'autre par une suture antéro-postérieure, sensiblement parallèle à la suture sagittale (suture sous-sagittale de POZZI).

2) Lorsqu'on examine un crâne au 5e mois de la vie fœtale, on s'aperçoit que, tandis que les deux pariétaux sont à peu près en contact dans la plus grande partie de leur étendue, il existe un point correspondant à la ligne de jonction des deux trous pariétaux où les deux os sont encore séparés par un espace dont l'étendue, soit en longueur, soit en largeur, atteint plusieurs centimètres.

Que cet espace persiste après la naissance et l'on aura, en avant de la fontanelle postérieure, une deuxième fontanelle plus petite : c'est la fontanelle sagittale. Signalée depuis longtemps par GERDY et par BARKOW, mais particulièrement bien étudiée par HAMY, BROCA et AUGIER, la fontanelle sagittale siège à 2 cm en avant du lambda, sur la suture des deux pariétaux.

Elle peut être unilatérale, affectant alors la forme d'un petit triangle, ou bien elle empiète à la fois sur l'un et l'autre des pariétaux d'une façon symétrique et, dans ce cas, elle revêt une forme losangique. Les dimensions de la fontanelle sagittale varient de 1 à 30 mm. On la rencontrerait, d'après BROCA, une fois sur 4 sur les enfants nouveau-nés.

3) Le travail d'ossification tendant à combler la fontanelle sagittale par ses bords, il arrive un moment où cette lacune interpariétale n'est plus représentée que par une simple scissure, à direction transversale, qui peut persister chez l'adulte. Ainsi se trouve constitué une anomalie nouvelle : l'incisure pariétale.

4) Les dimensions du trou pariétal varient, d'ordinaire, d'un tiers de millimètre à 1 mm. A la suite d'un trouble d'ossification, on le voit atteindre de 4 à 5 mm et même davantage : parfois 3 cm (LARREY), parfois la largeur du doigt, (HUMPHRY).

Quant au nombre des trous pariétaux, il est tout aussi variable : il n'en existe souvent qu'un seul et, dans ce cas, le trou pariétal unique peut se trouver, soit sur la ligne médiane, soit en dehors de cette ligne, à gauche ou à droite. Il peut y en avoir trois, deux d'un côté et un seul du côté opposé. Il peut, enfin, en exister quatre, deux de chaque côté.

Il semblerait résulter des observations de BROCA que les trous pariétaux, quel qu'en soit le nombre, ne sont que de simples vestiges d'une scissure horizontale : l'incisure pariétale, signalée précédemment, qui se serait fermée sur tous les autres points.

c) Le pariétal s'articule avec 5 autres os :

1 pariétal, 1 frontal, 1 occipital, 1 sphénoïde, 1 temporal.

2 — LE FRONTAL

Décomposé en deux parties, le frontal est un os pair et périphérique dans notre concept ostéopathique.

A — Développement

Le frontal se développe par deux points d'ossification primitifs :

— l'un pour la moitié gauche,

— l'autre pour la moitié droite.

a) Période intra-utérine :

Ces points d'ossification apparaissent du **40e** au **50e jour sur les arcades orbitaires** et rayonnent de là, en haut sur la portion verticale du frontal, en arrière vers sa portion orbitaire.

Indépendamment de ces points primitifs, RAMBAUD et RENAULT ont démontré l'existence de six autres points d'ossification secondaires, trois de chaque côté, qui apparaissent un peu plus tard :

— **le premier** : pour l'épine nasale ;

— **le deuxième** : au niveau de la portion de l'os qui s'articule avec la grande aile du sphénoïde ;

— **le troisième** : un peu au-dessous du point qu'occupera plus tard la poulie de réflexion du grand oblique.

Ces différents centres d'ossification, encore distincts au 4e mois de la vie intra-utérine (SERRES), sont généralement réunis au 7e mois.

LES DEUX OS FRONTAUX A LA NAISSANCE

(Réginald Platt)

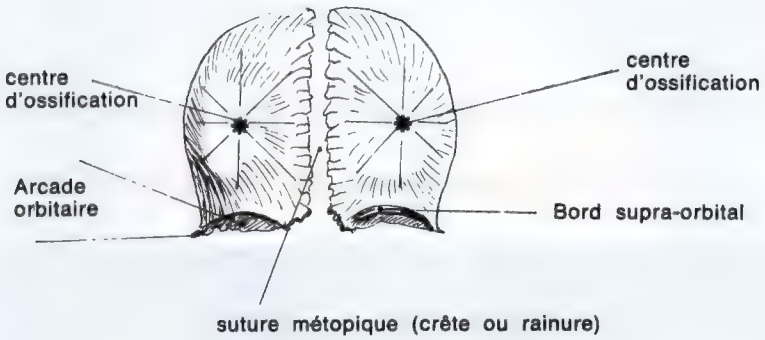

B

- La suture métopique doit être considérée comme une charnière entre les deux moitiés frontales.
- Le frontal, à la naissance, se compose de deux os.
- La suture métopique s'ossifie entre la 6e et la 10e année.
- Cependant, dans 10 % des cas, cette séparation persiste toute la vie et la flexibilité de l'os est toujours existante.

b) A la naissance : **(H.I. Magoun D.O. F.A.A.O.)**

Le frontal est encore largement divisé en deux moitiés symétriques par une suture médiane : la suture métopique.

Cette suture s'efface elle-même peu à peu ; elle est à peine apparente à ses deux extrémités **de la 6e à la 10e année** et se ferme généralement chez l'adulte, tout en conservant cependant sur l'os frais, vivant, un certain degré de malléabilité.

Il faut remarquer que, chez l'homme comme chez d'autres mammifères, c'est la partie inférieure de la suture métopique qui se ferme la dernière et c'est elle aussi qui a le plus de tendance à persister chez l'adulte.

Les sinus frontaux se développent toujours **après la naissance** : ils sont formés par l'extension, dans la partie correspondante du frontal, des cellules ethmoïdales antérieures. Cet envahissement du frontal par les cellules ethmoïdales commence **de la 4e à la sixième année** et progresse ensuite lentement de bas en haut et de dedans en dehors. **A l'âge de 8 ans,** les sinus frontaux ne mesurent encore que 6 ou 7 mm de hauteur. Ce n'est que beaucoup plus tard, **de 15 à 20 ans,** qu'ils acquièrent tout leur développement par le refoulement en avant de la lame antérieure de l'os.

L'épine frontale : n'apparait que vers l'âge de 12 ans.

VUE DE FACE D'UN CRANE DE FOETUS (5e MOIS)

— le frontal, à la naissance, se compose de 2 os
— la suture métopique est très visible.

VUE SUPERIEURE D'UN CRANE DE FOETUS (5e MOIS)

— le frontal, à la naissance, se compose de 2 os
— la suture métopique est très visible, ainsi que la fontanelle.

B — Variétés (d'après Testut - Latarjet)

Parmi les variétés anatomiques du frontal, nous signalerons tout d'abord la persistance, partielle ou totale, de la suture métopique (métopisme).

Cette disposition, qui s'observe environ une fois sur sept dans nos races européennes (BROCA), a été rencontrée avec une

proportion de 8 % chez les Allemands par WELCKER, de 7,5 % chez les Bavarois par RANKE, de 6,4 % chez les Russes par W. GRUBER.

SIMON, étudiant à ce point de vue spécial des crânes de sujets ayant présenté des troubles intellectuels, a noté la persistance de la suture métopique dans une proportion de 9,4 %.

D'après CALMETTES, le métopisme est une anomalie relativement fréquente dans les races brachycéphales (Auvergnats). Il est beaucoup plus rare chez les Australiens (1 %) et dans les races blanches (8 %), d'après ANOUTCHINE ; mais, encore ici, il est plus fréquent lorsque ces races sont brachycéphales (mincopies). Les races quaternaires n'en présentent que de rares exemples.

On rencontre assez souvent chez le nouveau-né, dans le 1/4 ou le 1/5e inférieur de la suture métopique, un élargissement de cette suture constituant une véritable fontanelle surnuméraire : c'est la fontanelle métopique ou médio-frontale, que l'on ne confondra pas avec la fontanelle sus-nasale ou glabellaire qui est située un peu au-dessous.

La fontanelle métopique, dans la plupart des cas, est remplacée chez l'adulte par une pièce osseuse qui peut rester indépendante : c'est l'os métopique, très variable dans ses dimensions et dans sa forme. MAGGI l'a trouvé chez un grand nombre de mammifères de divers ordres.

La fontanelle métopique persiste chez l'adulte sous la forme d'une cicatrice concave et fort irrégulière (SCHWALBE).

Un tubercule osseux destiné à la poulie de réflexion du grand oblique (spina trochlearis) se rencontre, surtout du côté droit, avec une proportion de 13 %, d'après MECKEL. HOLDEN a vu une artériole passer par le trou borgne.

Un peu en dedans du trou ou de l'échancrure sus-orbitaire, KRAUSE à signalé l'existence d'une seconde échancrure susceptible elle-même de se transformer en trou et destinée à livrer passage au nerf frontal interne et aux vaisseaux qui l'accompagnent : c'est l'échancrure frontale ou trou frontal, étudié par KRAUSE et par LOTZE. Sur 104 crânes de provenances diverses, (soit 208

arcades orbitaires), ce dernier observateur a rencontré l'échancrure sus-orbitaire 105 fois, le trou sus-orbitaire 103 fois, l'échancrure frontale 207 fois et le trou frontal 1 fois seulement.

Quant aux sinus frontaux, il n'est rien de plus variable que leur développement : il n'est pas extrêmement rare de les voir envahir une bonne partie des voûtes orbitaires ; RUYSCH les a vus s'étendre jusque dans les pariétaux, disposition qu'on rencontre normalement chez quelques animaux (éléphant). Par contre, ils peuvent faire défaut, comme l'a observé le Professeur HYRTL, disposition qui rappelle le frontal des singes.

La cloison séparative des sinus frontaux présente parfois un orifice faisant communiquer les deux sinus. D'autre part, elle peut être double ou même triple : il existe alors, suivant les cas, trois ou quatre sinus plus ou moins indépendants.

c) Le frontal s'articule avec 12 ou 13 autres os selon qu'on ajoute l'articulation avec l'autre moitié du frontal, toujours présente dans l'enfance, qui **s'ossifie entre 6 et 10 ans et qui, dans 10 % des cas selon MAGOUN, persiste toute la vie.**

Dans tous les cas, la flexibilité de l'os est toujours existante et, à cet égard, le frontal doit être considéré dans notre concept ostéopathique comme deux os distincts et sa suture métopique comme une diarthrose entre les deux os frontaux.

1 sphénoïde, 2 pariétaux, 1 ethmoïde, 2 unguis, 2 os propres du nez, 2 maxillaires supérieurs, 2 zygomas ou os malaires.

3 — LES TEMPORAUX (Testut - Latarjet)

Le temporal est un os pair et périphérique.

A — Développement :

Le temporal se développe par quatre processus d'ossification, comprenant chacun plusieurs points secondaires :

1) Un centre pour l'écaille,
2) Un centre pour le rocher,
3) Un centre pour le cercle tympanal,
4) Un centre pour l'apophyse styloïde.

Les trois derniers de ces centres apparaissent en plein cartilage. Le premier (destiné à l'écaille) se développe directement, sans cartilage préexistant, dans la trame embryonnaire.

1) L'écaille :

Commence à s'ossifier **au 3e mois de la vie fœtale**. Elle se développe par trois points d'ossification distincts :

— le point zygomatique, à la base de l'apophyse zygomatique ;

— le point squameux, sur la partie squameuse proprement dite, un peu au-dessus du précédent ;

— le point épitympanique, un peu au-dessus du cercle tympanal.

2) Le rocher :

Commence à s'ossifier vers le 4e mois de la vie intra-utérine. Il se développe par de nombreux points d'ossification, **en tout 26,** dont 17 primitifs et 9 complémentaires.

Des 17 points primitifs, 2 sont destinés au limaçon, 6 aux canaux demi-circulaires, 9 aux osselets de l'ouïe.

Les 9 points complémentaires se répartissent de la façon suivante : 3 pour le limaçon, 3 pour les canaux demi-circulaires.

OS TEMPORAL A LA NAISSANCE

(Réginald Platt)

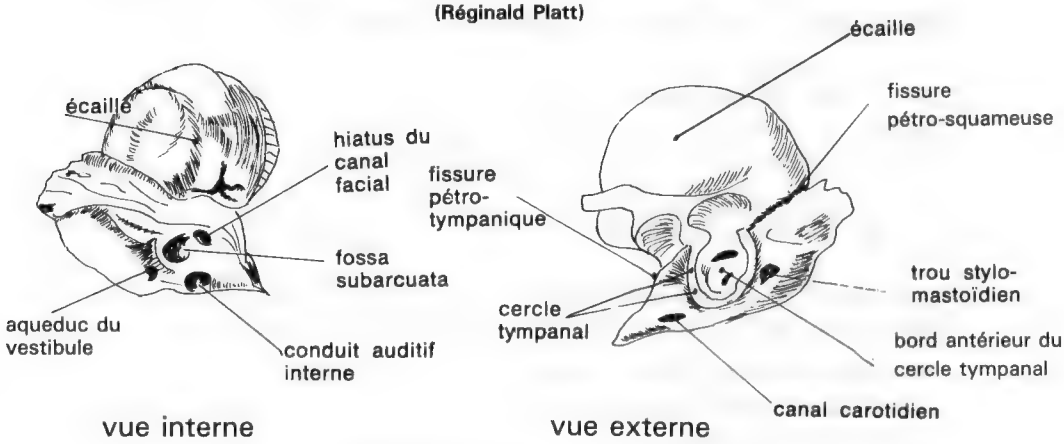

— La portion pétreuse est formée de cartilage.

1 pour le toit de la caisse, 1 pour le temporal, comme l'a depuis longtemps démontré BECLARD, est une dépendance du rocher et ne possède qu'exceptionnellement un ou deux points qui lui appartiennent en propre.

3) Le cercle tympanal :

S'ossifie dès le 5e mois par trois points distincts :

— un point médian ou inférieur,

— un point antérieur,

— un point postérieur.

Ces trois points se soudent entre eux très rapidement de façon à former un cercle osseux interrompu seulement à sa partie supérieure.

Les transformations successives que subit le cercle tympanal forment cette gouttière osseuse qui constitue la plus grande partie du conduit auditif externe.

4) L'apophyse styloïde se développe aux dépens d'une partie du 2e arc branchial cartilagineux. Son ossification est bien tardive comparativement aux trois pièces précédentes : ces points d'ossification ne se montrent, en effet, que **vers la 8e année** (RAMBAUD et RENAULT).

On en compte ordinairement deux :

— l'un au niveau de la base,

— l'autre à sa partie moyenne.

Il en existe quelquefois un 3e au niveau de la pointe.

La soudure des trois pièces essentielles du temporal : l'écaille, la portion pétreuse et la portion tympanique, commence dans le dernier mois de la vie fœtale.

A la naissance, cette soudure est déjà très avancée. Elle s'achève dans la première année ou dans la première moitié de la seconde.

Quant à l'apophyse styloïde, elle ne se soude au temporal que vers la 12e année.

Les cavités mastoïdiennes n'existent pas chez le nouveau-né. Ce n'est que vers la fin de la première année qu'elles apparaissent par résorption graduelle de la couche de tissu osseux qui sépare, à leur niveau, la table externe de la table interne.

Ces cavités, analogues en cela aux sinus frontaux, s'accroissent avec l'âge et présentent leur maximum de développement chez les vieillards.

B) Variétés (d'après Testut - Latarjet)

Les variations morphologiques du temporal sont nombreuses et nous ne signalerons que les principales.

On a vu la portion écailleuse divisée en 2 portions distinctes par une suture transversale (HYRTL).

Dans certains cas, l'écaille temporale envoie un prolongement intérieur qui s'articule avec le frontal, interceptant ainsi tout espèce de contact entre le pariétal et la grande aile du sphénoïde. Cette disposition a été étudiée chez les sujets Russes par GRUBER. CALORI a rencontré la même fréquence chez les sujets italiens. RANKE, sur des crânes Français et Bavarois, est arrivé à la proportion de 1,70 %. On peut admettre, avec STIEDA, que cette anomalie se rencontre en moyenne 1 fois sur 100.

Il est relativement plus fréquent de rencontrer, entre le frontal et l'écaille temporale, un os wormien.

On peut observer, sous la racine de l'apophyse zygomatique, un trou (foramen jugulare spurium de LUSCHKA) par lequel passe une veine émissaire faisant communiquer la circulation des sinus intra-crâniens avec la veine jugulaire externe.

Le long de la suture pétro-occipitale, il peut exister, un peu en dedans du trou déchiré postérieur, un canal anormal à travers lequel passe le sinus pétreux inférieur.

Sur la face antérieure du rocher, la ligne de séparation primitive de l'écaille et du rocher peut persister dans toute son étendue sous la forme d'une fente sinueuse : la fissure pétro-squameuse.

De ce fait, la mince lame du rocher qui avoisine cette fissure (tegmen tympani) est plus ou moins indépendante.

VOLTOLINI (cité par HYRTL) a décrit, sous le nom de canalis pétroso-mastoïdeus, un petit conduit qui met en communication la cavité crânienne avec les cavités mastoïdiennes et dans lequel vient s'enfoncer un prolongement de la dure-mère.

C) Le temporal s'articule avec 5 autres os :

1 occipital, 1 pariétal, 1 sphénoïde, 1 malaire, 1 mandibule, et, par l'apophyse styloïde, il entre en relation avec l'arc hyoïdien.

Toutes ces données concernant l'ossification prennent une importance particulière lorsque des lésions intra-osseuses surviennent avant l'ossification totale de l'os.

4 — LES ZYGOMAS OU MALAIRES

Le malaire est un os pair et périphérique.

A) Développement :

C'est à tort que la plupart des anatomistes ont dérivé l'os malaire d'un seul point d'ossification.

QUAIN et KOLLIKER en admettent deux.

RAMBAUD et RENAULT en décrivent même trois, un pour la portion zygomatique de l'os et deux pour la portion orbitaire.

Ces trois points d'ossification, bien visibles **vers la fin du second mois, sont totalement soudés au cinquième mois.**

Théoriquement, l'os malaire se compose de trois pièces osseuses :

1) Une pièce antérieure ou pré-malaire ;

2) Une pièce postérieure, située en arrière de la précédente ou post-malaire ;

3) Une pièce inférieure ou hypo-malaire, répondant à la partie inférieure de l'os.

B) Variétés (d'après Testut - Latarjet)

L'anatomie anormale confirme en tous points cette multiplicité des centres d'ossification de l'os malaire.

L'os malaire peut être divisé par une suture transversale en deux portions distinctes : une portion supérieure et une portion inférieure (SANDIFORT, SOEMMERING, CANESTRINI).

Cette disposition persiste pendant toute la vie chez certains quadrumanes, comme le fait remarquer DARWIN. Sa fréquence, évaluée à 0,35 % chez les sujets Russes (DOENITZ), atteindrait 7 % chez les sujets Japonais (Os japonais) d'après les recherches de HILGENDORF.

De LORENZI fait remarquer que la division de l'os malaire se rencontre plus fréquemment dans les crânes prognathes qui n'appartiennent pas à la race aryenne.

SPIX a constaté sur un sujet trois pièces distinctes dans l'os malaire.

Deux cas de développement incomplet des os malaires et des arcades zygomatiques ont été observés par ZUCKERKANDL.

D'après W. KRAUSE, des os wormiens peuvent se rencontrer au niveau de l'articulation temporo-malaire et au niveau de la portion antérieure de la fente sphéno-maxillaire.

L'apophyse zygomatique varie beaucoup en hauteur et en étendue (WERFER, CALORI).

C) L'os malaire s'articule avec 4 autres os :

1 maxillaire supérieur, 1 frontal, 1 temporal, 1 sphénoïde.

5 — LES MAXILLAIRES SUPERIEURS

Le maxillaire supérieur est un os pair et périphérique.

A) Développement :

On admet généralement (BECLARD, SAPPEY, KOLLIKER) que le maxillaire supérieur se développe par 5 points d'ossification.

Ces cinq points ne sont pas précédés de cartilages : semblables en cela aux centres d'ossification de la voûte du crâne, ils apparaissent dans la trame embryonnaire **vers la fin du 2e mois.**

De ces cinq points, l'un externe, pièce malaire, est situé en dehors et correspond à toute la portion du maxillaire comprise entre le trou sous-orbitaire et le bord postérieur de l'os.

Le second, pièce orbito-nasale, est situé à la partie interne du plancher de l'orbite, ainsi que le sinus maxillaire.

Le troisième, pièce nasale, comprend toute la portion de l'os située entre la dent canine et l'apophyse montante.

Le quatrième, pièce palatine, se développe en dedans des points précédents et se porte vers la ligne médiane, en constituant les 3/4 postérieurs de l'apophyse palatine.

Le cinquième forme la pièce incisive, la plus intéressante de toutes à cause des importantes discussions qu'elle a soulevées parmi les anatomistes, depuis VESALE jusqu'à nos jours.

La pièce incisive se place entre la pièce nasale et la ligne médiane ; sa partie inférieure, cuboïde, logera les deux incisives et constituera le 1/4 antérieur de l'apophyse palatine. Sa partie supérieure, lamelleuse, s'appliquera contre la pièce nasale et formera la portion la plus interne de l'apophyse montante.

La limite séparative de la pièce incisive et de la pièce palatine est le canal palatin antérieur ; il n'est pas rare de rencontrer, sur des maxillaires d'adultes et au pourtour de ce canal, des traces souvent très manifestes de la soudure de ces deux pièces.

Le sinus maxillaire est réduit, au début, à une simple dépression ou fossette : la fossette maxillaire, située sur la partie interne de la pièce orbito-nasale. La gouttière alvéolaire se trouve alors immédiatement en contact avec la gouttière sous-orbitaire.

LE MAXILLAIRE SUPERIEUR A LA NAISSANCE

(Réginald Platt)

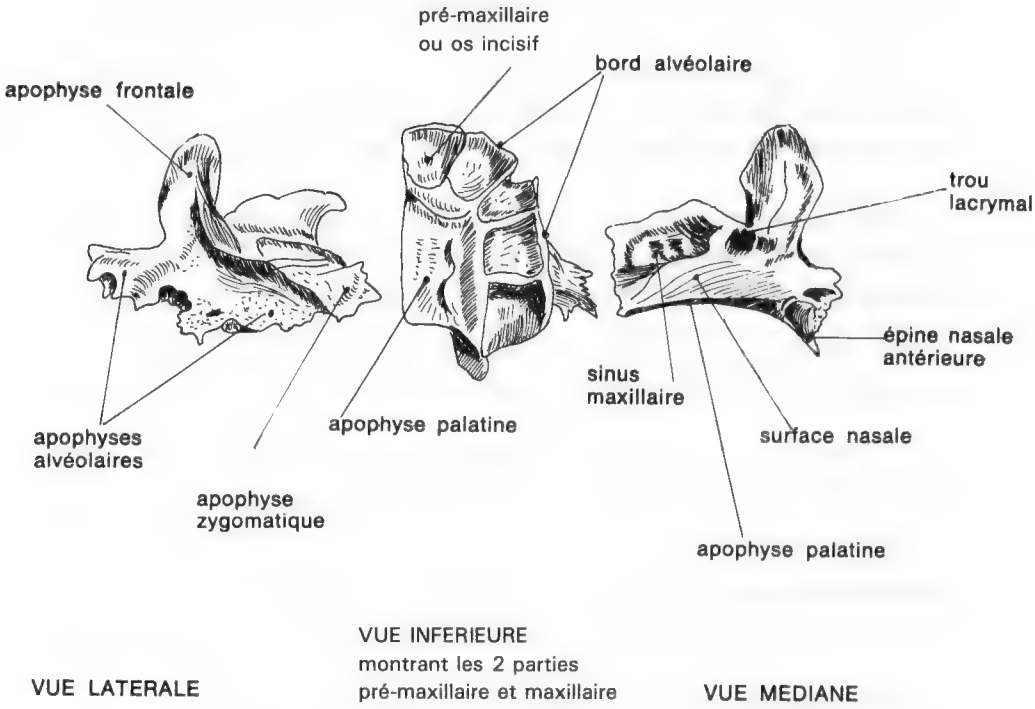

— A la naissance, le maxillaire supérieur se compose de deux parties : pré-maxillaire ou os incisif et maxillaire proprement dite. Ces deux parties s'unissent très tôt dans la vie.

Ce n'est que plus tard, quand tous les centres d'ossification se sont réunis, que la fossette maxillaire se prolonge dans l'épaisseur de l'os, écarte de plus en plus la paroi orbitaire du rebord alvéolaire et atteint finalement ces dimensions considérables qui la caractérisent chez l'adulte.

Les diverses pièces osseuses que nous venons de signaler se soudent de très bonne heure, à la **fin du sixième mois** d'après RAMBAUD et RENAULT, de manière à constituer un os unique.

Ces deux derniers observateurs décrivent, dans le maxillaire, un sixième point d'ossification : le point sous-vomérien, donnant naissance à ce qu'ils appellent la pièce sous-vomérienne. Ce petit os affecte la forme d'un coin, enfoncé entre la pièce incisive et la pièce palatine. C'est lui qui, en s'interposant entre les deux gouttières palatines droite et gauche, avec son congénère du coté opposé, transforme ces gouttières en un canal : le conduit palatin antérieur.

B) Variétés (d'après Testut - Latarjet).

On rencontre fréquemment, sur des sujets de 15 à 20 ans, des os sous-vomériens non soudés et présentant 1,5 cm de hauteur (RAMBAUD et RENAULT).

Le trou sous-orbitaire est très variable par sa situation et sa forme : il s'ouvre le plus souvent à 1 cm au-dessous du rebord orbitaire ; mais on peut le rencontrer aussi entre 4 et 12 millimètres. Généralement circulaire, il peut affecter une forme ovalaire, à grand diamètre oblique, le plus souvent en haut et en avant. Parfois, il peut se présenter sous la forme d'une simple fente. Il peut être multiple : les conduits orbitaires à deux orifices ne sont pas rares : GRUBER en a observé jusqu'à cinq. On peut rencontrer à la place du trou sous-orbitaire, deux petites fentes situées, la première à 3 mm au-dessous du rebord orbitaire, la seconde à 11 mm au-dessous de ce même rebord.

GRUBER a décrit, sous le nom de spina zygomatica externa, une petite saillie qui se détache de la partie postérieure de l'apophyse pyramidale et se dirige ensuite en arrière. Cette apophyse s'unit parfois avec une épine osseuse qui se détache de l'apophyse zygomatique du temporal. Ainsi se trouve formé l'arcus maxillo-temporalis infra jugalis de GRUBER, véritable pont osseux jeté entre le temporal et le maxillaire supérieur.

La portion de l'os maxillaire qui concourt à former le canal lacrymal peut constituer une pièce osseuse distincte : l'os lacrymal antérieur ou accessoire, déjà signalé par ROSENMULLER et ROUSSEAU.

Il n'est pas rare de rencontrer sur des os maxillaires supérieurs, principalement chez les jeunes sujets, des sutures surnuméraires, complètes ou incomplètes, indices des différentes

pièces osseuses qui entrent dans la constitution embryonnaire de cet os. La plus importante de ces sutures est celle qui isole plus ou moins la pièce incisive, plus connue sous le nom d'os inter-maxillaire.

OS INTER-MAXILLAIRE CHEZ L'HOMME

L'os inter-maxillaire, ainsi appelé parce qu'il est situé entre les deux maxillaires supérieurs, n'est autre que la pièce incisive décrite ci-dessus et qui a conservé chez l'adulte son indépendance embryonnaire.

On admet universellement aujourd'hui, depuis les travaux de NESBITT, VICQ-D'AZYR, GOETHE, LEUCKART et HAMY, que l'os inter-maxillaire se rencontre chez l'homme tout aussi bien que chez les singes et que la seule différence qui existe à cet égard, entre l'homme et les singes, est que chez ceux-ci l'os inter-maxillaire conserve son indépendance jusqu'à l'état adulte, tandis que chez nous il se soude de bonne heure **(3e mois de la vie intra-utérine)** avec les pièces voisines du maxillaire supérieur et disparaît ainsi en tant qu'os isolé.

A la naissance, on observe encore chez la plupart des sujets des traces évidentes de cette suture de l'inter-maxillaire (HAMY).

Chez l'adulte, on ne rencontre plus d'ordinaire aucun vestige de la suture en question. L'os inter-maxillaire s'est soudé au maxillaire supérieur pour devenir partie intégrante de celui-ci.

Anormalement, on retrouve, chez quelques crânes adultes, des traces de la suture inter-maxillaire ou même de l'indépendance complète de l'os inter-maxillaire. On sait que la difformité connue sous le nom de bec-de-lièvre, quand elle s'étend jusqu'aux parties squelettiques, répond à un défaut de soudure, soit des deux os inter-maxillaires entre eux (c'est le bec-de-lièvre médian), soit d'un os inter-maxillaire avec le maxillaire correspondant (c'est le bec-de-lièvre latéral) et le bec-de-lièvre bilatéral lorsque la malformation existe à la fois à droite et à gauche.

C) Le maxillaire supérieur s'articule avec 8 autres os et 9 avec son homologue :

1 frontal, 1 ethmoïde, 1 maxillaire supérieur du côté opposé, 1 os malaire, 1 unguis, 1 os propre du nez, 1 vomer, 1 cornet inférieur, 1 palatin.

Dans certains cas rares, il s'articule encore au niveau du bord inféro-externe de l'orbite, avec la grande aile du sphénoïde.

6. — LES PALATINS

Le palatin est un os pair et périphérique.

A) Développement :

Le palatin se développe par deux points d'ossification primitifs :

— l'un antérieur,

— l'autre postérieur.

Ces points apparaissent vers le 45e jour (RAMBAUD et RENAULT).

De ces deux points, le postérieur forme l'apophyse pyramidale et la portion de la lame verticale qui est située en arrière de l'échancrure palatine ; l'antérieur forme le reste de l'os, à l'exception des deux apophyses sphénoïdale et orbitaire.

Ces dernières apophyses proviennent de deux centres épiphysaires complémentaires, lesquels apparaissent beaucoup plus tard.

Il est à souligner que les lames horizontale et verticale ont la même longueur à la naissance.

B) Variétés (d'après Testut - Latarjet)

Les anomalies du palatin sont rares :

1) L'absence de l'apophyse pyramidale, suppléée, dans ce cas, par une apophyse similaire détachée du maxillaire supérieur (SOEMMERING) ;

2) L'absence de l'apophyse orbitaire, que remplace alors, soit une apophyse fournie par le maxillaire supérieur, soit une pièce surnuméraire de l'ethmoïde (SOEMMERING).

3) La réunion, par une suture anormale, de la portion verticale et de la portion horizontale (HYRTL).

4) La non-réunion, sur la ligne médiane, des deux portions horizontales et l'interposition entre elles d'une lamelle osseuse provenant de l'apophyse palatine du maxillaire supérieur et constituant l'épine nasale postérieure (HYRTL).

On trouve quelquefois une languette osseuse étendue de la partie postérieure de l'apophyse orbitaire au bord antérieur de l'apophyse sphénoïdale et convertissant en trou l'échancrure palatine. Ce trou, formé entièrement aux dépens du palatin, représente le trou sphéno-palatin.

C) Le palatin s'articule avec 5 autres os et 6 avec son homologue :

1 palatin du côté opposé, 1 sphénoïde, 1 maxillaire supérieur, 1 ethmoïde, 1 vomer, 1 cornet inférieur.

7 — LA MANDIBULE (d'après Testut - Latarjet)

C'est un os pair et périphérique qui fait partie de la sphère d'influence indirecte de l'occipital.

1) Période intra-utérine :

La mandibule est primitivement double et chacune de ses moitiés se développe d'une façon absolument indépendante.

Cet os semble être un os mixte se développant, à la fois, en partie dans la trame conjonctive embryonnaire et en partie dans un cartilage préexistant.

Chaque demi-mandibule provient, d'après RAMBAUD et RENAULT, de **6 points d'ossification visibles dès le 50e jour de la vie intra-utérine :**

a) Le point inférieur :

Il est visible vers le 30-35e jour.

Il s'agit d'une petite traînée de granulations osseuses située vers le bord inférieur de l'os.

b) Le point incisif :

Il est situé de chaque côté de la symphyse, dans la région qu'occuperont plus tard les incisives.

c) Le point supplémentaire du trou mentonnier :

C'est une petite lamelle qui concourt, par sa face inférieure, à former ce trou mentonnier.

d) Le point condylien :

Il formera le condyle et la portion sous-jacente de la branche.

e) Le point coronoïdien :

Aux dépens duquel se développeront l'apophyse coronoïde et la portion de la branche qui lui sert de base.

OSSIFICATION DE LA MANDIBULE

(Testut - Latarjet)

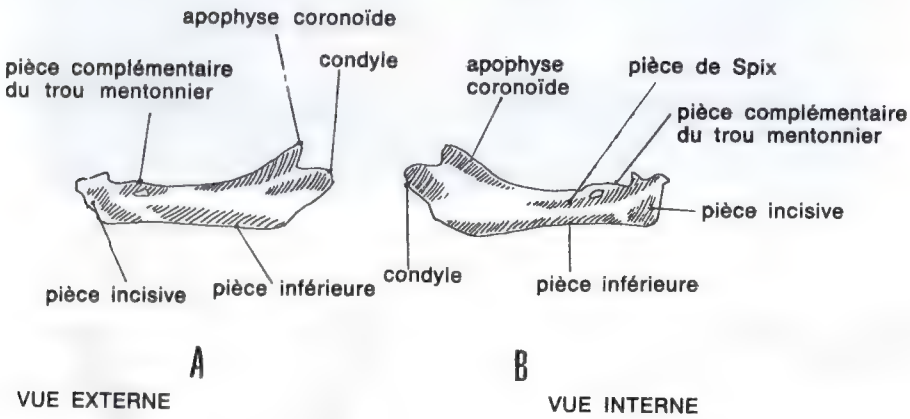

f) Le point de l'épine de Spix :

Situé sur la face postérieure de l'os, depuis l'orifice supérieur du futur canal dentaire jusqu'à la pièce incisive.

Le canal dentaire, à son origine, est réduit à une simple gouttière qui longe, d'arrière en avant, le bord supérieur de la mandibule : c'est la gouttière dentaire.

Vers le 5e mois de la vie fœtale apparaissent, sur la partie antérieure de cette gouttière, des cloisons transversales destinées à séparer les unes des autres les deux incisives, la canine et les deux prémolaires. Ces cloisons sont, pour les dents précitées, les rudiments des alvéoles.

2) A la naissance :

A partir de cette période se développent, de la même façon, les alvéoles des grosses molaires et ces alvéoles, à leur tour, complètent la partie correspondante du canal dentaire en formant sa paroi supérieure.

Le canal dentaire de l'enfant et de l'adulte représente donc la gouttière primitive du fœtus, transformée en canal complet par l'apparition au-dessus d'elle des alvéoles dentaires, soit des dents de lait, soit des grosses molaires.

A la naissance, la mandibule se compose encore de deux moitiés indépendantes, l'une gauche, l'autre droite, unies l'une à l'autre sur la ligne médiane par du tissu conjonctif.

MACHOIRE INFERIEURE DE FOETUS A TERME

(Testut - Latarjet)

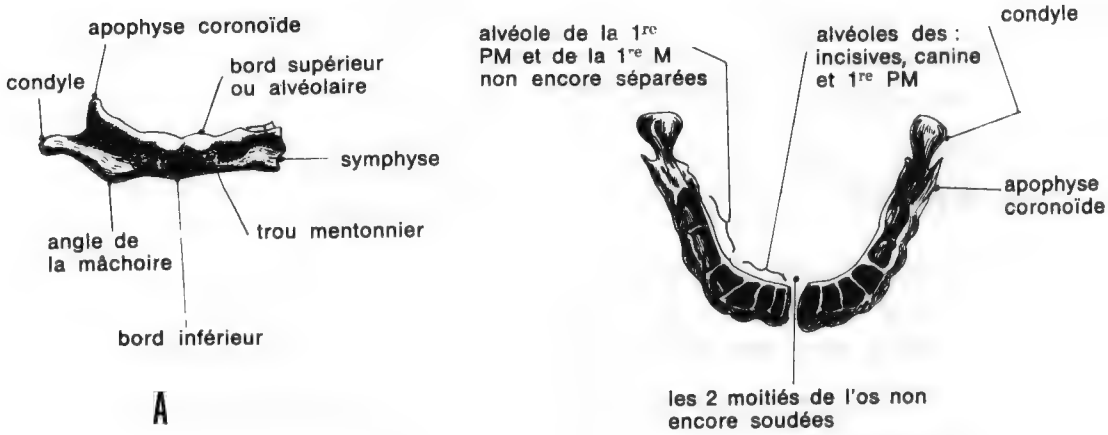

SA 1/2 DROITE VUE PAR SA FACE EXTERNE

BORD ALVEOLAIRE VU D'EN HAUT

VUE DE FACE D'UN CRANE DE FOETUS (8e MOIS)

— A la naissance, la mandibule se compose encore de 2 moitiés indépendantes.

La soudure médiane des deux moitiés de la mandibule, d'où résulte la symphyse mentonnière, s'effectue peu de temps après la naissance, vers le 2e ou le 3e mois. Dans le courant de l'existence, cette symphyse mentonnière conserve cependant, sur l'os frais, vivant, un certain degré de malléabilité.

Après la soudure des deux pièces de la mandibule apparaissent, sur la face postérieure de la symphyse, deux petits tubercules osseux qui, en se développant, constitueront les apophyses géni.

Parmi les modifications que nous présente la mandibule au cours de son évolution, l'une des plus intéressantes est le changement que subit, dans son ouverture, l'angle formé par la rencontre de l'axe du corps et de l'axe de la branche. Primitivement, dans les premiers stades de l'ossification, le corps et la branche sont presque sur la même ligne ; autrement dit, ils se continuent suivant un angle fortement obtus, très voisin de 180°. A la

naissance, cet angle n'est plus que de 130 à 135°. Il diminue ensuite progressivement par suite des redressements de la branche, de l'enfant à l'adolescent et de celui-ci à l'adulte, de façon à se rapprocher de l'angle droit et parfois même de l'atteindre. Puis, chez le vieillard, il devient de nouveau obtus ; on dirait que la branche, évoluant maintenant en sens inverse, tend à revenir à la position oblique qu'elle présentait chez l'enfant.

MANDIBULE DE VIEILLARD

(Testut - Latarjet)

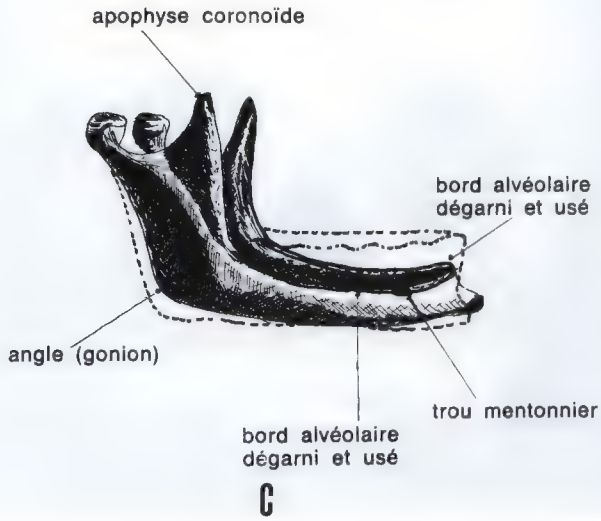

Les lignes pointillées indiquent le contour de la même mandibule à l'âge adulte. On constate : 1) que par suite de la résorption des alvéoles, la hauteur du corps de l'os a diminué de moitié. 2) que l'angle de la machoire est plus ouvert. 3) que la saillie du menton est plus prononcée. 4) que le trou mentonnier se trouve placé sur le bord de l'os.

3) La mandibule s'articule avec deux autres os :

Les os temporaux par l'entremise d'une articulation considérée comme « diarthrodiale » dans le concept ostéopathique crânien.

4) Ligne antérieure du Corps :

Elle est représentée par la droite qui réunit la symphyse mentonnière à la symphyse pubienne.

5) Variétés **(d'après Testut - Latarjet)**

On observe parfois, à l'angle de la mandibule, une apophyse plus ou moins saillante en bas et en dehors : c'est l'apophyse

angulaire de la mandibule de SANDIFORT ou apophyse lémurienne d'ALBRECHT, laquelle existe normalement chez les lémuriens, chez les carnassiers, chez les marsupiaux.

Le trou mentonnier peut être double : le trou surnuméraire situé à côté du trou normal ou sur un point plus ou moins rapproché de la symphyse. BERTELLI a eu l'occasion de voir le trou mentonnier triple.

Situé le plus souvent sous la 2e molaire, il peut s'ouvrir également sous la 1re (10 % des cas) ou même sous la 3e (3 % des cas d'après W. GRUBER).

On peut rencontrer parfois la gouttière mylo-hyoïdienne transformée en un canal osseux. TESTUT l'a vue naître, non pas de l'orifice supérieur du canal dentaire, mais du canal dentaire lui-même, à 18 mm au-dessous de cet orifice. Cette gouttière peut être double à son origine (2 % des cas d'après KRAUSE).

CHASSAIGNAC a observé sur quelques sujets des osselets surnuméraires développés de chaque côté de la portion inférieure de la symphyse et les a considérés à tort comme les homologues des os inter-maxillaires de la mâchoire supérieure. Ces os symphysiens ou os mentonniers (ossicula mentalia), qui avaient été mentionnés bien longtemps avant CHASSAIGNAC par MECKEL, sont très variables par leur nombre (de 1 à 4 en général) et aussi par leur forme et leur dimension. D'après TOLDT et ADACHI, ils n'apparaissent pas avant le 8e mois de la vie fœtale et il n'est pas rare de les voir se développer seulement après la naissance.

Primitivement indépendants, ils fusionnent plus tard entre eux et avec les os maxillaires : c'est à la partie antérieure du bord inférieur du menton qu'on en trouve les derniers vestiges. Ils prennent naturellement une grande part au développement de la saillie mentonnière. Morphologiquement, ils doivent être considérés comme des os Wormiens occupant la suture médio-mandibulaire.

Le véritable os incisif ou inter-mandibulaire de la mâchoire inférieure aurait été observé par EYSSON, d'après MECKEL.

BOULARD a signalé sur quelques sujets l'absence de l'un des condyles, en dehors de toute influence pathologique.

Cartilage de MECKEL

Signalé pour la première fois par MECKEL en 1821, le cartilage qui porte son nom se développe, à la fin du premier mois de la vie intra-utérine, dans la branche maxillaire de l'arc facial.

Il se présente alors sous la forme d'une bandelette qui, partant de la région auriculaire, se dirige vers la ligne médiane et se réunit avec celle du côté opposé, formant ainsi, dans la région qu'occupera plus tard la mandibule, une espèce de fer à cheval dont les deux extrémités correspondent aux régions auriculaires.

CARTILAGE DE MECKEL DU COTE DROIT

(Testut - Latarjet)

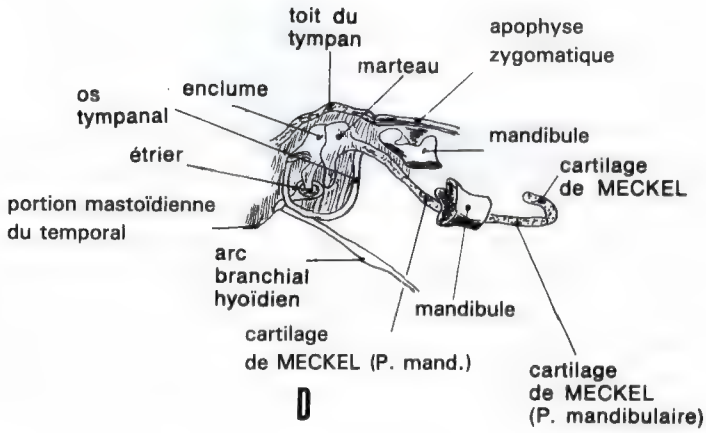

Notre schéma représente le cartilage de MECKEL sur un embryon humain au 5e mois. Il est facile de prendre une connaissance exacte de sa situation et de ses rapports ; on le voit prendre naissance, en haut, dans la partie la plus élevée de la cavité tympanique (fente hyo-mandibulaire), sortir de cette cavité en passant derrière l'extrémité dilatée de la branche antérieure du cercle tympanal, s'engager dans l'angle dièdre que forment la mandibule avec le muscle mylo-hoïdien et, finalement, atteindre la symphyse mentonnière.

Dans ce trajet, le cartilage de MECKEL passe en dedans de la parotide et de la carotide externe, en dehors du muscle ptérygoïdien interne.

La destinée du cartilage de MECKEL nous paraît aujourd'hui bien établie par les anciens travaux de REICHERT, de MASQUELIN, de KOLLIKER et de son élève BAUMULLER.

L'extrémité interne ou tympanique de ce cartilage forme le marteau et l'enclume.

Son extrémité interne s'ossifie et se confond avec la portion symphysienne de la mandibule.

Quant à sa portion moyenne, elle se résorbe peu à peu et finit par disparaître complètement.

Cette disparition régressive de la plus grande partie du cartilage de MECKEL se ferait, d'après DIEULAFE et HERPIN (1906), de la façon suivante : tout d'abord le cartilage est envahi par le tissu conjonctif et, dès lors, prend l'aspect d'un cartilage réticulé. Puis, aux stades suivants, les fibres conjonctives qui parcourent la substance fondamentale se confondent avec le tissu conjonctif avoisinant et finalement les chondroplastes disparaissent complètement.

IV. — QUELQUES OS DE LA FACE

1. — LES CORNETS INFERIEURS

Le cornet inférieur est un os pair.

A) Développement :

Il se développe par un seul point d'ossification qui ne se montre que fort tard, **dans le 4e ou 5e mois qui suit la naissance.**

B) Variétés (d'après Testut - Latarjet)

Les cornets inférieurs peuvent se souder entièrement chez l'adulte, soit avec le maxillaire supérieur, soit avec l'ethmoïde.

HYRTL a observé quelques sujets où les cornets inférieurs faisaient entièrement défaut.

C) Le cornet inférieur s'articule avec 4 autres os :

1 ethmoïde, 1 maxillaire supérieur, 1 unguis, 1 palatin.

2. — LES OS PROPRES DU NEZ

L'os propre du nez est un os pair.

A) Développement :

Chacun des os propres du nez se développe par un seul point d'ossification qui apparaît vers **le milieu du 3e mois de la vie intra-utérine.**

B) Variétés (d'après Testut - Latarjet)

La région des os propres du nez présente parfois de petits os surnuméraires. Parfois, une petite pièce osseuse existe entre le frontal et le bord supérieur des os du nez (os surnuméraire sus-nasal). Ces petits os peuvent se développer entre les deux os nasaux (os surnuméraire inter-nasal) ou même le long du bord inférieur (os surnuméraire sous-nasal).

Les deux os propres du nez peuvent se souder sur la ligne médiane en une seule pièce osseuse, disposition qui est normale chez le chimpanzé dès l'âge de 2 ans, chez le gorille et les pithéciens plus tôt encore (TOPINARD).

BROCA, examinant 26 squelettes d'adultes pris au hasard, a rencontré la fusion des 2 os nasaux sur 5 sujets.

C) L'os propre du nez s'articule avec 4 autres os :

1 os propre du côté opposé, 1 maxillaire supérieur, 1 frontal, 1 ethmoïde.

3. — LES OS LACRYMAUX OU UNGUIS

L'unguis est un os pair.

A) Développement :

Il se développe par un seul point d'ossification **qui apparaît d'ordinaire au 3e mois de la vie intra-utérine.**

B) Variétés (d'après Testut - Latarjet)

Il est des cas où l'unguis est très petit et même peut faire défaut ; le canal lacrymo-nasal est alors formé en totalité par le maxillaire auquel peut s'adjoindre, mais plus rarement, l'ethmoïde (SOEMMERING).

La crête de l'unguis ou tout simplement son crochet terminal peut également faire défaut (SOEMMERING).

Dans un cas observé par GRUBER, l'os unguis, faisant défaut, était remplacé par une série de lamelles osseuses détachées des os voisins.

HYRTL a vu l'unguis constitué par deux pièces que réunissait une suture verticale.

Il peut exister, en avant de l'unguis, une pièce surnuméraire : l'os lacrymal accessoire de ROUSSEAU ; mais cette formation surnuméraire appartient au maxillaire supérieur.

L'unguis peut ne présenter aucun rapport de contact avec l'os planum, par suite de l'interposition entre ces deux pièces osseuses du frontal et du maxillaire supérieur, disposition qui est normale chez le gorille et le chimpanzé.

C) L'unguis s'articule avec 4 autres os :

1 maxillaire supérieur,

1 frontal,

1 ethmoïde,

1 cornet inférieur.

V. — TABLEAU D'OSSIFICATION DES OS DU CRANE ET DE LA FACE

	Naissance	Période intra-utérine
1) SPHENOIDE :		
— antérieur et postérieur		7e ou 8e mois
— symphyse sphéno-basilaire	19 à 25 ans	
— soudure		
- Grande aile droite et apophyse ptérygoïde droite	1re année	
- Grande aile gauche et apophyse ptérygoïde gauche		
- Corps et petites ailes		
2) OCCIPITAL :		
— condyles avec surface basilaire de l'occipital	7 à 8 ans	
— condyles avec écaille occipitale	3 à 5 ans	
3) SACRUM :		
— dans sa totalité	25 ans	
— S1 et S2 (dure-mère)	7 à 8 ans	
4) ETHMOIDE :	5 à 6 ans	
5) VOMER :		
— soudure des deux lames		3e mois
6) MANDIBULE :		
— cloisons de séparation dentaire		5e mois
— soudure des deux moitiés de la mandibule	2e ou 3e mois	
7) PARIETAL :		45e jour (ovalaire)
8) FRONTAL :		
— suture métopique	6 à 10 ans	
— sinus frontaux	4 à 20 ans	
— épine frontale	12 ans	
9) TEMPORAL :		
— l'écaille		3e mois
— le rocher		4e mois
— le cercle tympanal		5e mois
— l'apophyse styloïde	8 ans	
— soudure		
- écaille	1re année	
- rocher		
- cercle tympanal		
— soudure		
- apophyse styloïde et	12 ans	
- temporal		
10) MAXILLAIRE SUPERIEUR :		6e mois
11) ZYGOMA		5e mois
12) PALATIN		45e jour
13) CORNET INFERIEUR :	4e ou 5e mois	
14) OS PROPRE DU NEZ :		3e mois
15) UNGUIS :		3e mois

VI. — THÉORIE VERTÉBRALE DU CRANE (Testut - Latarjet)

L'encéphale n'étant que la continuation de la moelle épinière, il était tout naturel de penser que la cavité crânienne qui l'abrite n'est pareillement que la continuation de la colonne vertébrale.

Le 4 mai 1790, GOETHE, dans une lettre qu'il écrivait de Venise à Madame de HARDER, formulait en termes très précis l'analogie qui existait entre le crâne et le rachis. Malheureusement, l'illustre naturaliste attendit dix-sept ans pour faire connaître son opinion au monde scientifique, laissant à OKEN le temps de le devancer et de recueillir à son profit tout l'honneur d'une pareille découverte.

C'est en effet en 1807 que OKEN prit possession de sa chaire de Professeur à l'Université d'Iéna et établit, dans une leçon restée célèbre, le fait de la constitution vertébrale du crâne.

« Comme je descendais, dit-il, de l'Henstein, par l'ancienne route du côté du sud, je vis à mes pieds un superbe crâne de biche ; le ramasser, le retourner, le considérer me suffit ; l'idée que c'était une colonne vertébrale me traversa l'esprit comme un coup de foudre et, depuis cette époque, le crâne ne fut plus pour moi qu'une colonne vertébrale ».

OKEN distingua tout d'abord trois vertèbres dans la constitution de la boîte crânienne :

1) Une vertèbre postérieure ou occipitale, constituée par l'occipital ;

2) Une vertèbre moyenne ou sphéno-pariétale, formée par la partie postérieure du sphénoïde et par le pariétal ; (OKEN fit abstraction du temporal, comme ne faisant pas partie du crâne) ;

3) Une vertèbre antérieure ou sphéno-frontale, comprenant la partie antérieure du sphénoïde et le frontal.

Plus tard, il en ajouta une quatrième, la vertèbre ethmoïdo-nasale, qui fut également admise depuis par De BLAINVILLE et par Richard OWEN.

VUE POSTÉRIEURE DES TROIS VERTEBRES CRANIENNES

(Testut - Latarjet)

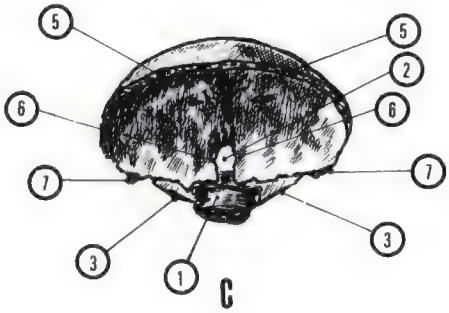

1 Corps du sphénoïde antérieur

2 Echancrure ethmoïdale (trou rachidien)

3 Petites ailes du sphénoïde

5 Bord post. de cette vertèbre

6 Pourtour de l'échancr. ethmoïdale

7 Apophyses orbitaires externes

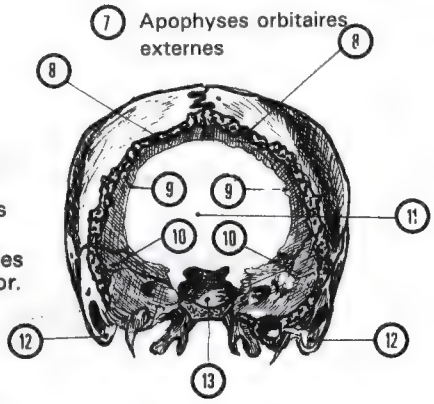

8 Bord postérieur de la vertèbre représentant les apo. art. inf.

9 Bord antérieur représentant les apophyses articulaires sup.

10 Lames de la vert. représ. par les gdes ailes du sphén., les tempor. et les pariétaux

11 Trou rachidien de la vertèbre

12 Apophyses mastoïdes (apophyses transverses)

13 Corps du sphénoïde postérieur

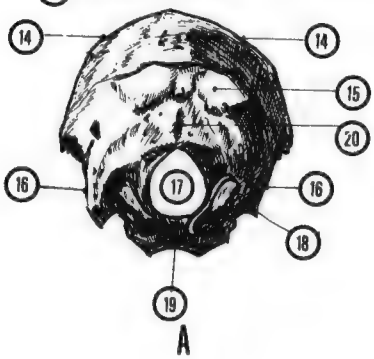

14 Bords de l'occipital

15 Ecaille occipitale

16 Bord de l'occipital (2)

20 Crête et protubérance occipitales internes

17 Trou occipital

18 Apophyses jugulaires

19 Apophyse basilaire

A. — **LA VERTEBRE OCCIPITALE**
formée par l'occipital.

B. — **LA VERTEBRE SPHENO-PARIETALE**
formée par le pariétal, le temporal et le sphénoïde postérieur.

C. — **LA VERTEBRE SPHENO-FRONTALE**
formée par le frontal et le sphénoïde antérieur.

CHAPITRE IX

PHYSIOLOGIE SACRO-SPHENO-BASILAIRE DANS LE CONTEXTE DU MÉCANISME RESPIRATOIRE PRIMAIRE

William Garner SUTHERLAND D.O. Sc (hon)
1873 -1954
disciple de A.T. STILL
et
Pionnier de l'Ostéopathie crânienne

L'insuccès des ostéopathes dans les problèmes pelviens ne vient pas toujours d'une mauvaise compréhension de la physiopathologie ostéopathique sacrée.

Il faut se souvenir :

— que la libération d'une lésion sphéno-basilaire ou occipito-mastoïde peut faire disparaître un problème pelvien ;

— qu'à l'inverse, une lésion crânienne rebelle, persistante ou récidivante, notamment en ce qui concerne la pathologie oculaire, digestive ou du nerf vague, ne peut parfois pas être résolue par suite de la persistance d'une lésion pelvienne.

De nombreuses lésions vertébrales ont pour lésion primaire une lésion sacrée ou sphéno-basilaire. C'est la raison pour laquelle il est non seulement nécessaire mais indispensable de considérer dans le même temps :

- les lésions sphéno-basilaires et
- les lésions sacrées.

Les examens biologiques démontrent que les lésions ostéopathiques bien normalisées produisent un rétablissement de la balance neuro-endocrinienne.

Pour les normalisations crâniennes, il sera toujours préférable de choisir la méthode indirecte permettant de restaurer l'équilibre instable et les compensations, avec quelques exceptions concernant les enfants dont l'âge est inférieur à 5 ans.

La méthode indirecte, très adaptée aux adultes, consiste à laisser la rééquilibration membraneuse ou ligamentaire s'opérer dans le sens des compensations et de la restauration du jeu articulaire.

Même dans les cas traumatiques, la méthode indirecte s'avère bien souvent la meilleure, à condition que le traitement ostéopathique commence à distance, au niveau du sacrum et que la fonction des diaphragmes pelvien et crânien soit harmonisée.
L'abaissement du diaphragme crânien se réalise pendant l'inspiration (rotation externe des os périphériques et notamment des temporaux) ou manuellement par une rotation externe des temporaux.
L'abaissement du diaphragme pelvien se réalise pendant

l'inspiration (flexion des os de la ligne médiane dont fait partie le sacrum) ou manuellement par une flexion sacrée.

Le mécanisme respiratoire primaire précède le mécanisme respiratoire secondaire pulmonaire représenté par la respiration costale. Cette dernière est contrôlée par les voies nerveuses traditionnelles et par le réflexe de l'acide carbonique.

Notons que le mécanisme respiratoire primaire n'est pas obligatoirement synchronisé avec la respiration costale secondaire.

La motilité innée du système nerveux central et la fluctuation du liquide céphalo-rachidien sont contrôlées par les membranes de tension réciproque crâniennes, spinales et par le système fascio-aponévrotique, impartissant au mécanisme crânio-sacré un mouvement involontaire primaire qu'aucun muscle ne pourrait réaliser.

Le mécanisme crânio-sacré est une unité fonctionnelle :

— liquide céphalo-rachidien ;

— insertions de la faux du cerveau et de la tente du cervelet sur le pourtour crânien ;

— insertions osseuses de la dure-mère sur C1 - C2 et inconstamment C3 ;

— insertions osseuses de la dure-mère sur le sacrum (S1/S2)

Les deux premières vertèbres sacrées où s'attache la dure-mère s'unissent à peu près à la même époque que les condyles avec la surface basilaire de l'occipital (7 ou 8 ans).

Par facilité didactique, nous dénommerons :

— « flexion » : le premier temps du mouvement involontaire du mécanisme primaire et,

— « extension » : le deuxième temps ;

cela, en ce qui concerne les structures médianes (sacrum. occipital, sphénoïde, ethmoïde, vomer et os hyoïde).

La flexion-extension respiratoire du sacrum coïncide avec la flexion-extension sphéno-basilaire.

La flexion-extension respiratoire du sacrum s'effectue sur l'axe respiratoire primaire. Cet axe est horizontal et passe au niveau des processus articulaires de S1/S2, mais dans un plan plus postérieur que celui de la facette auriculaire sacrée car l'insertion de la dure-mère est postérieure.

Le docteur ROLLIN E. BECKER D.O. F.A.A.O. disait :

« Il est intéressant de noter que dans le fonctionnement total du corps humain, il y a fondamentalement deux types de mouvement : volontaire et involontaire. Le mouvement volontaire est celui que nous projetons par l'intermédiaire des influx sensitifs et moteurs. Le mouvement involontaire est encore plus remarquable dans sa simplicité... ».

Le mouvement involontaire comprend deux temps :

— **Premier temps du mouvement involontaire du mécanisme primaire** : « Flexion » des structures médianes et rotation externe des structures latérales et périphériques.

— **Deuxième temps du mouvement involontaire du mécanisme primaire** : « Extension » pour les structures médianes et rotation interne pour les structures latérales et périphériques.

Ce mouvement involontaire de « flexion-rotation externe » et « d'extension-rotation interne » se produit de 10 à 14 fois par minute chez un individu en bonne santé.

Avec un certain entraînement, ce mouvement peut être évalué manuellement, non seulement au niveau du crâne (« cranial rhythmic impulse » : C.R.I.), mais aussi au niveau de n'importe quelle partie du corps.

1) La motilité innée du système nerveux central (cerveau, cervelet) :

Elle s'exprime dans le premier temps de « flexion respiratoire » par une expansion latérale et un raccourcissement longitudinal. Dans le deuxième temps d'« extension respiratoire » par un allongement longitudinal et une récession latérale.

2) La motilité du liquide céphalo-rachidien :

La fluctuation du liquide céphalo-rachidien est au cœur de ce mouvement (remplissage des ventricules, exsudation des plexus choroïdes).

— Dans le premier temps de flexion respiratoire : les ventricules se remplissent ;

— Dans le deuxième temps d'extension respiratoire : les ventricules se vident.

W.G. SUTHERLAND :

« Le liquide céphalo-rachidien est le facteur initial du contrôle du mécanisme respiratoire primaire ».

« La circulation et la répartition des pressions du liquide céphalo-rachidien peuvent soulager les tensions crânio-sacrées articulaires, ligamentaires ou membraneuses par un phénomène d'auto-régulation ».

A ce sujet, W.G. SUTHERLAND précisait : « que les fascias prolongeaient anatomiquement et fonctionnellement les membranes crâniennes et spinales et constituaient un vaste réseau de tubules, transportant jusqu'aux confins du corps le liquide céphalo-rachidien ».

A.T. STILL avait déjà envisagé, à son époque, cette hypothèse que le microscope électronique a, de nos jours, confirmé.

3) Motilité des membranes crâniennes et spinale :

Le mouvement crânio-sacré est limité et contrôlé par un système membraneux souple mais pratiquement inélastique (la dure-mère), s'insérant à l'intérieur du pourtour du crâne et, à l'autre extrémité, à l'intérieur du sacrum au niveau des deux premières vertèbres sacrées.

C'est ce lien membraneux crânio-sacré (le « lien central » ou « core-link » de SUTHERLAND) qui, sous l'influence de la motilité du système nerveux central et de la fluctuation du liquide céphalo-rachidien, impartit un mouvement involontaire primaire au mécanisme crânio-sacré lui-même puis, par l'intermédiaire du système tubulaire fascio-aponévrotique, à la totalité du corps.

DURE-MÈRE RACHIDIENNE

(P. Bourret et R. Louis)

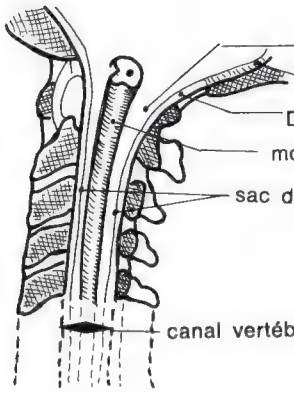

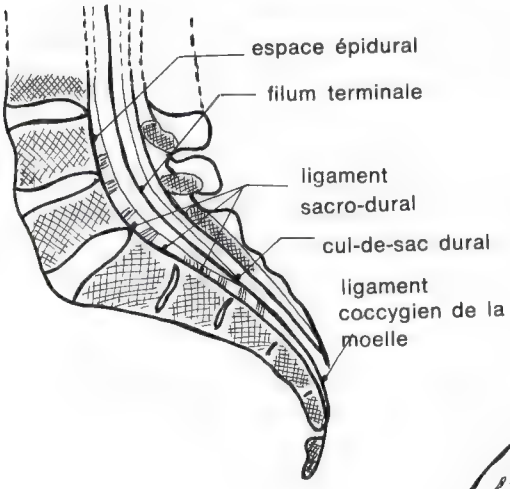

COUPE SAGITTALE

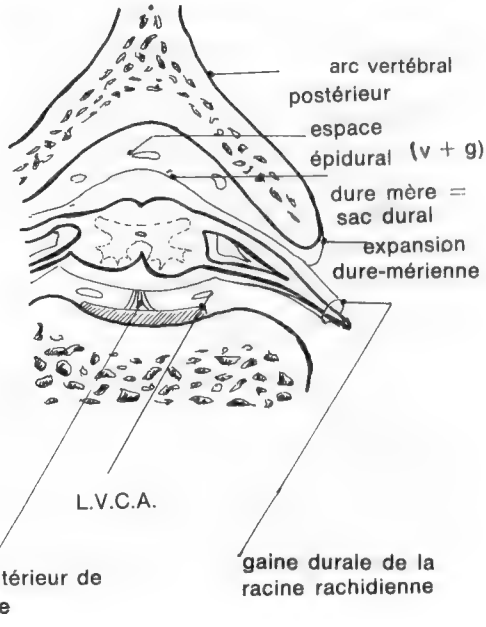

COUPE HORIZONTALE

Au niveau de la base du crâne, un dédoublement sagittal de la dure-mère (la faux du cerveau) rencontre un dédoublement semi-horizontal de la même dure-mère (la tente du cervelet), en un point mécanique suprêmement important puisqu'il constitue le point d'appui central, mobile et adaptable, pour tous les tissus fascio-aponévrotiques du mécanisme humain : le « fulcrum de SUTHERLAND ».

Pendant la phase d'inspiration ou de flexion correspondant au premier temps du mouvement involontaire :

— l'extrémité antérieure de la faux du cerveau se déplace légèrement en arrière et en bas, tandis que la tente du cervelet glisse légèrement en avant ;

— le mécanisme crânio-sacré est réglé de telle manière que la dure-mère spinale incite le sacrum à basculer autour de son axe transverse supérieur en position de flexion respiratoire : sa base se postériorise et son sommet s'antériorise, de telle sorte que le sacrum tend à se verticaliser.

4) Les fascias :

Les fascias ou aponévroses prolongent jusqu'aux extrémités le rôle des membranes crâniennes et spinale.

On désigne par « fascias », l'ensemble physiologique constitué par la totalité des tissus fibreux du corps.

5) Motilité osseuse :

Les os crâniens ont assez de flexibilité en eux-mêmes et assez de mobilité dans leurs sutures pour bouger à l'intérieur de leur propre champ d'action sutural sans tension.

Les os voisins peuvent avoir assez de flexibilité en eux-mêmes et de mobilité dans leurs sutures pour accompagner un tel mouvement ou le compenser sans tension.

VUE DE 3/4 DE LA CAVITÉ CRANIENNE APRÈS ABLATION DE LA 1/2 GAUCHE DE LA CALOTTE

(P. Bourret et R. Louis)

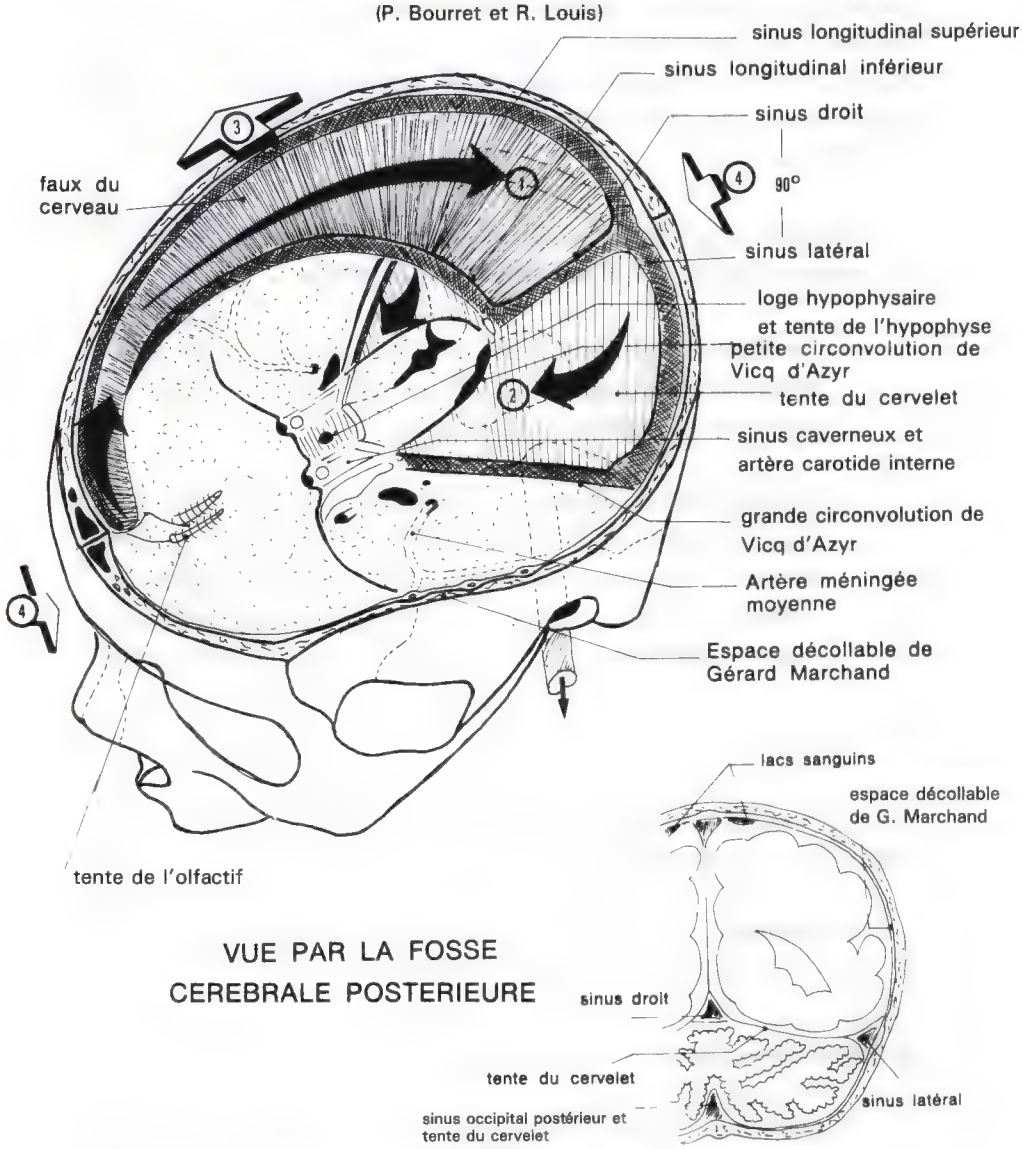

VUE PAR LA FOSSE CEREBRALE POSTERIEURE

DANS LE MOUVEMENT DE FLEXION INSPIRATOIRE

1 L'extrémité antérieure de la faux du cerveau se déplace légèrement en arrière et en bas tandis que :

2 La tente du cervelet glisse légèrement en avant.

3 Le système nerveux central fait une expansion latérale et une récession antéro-postérieure. Les diamètres crâniens vertical et antéro-postérieur diminuent et le diamètre transversal augmente.

Les membranes crâniennes ont assez de liberté dans leur tension réciproque pour permettre au mouvement osseux de ne pas être restreint à l'intérieur de son propre champ d'action sutural.

Si cette motilité osseuse n'existait pas, tous les traumatismes crâniens que l'on peut régulièrement constater dans les accidents de la circulation, les agressions et les chutes sur la tête se solderaient inéluctablement par une fracture, ce qui n'est pas le cas grâce au pouvoir d'absorption des os crâniens, témoignage de leur mobilité.

Les points pivots stratégiques et l'orientation fonctionnelle des biseaux crâniens, taillés aux dépens de la table interne ou de la table externe de l'os, renforcent cette conception. Cependant, à toute agression extérieure, l'organisme et notamment le crâne, réagit par une réaction de son milieu intérieur. Sa mobilité, en présence d'une agression, s'en trouve par conséquent réduite par rapport à sa mobilité physiologique. D'une manière spontanée et réflexe, l'organisme et les os crâniens resserrent leurs sutures quelques instants avant le choc, de la même façon qu'un individu se sentant menacé bande ses muscles, rentre sa tête dans ses épaules, replie ses bras, serre ses jambes et se recroqueville sur lui-même afin de limiter les conséquences éventuelles de l'agression. Ceci permet de comprendre que la mobilité des os crâniens sera considérablement augmentée sous les doigts de l'ostéopathe qui teste ou normalise, à condition que ceux-ci se situent aux bons endroits, aux points pivots et que sa douceur soit telle que les mains du praticien ne soient pas perçues par les structures crâniennes comme une agression ce qui, à l'inverse, susciterait une réaction de défense ayant pour conséquence une diminution notable de la mobilité crânienne.

6) En résumé, le mouvement involontaire est produit par :

La fluctuation du liquide céphalo-rachidien.
La motilité innée du système nerveux central et les contacts de la substance nerveuse avec la substance osseuse :

- La glande pituitaire dans la selle turcique
- Les lobes frontaux dans la fosse crânienne antérieure.
- Les lobes temporaux avec la fosse crânienne moyenne, l'écaille du temporal et les grandes ailes du sphénoïde

- Le cervelet contre l'écaille de l'occipital

La tension réciproque des membranes crâniennes et spinale agissant par leurs attaches au niveau :

- **Du pôle antéro-supérieur** par l'attache de la faux du cerveau à la crête frontale, à l'apophyse crista-galli, à l'arête ethmoïdienne moyenne et à l'épine ethmoïdienne.
- **Du pôle antéro-inférieur** : insertions sur les apophyses clinoïdes antérieures et postérieures.
- **Du pôle postéro-inférieur** avec l'attache de la faux du cerveau à la tente, à la protubérance occipitale interne et aux crêtes latérales.
- **Des lobes latéraux**, par l'attache de la tente au bord supérieur de la portion pétreuse des os temporaux.

Le système tubulaire fascio-aponévrotique

Si le système osseux et membraneux crânio-sacré représente le moteur du mécanisme respiratoire primaire, la motilité inhérente du système nerveux central et la fluctuation du liquide céphalo-rachidien fournissent la force motrice.

Dans ce mécanisme primaire, aucune action musculaire intervient. Aucune action musculaire ne serait susceptible d'effectuer un pareil mouvement entre le crâne et le sacrum. Seules, les membranes de tension réciproque, reliant le crâne au sacrum, sont déterminantes dans le mécanisme respiratoire primaire. Une tension réciproque et idéale existe entre ces deux pôles et ce mécanisme respiratoire primaire fonctionne quelles que soient les contraintes et les conditions de vie, dans toutes les positions et de façon toujours équilibrée.

Pour cela, un tel mécanisme doit posséder un pivot mobile. Celui-ci existe et se trouve à la jonction de la faux du cerveau et de la tente du cervelet, à l'intérieur du sinus droit : c'est le FULCRUM DE SUTHERLAND. Un mouvement de n'importe quelle partie du système crânio-sacré met en jeu automatiquement toutes les autres parties.

La question que l'on est alors tenté de se poser est de savoir d'où vient cette force capable de mettre un tel système en mouvement ? La réponse à cette question dépasse très largement notre discipline et semble faire partie des mystères de la vie.

INSERTIONS DES MEMBRANES CRANIENNES

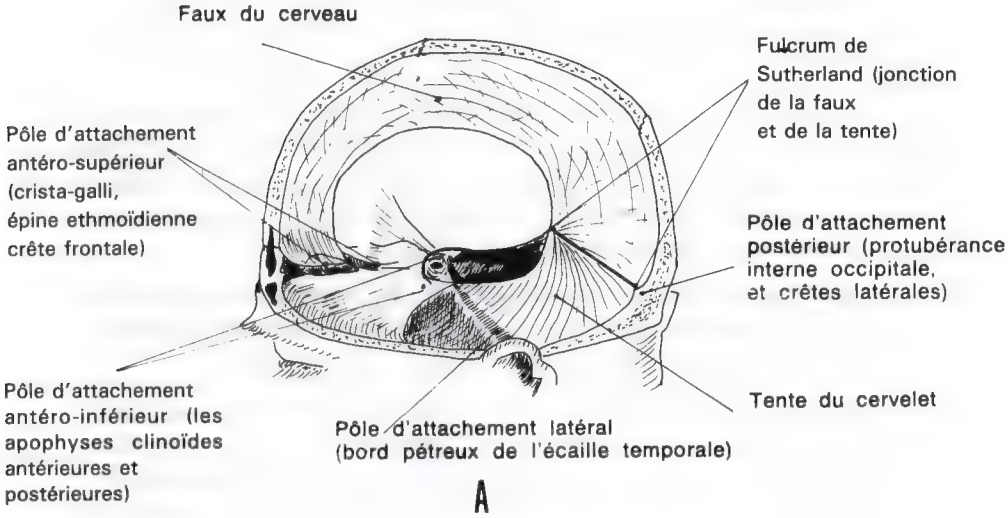

A. — VUE LATERALE :

La faux du cerveau et la tente du cervelet ont un point commun au niveau du sinus droit (fulcrum de Sutherland).

Leurs insertions aux différents pôles assurent au mouvement articulaire crânien une fonction régulatrice et directrice.

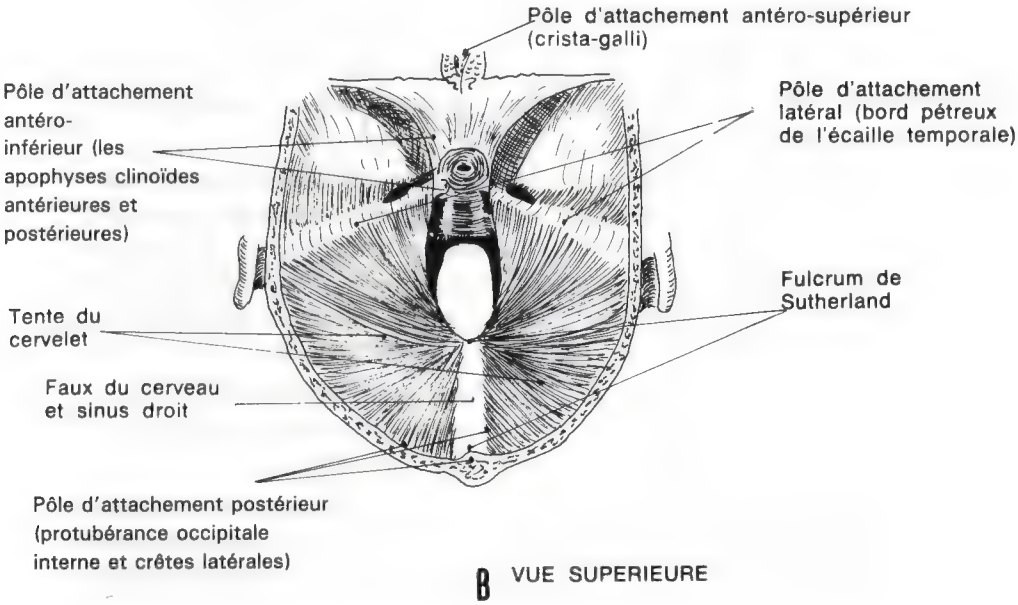

Drawning by Dr. Reginald Platt.

7 — La mobilité sacrée dans le contexte du mécanisme respiratoire primaire :

Au-dessous de C 3, la dure-mère ne présente aucune attache osseuse jusqu'au corps de S 1 / S 2 où l'insertion est très solide.

L'ascension du liquide céphalo-rachidien, le mouvement antéro-supérieur du trou occipital et l'élévation de la symphyse sphéno-basilaire, pendant la phase d'inspiration, soulèvent la dure-mère spinale entre le crâne et le sacrum. Il s'agit d'une suite mécanique descendante crânio-sacrée.

Cette élévation entraine le sacrum en rotation sur son axe transverse supérieur, dans un mouvement de flexion inspiratoire : sa base se postériorise et son sommet s'antériorise.

Pendant la phase d'expiration, le liquide céphalo-rachidien descend, les courbures vertébrales s'affaissent et le sacrum effectue une extension expiratoire sur son axe transverse supérieur : la base sacrée s'antériorise et le sommet sacré se postériorise. Ce mouvement sacré, pendant la phase d'expiration, tire la dure-mère spinale entre le sacrum et le crâne. Il s'agit d'une suite mécanique montante, sacro-sphéno-basilaire. Cette traction a pour effet d'abaisser la symphyse sphéno-basilaire.

Le mécanisme respiratoire primaire peut se résumer en une flexion-rotation externe pour la phase inspiratoire et en une extension-rotation interne pour la phase expiratoire.

Une restriction de mobilité ou un blocage, n'importe où dans le mécanisme respiratoire crânio-sacré, est susceptible d'affecter le système tout entier.

Les lésions sacrées et les lésions sphéno-basilaires sont interdépendantes. Une fixation du sacrum influence tellement les membranes de tension réciproque qu'elle peut produire une lésion sphéno-basilaire, perturber le drainage veineux des hémisphères cérébraux ou la fluctuation du liquide céphalo-rachidien et inversement.

Une restriction de mobilité sacrée unilatérale peut entrainer une lésion sphéno-basilaire ou occipito-mastoïdienne homolatérale le plus souvent et controlatérale dans certains cas.

Une force conduisant le sommet du sacrum vers l'arrière, comme dans l'accouchement peut se transmettre plus haut et produire une lésion en extension sphéno-basilaire ou une double lésion occipito-mastoïdienne.

FLEXION-EXTENSION RESPIRATOIRE DU SACRUM

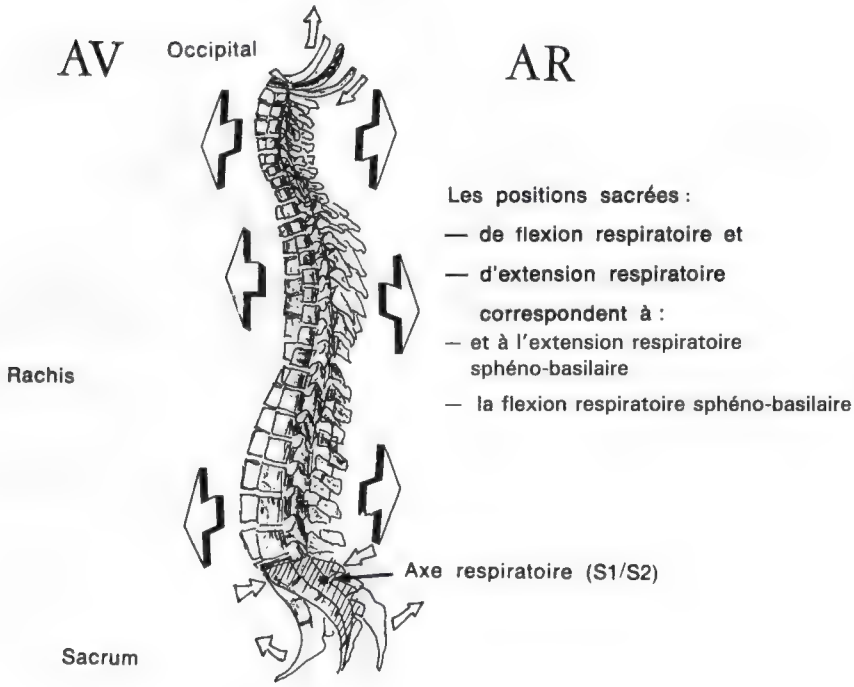

FLEXION INSPIRATOIRE

- Redressement des courbures vertébrales antéro-postérieures
- Le sommet sacré se rapproche de la symphyse pubienne
- La base sacrée se déplace en arrière et en haut
- Les ventricules se remplissent

EXTENSION EXPIRATOIRE

- Majoration des courbures vertébrales antéro-postérieures
- Le sommet sacré s'éloigne de la symphyse pubienne
- La base sacrée se déplace en avant et en bas
- Les ventricules se vident

NOTA :

Cette physiologie sacrée, en fonction des phases respiratoires, permet de comprendre pourquoi la fluctuation du Liquide Céphalo-Rachidien est perturbée lorsque le sujet, en décubitus, croise ses jambes l'une sur l'autre, entravant ainsi la liberté de mouvement du sacrum.

TENSIONS DES MEMBRANES CRANIENNES ET SPINALE DANS LA FLEXION INSPIRATOIRE

(R. Platt)

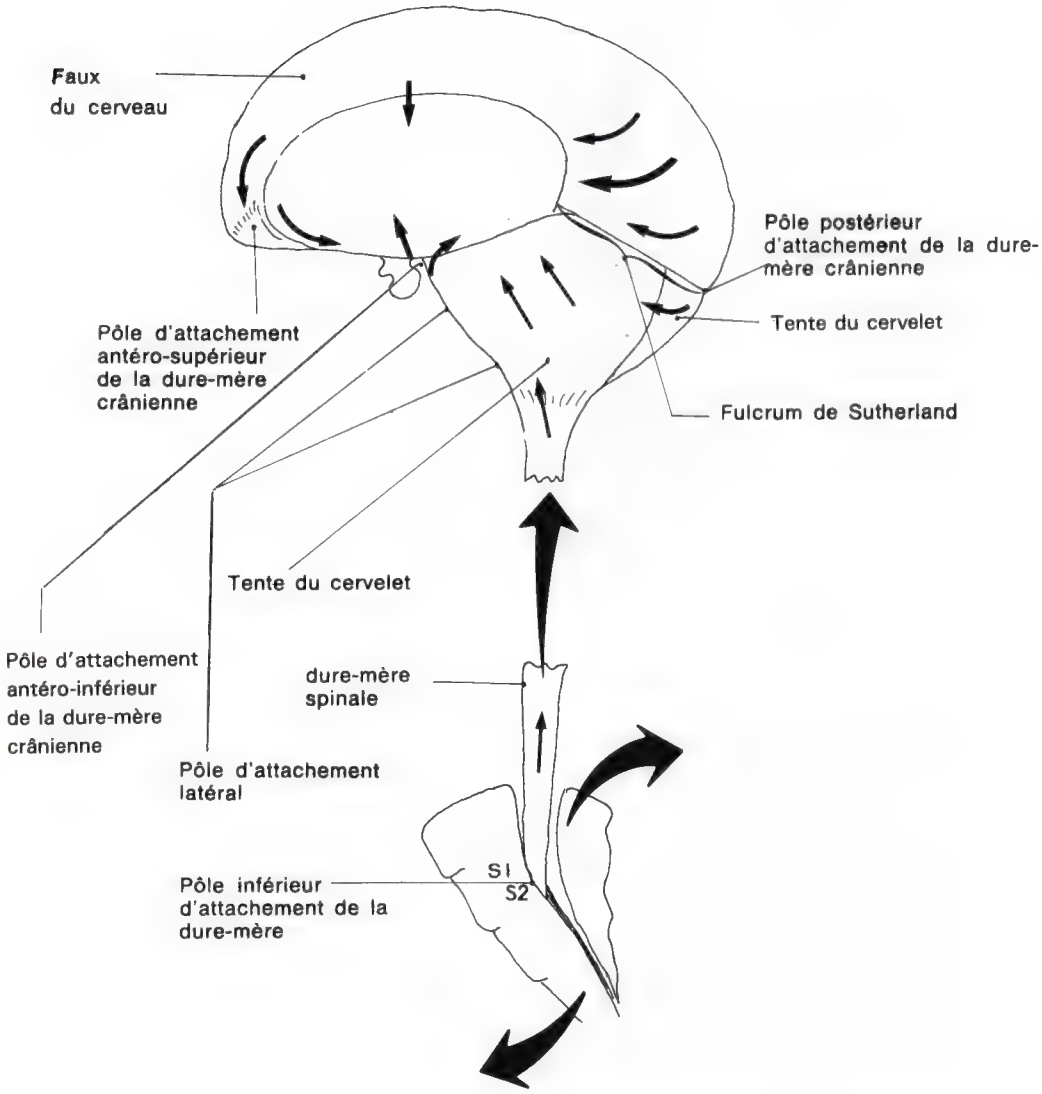

— Les membranes crâniennes (faux du cerveau, tente du cervelet) ne sont qu'un prolongement et un dédoublement de la dure-mère spinale.

— Fulcrum de SUTHERLAND : est un point d'appui central, mobile, adaptable, pour tous les tissus fascio-aponévrotiques du mécanisme humain.

MECANISME SACRO-SPHENO-BASILAIRE DANS LA FLEXION INSPIRATOIRE

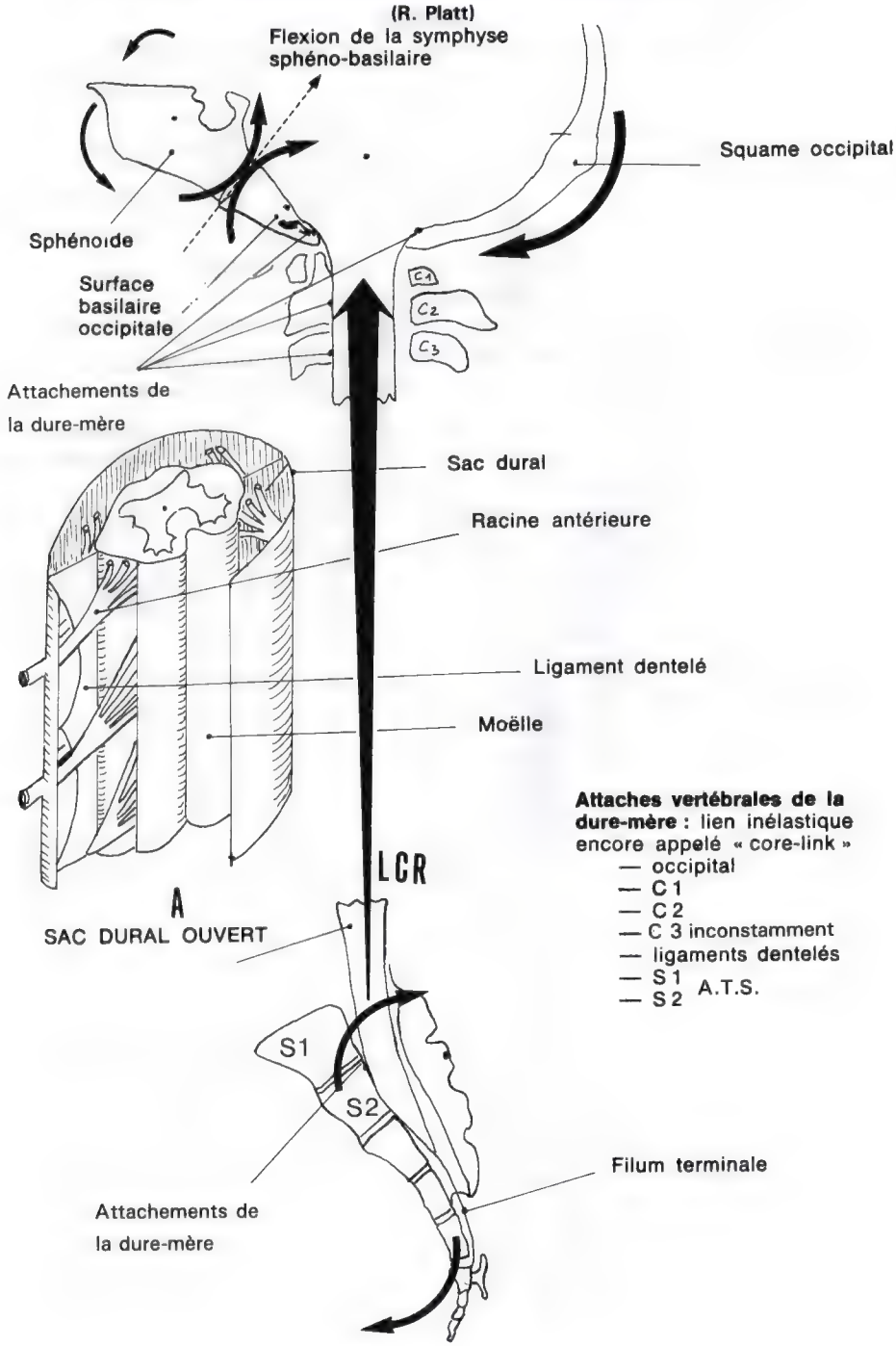

RELATIONS CRANIO-SACREES DANS LA FLEXION INSPIRATOIRE

(R. Platt)

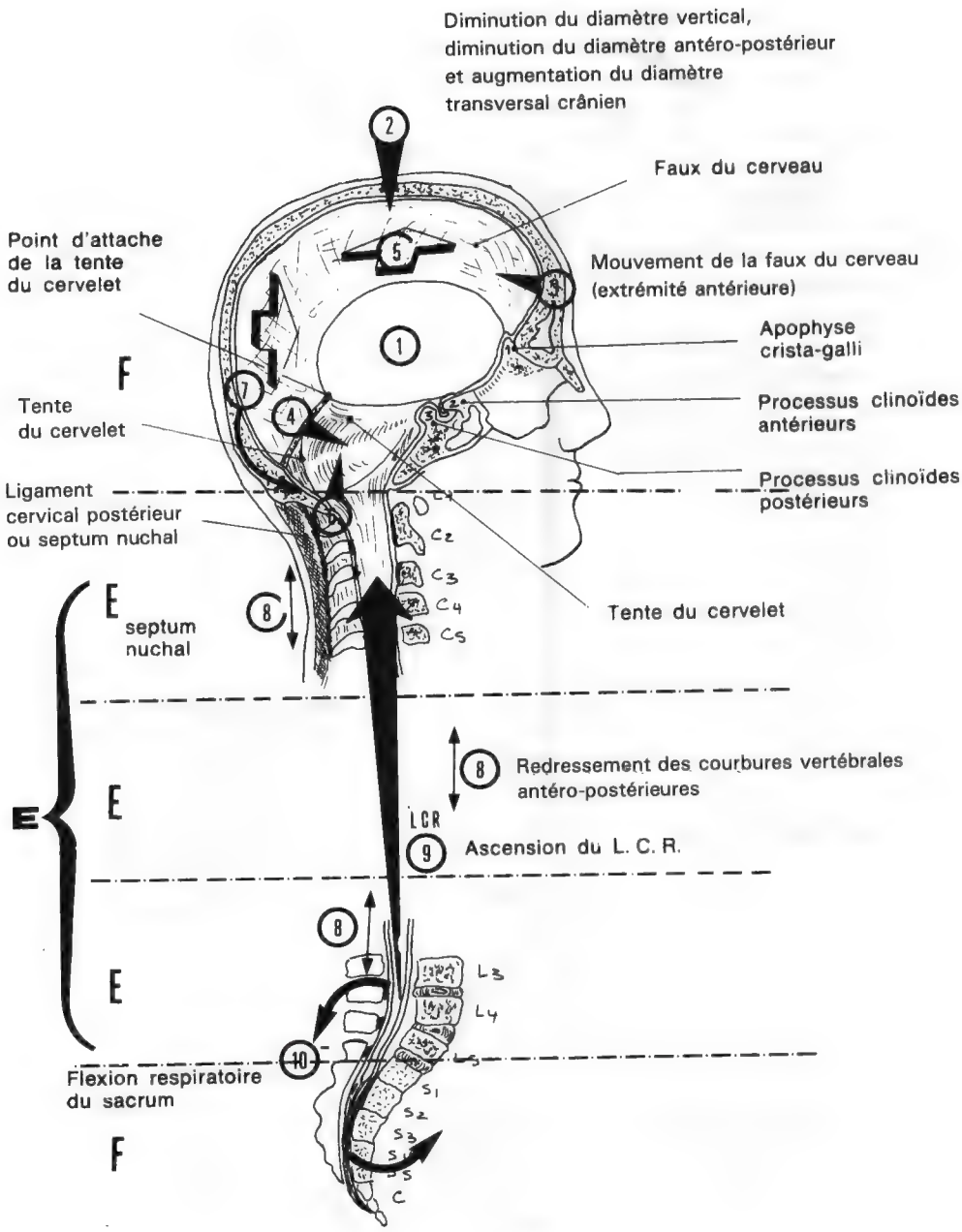

SYNTHESE DU MECANISME RESPIRATOIRE PRIMAIRE PENDANT LES PHASES INSPIRATOIRE ET EXPIRATOIRE

I — PHASE INSPIRATOIRE : SUITE MECANIQUE DESCENDANTE CRANIO-SACREE

1 — Ascension du liquide céphalo-rachidien (9)

2 — Expansion latérale et raccourcissement longitudinal des hémisphères cérébraux (5)

3 — Les plexus choroïdes s'exudent

4 — Les ventricules se remplissent (1)

5 — Les os de la ligne médiane font une flexion et la symphyse sphéno-basilaire s'élève (7)

6 — Les os périphériques font une rotation externe (7)

7 — Le palais est plat

8 — L'extrémité antérieure de la faux du cerveau se déplace légèrement en arrière et en bas (3)

9 — La tente du cervelet glisse légèrement en avant (4)

10 — Le diaphragme crânien s'abaisse

11 — Les diamètres crâniens, vertical et antéro-postérieur, diminuent (2)

12 — Le diamètre crânien transversal augmente (2)

13 — Le mouvement antéro-supérieur du trou occipital soulève la dure-mère spinale entre le crâne et le sacrum (6)

14 — Les courbures vertébrales se redressent et réalisent une extension cervicale, thoracique et lombaire (8)

15 — Le diaphragme thoracique s'abaisse

16 — Le sacrum, tiré par la dure-mère spinale, fait une flexion sur son axe transverse supérieur : sa base se postériorise et son sommet s'antériorise (10)

17 — Le diaphragme pelvien (S 3, S 4, S 5) s'abaisse

18 — Les membres supérieurs et inférieurs effectuent une rotation externe.

II — PHASE EXPIRATOIRE : SUITE MECANIQUE MONTANTE SACRO-SPHENO-BASILAIRE

Les phénomènes inverses se produisent, du sacrum à la symphyse sphéno-basilaire. Pendant la phase expiratoire, le liquide céphalo-rachidien descend, les courbures vertébrales s'affaissent et le sacrum effectue une extension expiratoire sur son axe transverse supérieur : sa base s'antériorise et son sommet se postériorise. Ce mouvement sacré, pendant la phase expiratoire, tire la dure-mère spinale entre le sacrum et le crâne. Cette traction a pour effet d'abaisser la symphyse sphéno-basilaire.

MÉCANISME SACRO-SPHENO-BASILAIRE DANS L'EXTENSION EXPIRATOIRE

(R. Platt)

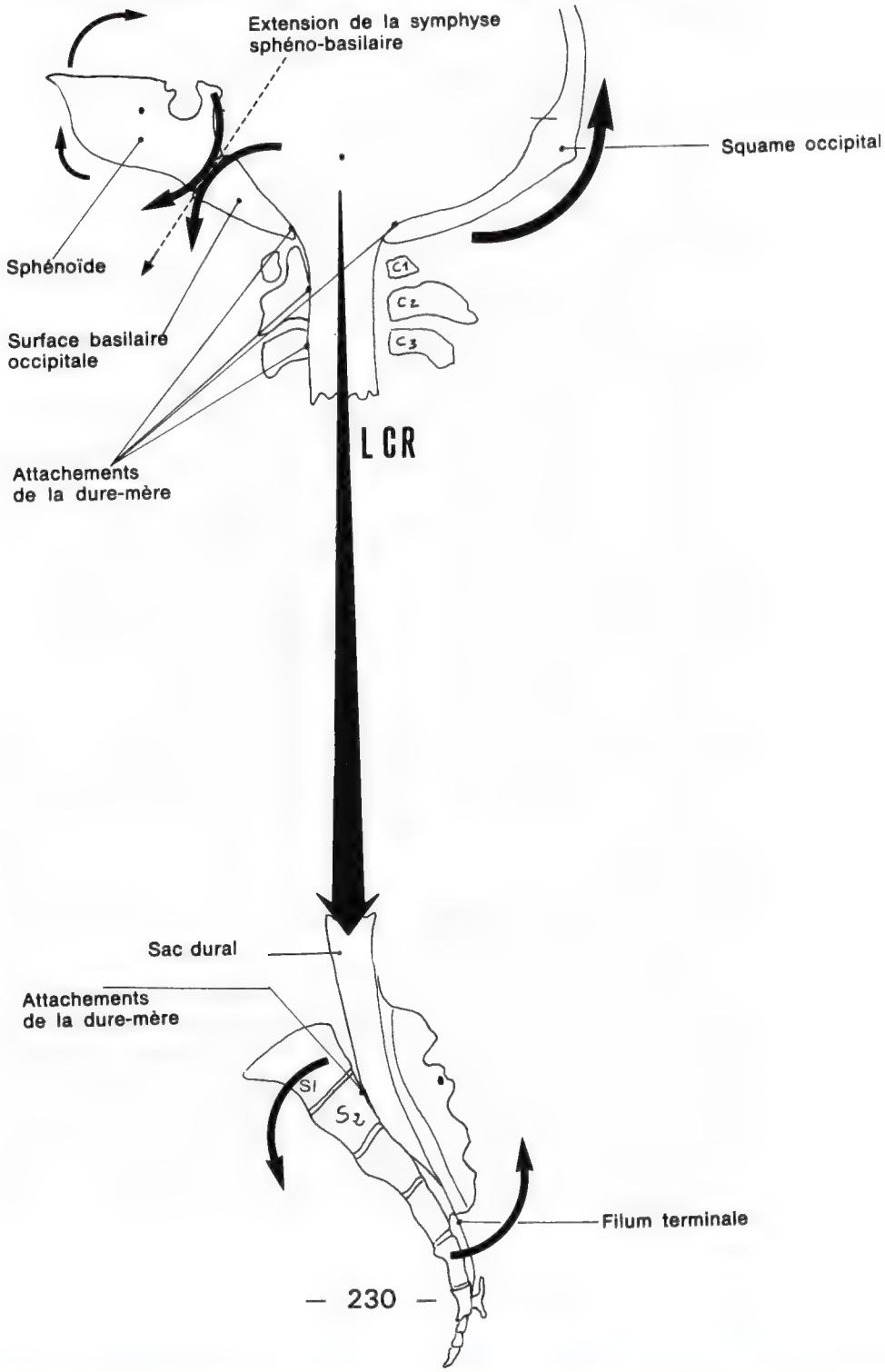

Libérer les mouvements physiologiques du sacrum aide à libérer le mouvement articulaire crânien et inversement.

Dans la flexion inspiratoire, les courbures vertébrales se redressent et réalisent une extension cervicale, thoracique et lombaire. Dans l'extension expiratoire, les courbures vertébrales s'affaissent et réalisent une flexion cervicale, thoracique et lombaire.

La lésion « sacrum antérieur » entraine bien souvent un étirement des membranes de tension réciproque suffisant pour handicaper le fonctionnement du « point d'appui de SUTHERLAND » et pour retarder le drainage veineux à partir de la veine de GALLEN, produisant par voie de conséquence une congestion veineuse des hémisphères cérébraux.

Le fonctionnement de l'hypophyse peut s'en trouver perturbé et présenter certains rapports avec la grossesse, les états dépressifs du post-partum ou encore les perturbations mentales et psychologiques que l'on constate fréquemment chez certaines femmes dans les phases cataméniale et menstruelle du cycle. Ce type de situation devrait être envisagé en rapport avec les rétractions du système suspenseur utérin, les anomalies de position utérine, les ptoses et les tensions fascio-aponévrotiques.

— **Dans la torsion sphéno-basilaire :**

- Le sacrum est inférieur du même côté.
- Court bras du « L » auriculaire du même côté.

— **Dans la rotation-flexion latérale sphéno-basilaire :**

- Le sacrum est antéro-inférieur du même côté.
- Axe oblique sacré
- Court bras du « L » auriculaire du même côté et long bras du « L » auriculaire du côté opposé.

8 — Mouvements articulaires crâniens en général :

Tous les mouvements crâniens sont déterminés par la position de la symphyse sphéno-basilaire.

— **La flexion et l'extension de la symphyse sphéno-basilaire** sont libres si elles sont accompagnées par un type défini de mécanique de compensation à travers tout le crâne, de telle manière que tous les os bougent par l'intermédiaire de l'occipital et que le sphénoïde s'adapte rapidement aux diverses positions. Ce mouvement libre peut survenir pendant la respiration avec le concours des membranes de tension réciproque ou bien par l'action directe des mains du praticien.

La flexion et l'extension sont les seuls mouvements purement physiologiques à l'inspiration et à l'expiration.

— **La torsion et la rotation-flexion latérale de la symphyse sphéno-basilaire :**

Lorsque une influence environnante limite leur champ de mouvement, la flexion et l'extension de l'occipital et du sphénoïde continuent à se produire avec la respiration, mais d'une manière modifiée. Les mouvements de torsion et de rotation-flexion latérale de la symphyse sphéno-basilaire font alors partie d'une physiologie accommodative.

Supposons, par exemple, que notre crâne soit actuellement en train de bouger dans son amplitude physiologique normale de flexion et d'extension, avec une compensation articulaire totale et une liberté complète au niveau de chaque articulation : tirons et inclinons notre zygoma dans notre main ; cette action produit une rotation interne du zygoma et un blocage partiel de la grande aile du même côté. Le crâne se trouve immédiatement dévié en torsion ou en rotation-flexion latérale ce qui n'empêche pas la flexion-extension respiratoire de se poursuivre.

Le crâne peut se décomposer en 4 quadrants : deux antérieurs et deux postérieurs plus petits. Les deux quadrants postérieurs sont plus petits par suite de la projection postérieure de la symphyse sphéno-basilaire et du fulcrum de SUTHERLAND.

Les deux quadrants antérieurs représentent la sphère d'influence du sphénoïde. Les deux quadrants postérieurs figurent la sphère d'influence de l'occipital. Du côté de la grande aile haute ou de l'occipital bas, les quadrants sont en rotation externe. Du côté de la grande aile basse ou de l'occipital haut, les quadrants sont en rotation interne.

9) La flexion-extension sphéno-basilaire :

Les termes de flexion et d'extension appliqués au mécanisme crânien se réfèrent aux mouvements physiologiques inférieur et supérieur qui se réalisent au niveau de la symphyse sphéno-basilaire.

FLEXION DE LA SYMPHYSE SPHENO-BASILAIRE, vue latérale
— la selle turcique est élevée
— axes transversaux et horizontaux individuels

POSITION NEUTRE DE LA SYMPHYSE SPHÉNO-BASILAIRE, vue latérale

EXTENSION DE LA SYMPHYSE SPHÉNO-BASILAIRE, vue latérale
— la selle turcique est abaissée
— axes transversaux et horizontaux individuels
Monsieur X...

TOMOGRAPHIE DU SPHÉNOIDE : vue latérale
— flexion respiratoire du sphénoïde : la selle turcique est élevée

TOMOGRAPHIE DU SPHÉNOIDE, vue latérale
— Position neutre du sphénoïde



TOMOGRAPHIE DU SPHÉNOIDE, vue latérale
— Extension respiratoire du sphénoïde : la selle turcique est abaissée

Le mouvement crânien accompagnant la flexion inspiratoire augmente la convexité de la symphyse sphéno-basilaire et produit des variations dans la forme générale du crâne et de ses dimensions.

Pendant l'extension expiratoire, la convexité de la symphyse sphéno-basilaire diminue et les changements dans la forme générale du crâne et de ses dimensions sont inversés.

La position de la symphyse sphéno-basilaire est mise en évidence par ces changements.

La position du sphénoïde est marquée par le front, l'orbite et la bouche, comme une indication des relations osseuses dans sa sphère d'influence.

La position de l'occipital est largement définie par les temporaux.

Le sphénoïde est un os clé qui fait bouger tous les os de la face, à l'exception de la mandibule. Son axe de rotation tranversal passe à travers le corps du sphénoïde, immédiatement en avant et en bas de la selle turcique.

Le sphénoïde possède 26 contacts articulaires, s'articule avec 12 autres os et ne présente aucune insertion avec la Faux du cerveau, ce qui lui confère une grande indépendance de mouvement.

La flexion des os de la ligne médiane s'accompagne d'une rotation externe des os périphériques.

Les os de la ligne médiane énumérés ci-dessous effectuent une rotation sur leur propre axe transverse :

- l'occipital,
- le sphénoïde,
- l'ethmoïde,
- le vomer,
- l'os hyoïde,
- le sacrum.

AXES DES MOUVEMENTS DU SPHENOIDE, DE L'ETHMOIDE ET DE L'OCCIPITAL DANS LA FLEXION INSPIRATOIRE

(R. Platt)

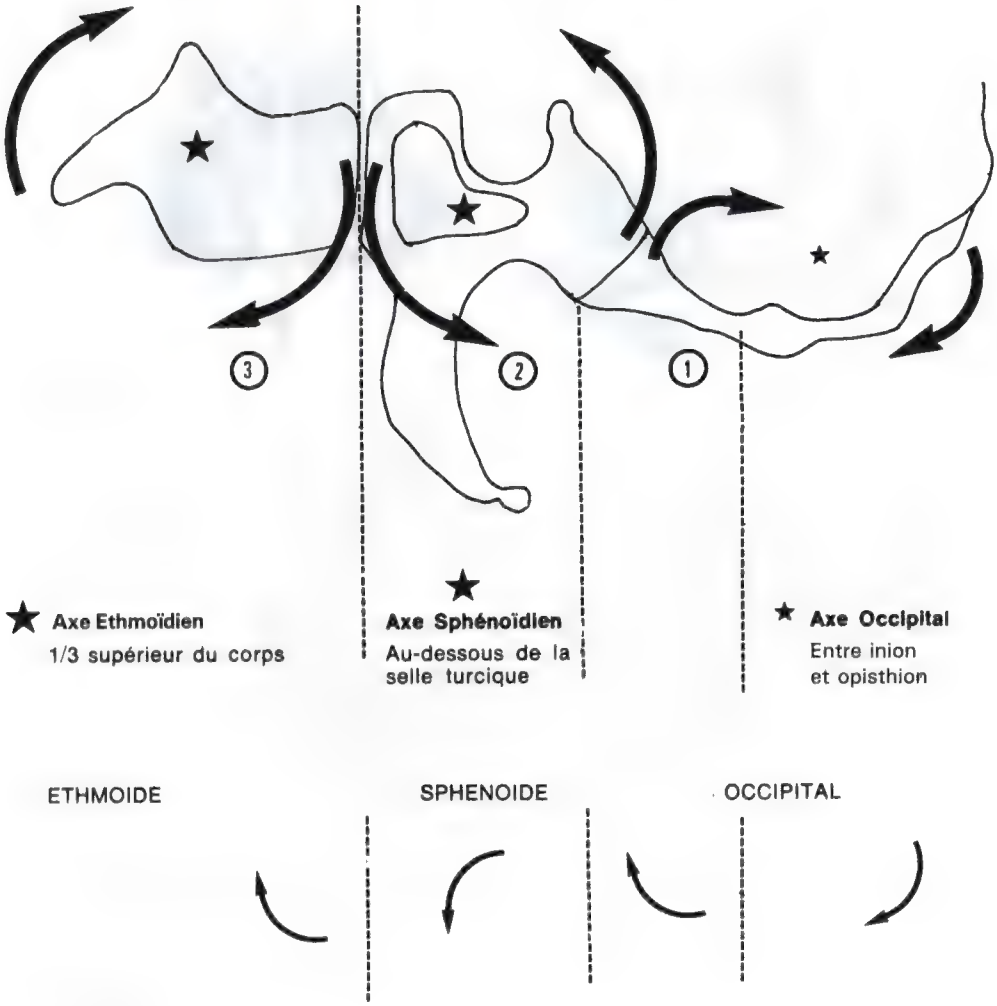

★★★ Ces trois axes sont horizontaux.

MOUVEMENT DE L'ETHMOIDE DANS LA FLEXION INSPIRATOIRE

(R. Platt)

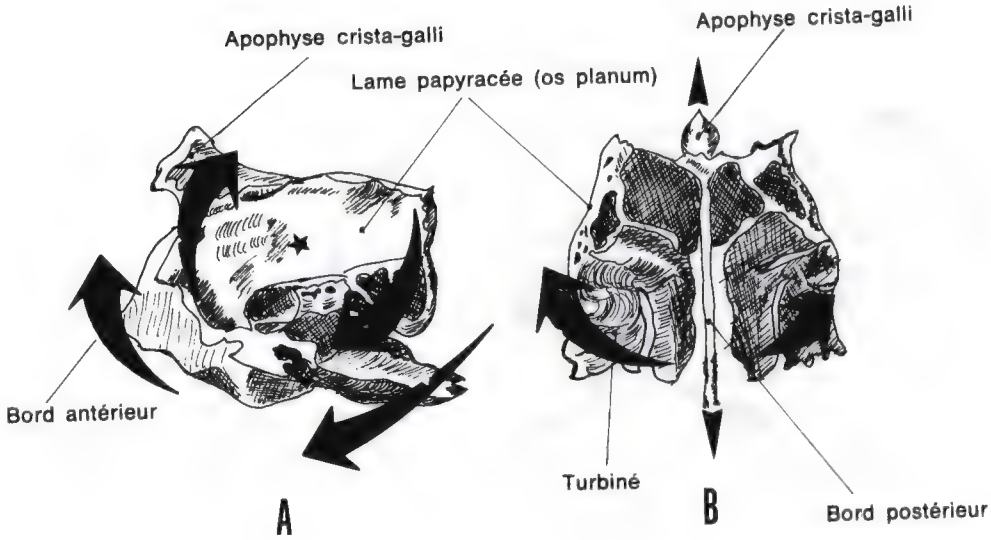

A — Le sphénoïde, sur son axe transverse, fait tourner la lame perpendiculaire de l'ethmoïde.

— La partie postérieure de l'ethmoïde se déplace en bas.

— La partie antérieure de l'ethmoïde se dirige en haut.

— L'apophyse crista-galli s'élève et se postériorise.

Pendant ce temps,

B — Les masses latérales de l'ethmoïde se dilatent, faisant charnière sur la lame criblée.

* Axe transverse ethmoïdien.

VUE LATERALE DU VOMER
PENDANT LE MOUVEMENT DE FLEXION INSPIRATOIRE

— Le vomer est un os de la ligne médiane.

— Le vomer s'articule avec le sphénoïde par une SCHINDYLESE, c'est-à-dire une synarthrose où l'une des surfaces en forme de crête s'enclave dans la surface opposée en forme de rainure.

— Le vomer est mû par le sphénoïde sur un axe transverse qui, dans la flexion, amène :

- son apophyse en forme d'aile en arrière et en bas,
- la suture voméro-palatine en bas et,
- la partie antérieure du vomer, en haut.

— Le vomer s'articule avec 6 os :

1 sphénoïde, 1 ethmoïde, 2 palatins, 2 maxillaires supérieurs.

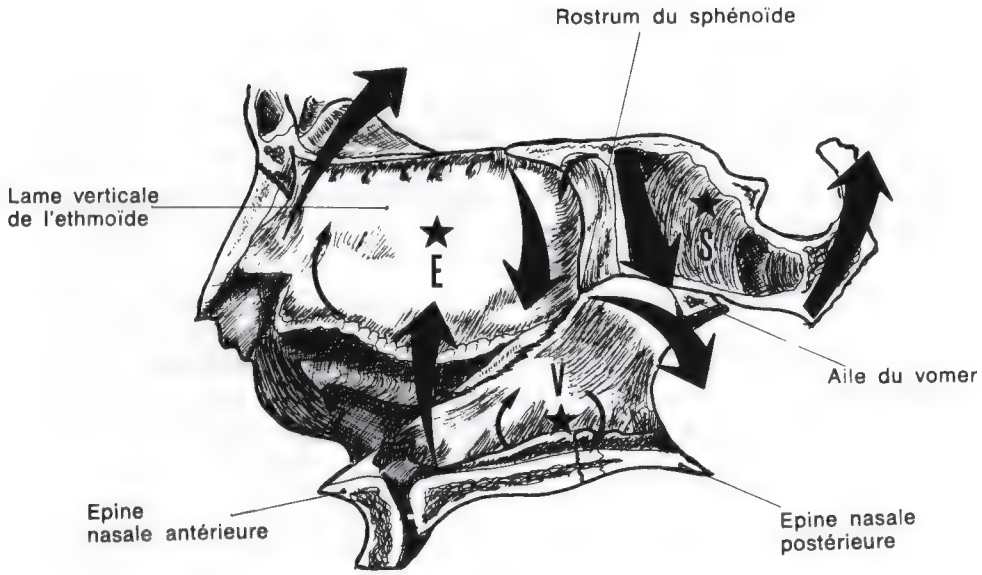

V ★ Axe transverse du Vomer.

E ★ Axe ethmoïdien (tiers supérieur du corps).

S ★ Axe sphénoïdien (au-dessous et légèrement en avant de la selle turcique).

(R. Platt)

AXES DE MOUVEMENTS DU SPHENOIDE, DE L'ETHMOIDE ET DE L'OCCIPITAL DANS L'EXTENSION EXPIRATOIRE

(R. Platt)

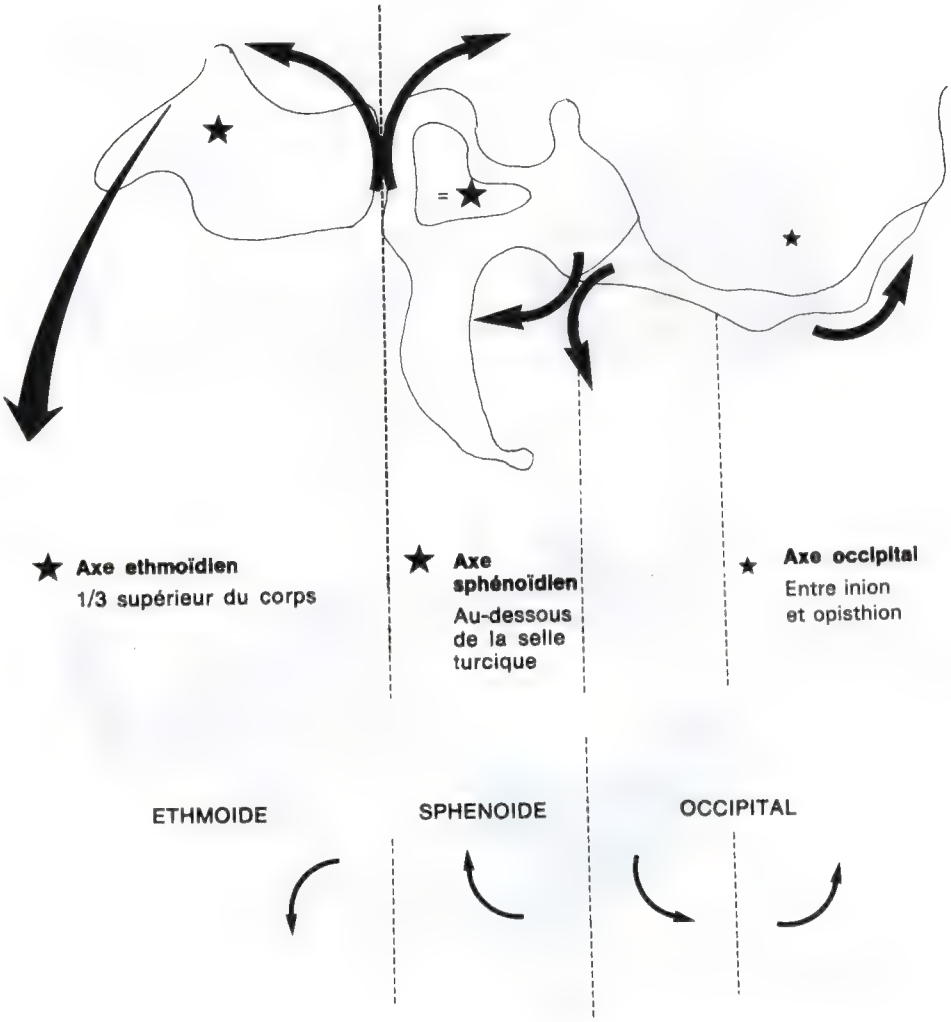

★★★ **Ces 3 axes sont horizontaux.**

C'est à partir de l'occipital, os clé, que s'organisent les mouvements de flexion-extension des os de la ligne médiane, accompagnés d'une rotation externe ou interne des os périphériques.

10) La torsion sphéno-basilaire :

La torsion sphéno-basilaire accompagne la flexion et l'extension comme un mouvement physiologique modifié lorsqu'une partie du mécanisme crânien est gênée dans ses mouvements par une lésion ou par un facteur extérieur.

La torsion se produit sur un axe antéro-supérieur et postéro-inférieur, allant du « nasion » à « l'opisthion », en passant par le centre de la symphyse sphéno-basilaire.

La partie antérieure du crâne, le sphénoïde et les os qui en dépendent, entrent en rotation dans un sens, tandis que l'extrémité postérieure du crâne, l'occipital et les os qui en dépendent, se tournent dans l'autre sens.

On décrit la torsion d'après le côté sur lequel la grande aile du sphénoïde se trouve élevée. Une lésion de torsion qui entraîne la grande aile en haut sur la droite s'appelle une torsion droite. L'occipital est bas du côté de l'aile haute.

Dans la torsion droite :

- les quadrants, antérieur et postérieur, à droite sont en rotation externe.
- les quadrants, antérieur et postérieur, à gauche sont en rotation interne.

On peut se demander comment peut se produire cette distorsion contro-latérale. Il faut se rappeler que la pression du liquide céphalo-rachidien et la traction des membranes de tension réciproque : la faux et la tente sont relativement constantes dans toutes les positions physiologiques. Il faut aussi se rappeler que la voûte est formée par des membranes permettant une accommodation ; les os sont capables de s'adapter à un certain degré de déformation parce qu'ils sont vivants, mobiles et élastiques.

Un des meilleurs exemples que l'on puisse donner est celui de la grande aile qui se développe séparément du corps du sphénoïde et ne le rejoint que lorsque l'enfant a 1 an ; elle garde ainsi une flexibilité considérable pendant toute la vie.

Les sutures de la bases du crâne permettent une flexibilité considérable et une direction de mouvement contraire, comme dans l'articulation sphéno-pétreuse.

Cependant, comme on le verra, la torsion est absorbée dans toutes les parties du mécanisme crânien et la force du mouvement est minime.

TORSION DE LA SYMPHYSE SPHENO-BASILAIRE

(R. Platt)

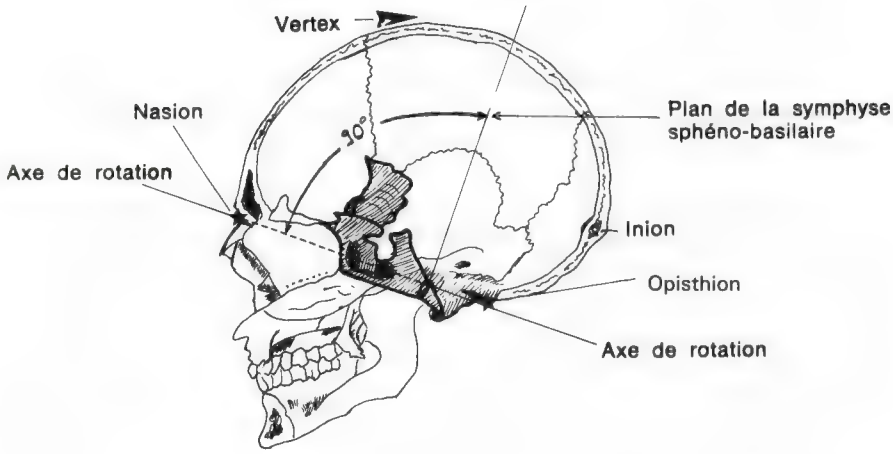

L'axe de torsion de la symphyse sphéno-basilaire part du nasion (partie antéro-supérieure) à l'opisthion (partie postéro-inférieure). Cet axe coupe à angle droit, le plan de la symphyse sphéno-basilaire.

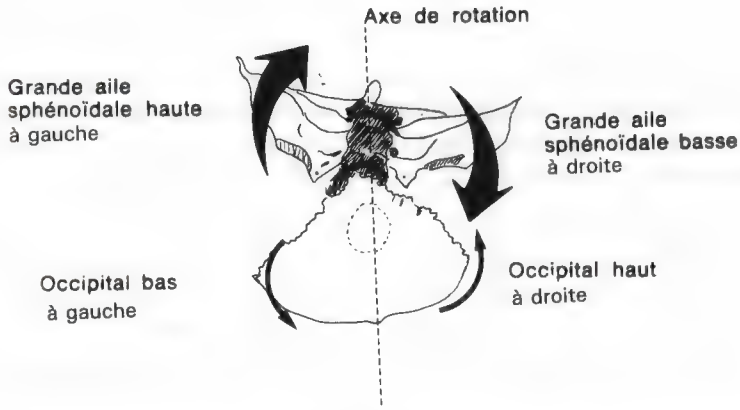

Schéma d'une torsion sphéno-basilaire gauche : la grande aile du sphénoïde et la surface basilaire du sphénoïde sont hautes sur le côté gauche, tandis que la surface basilaire de l'occipital et l'écaille occipitale sont basses du même côté.

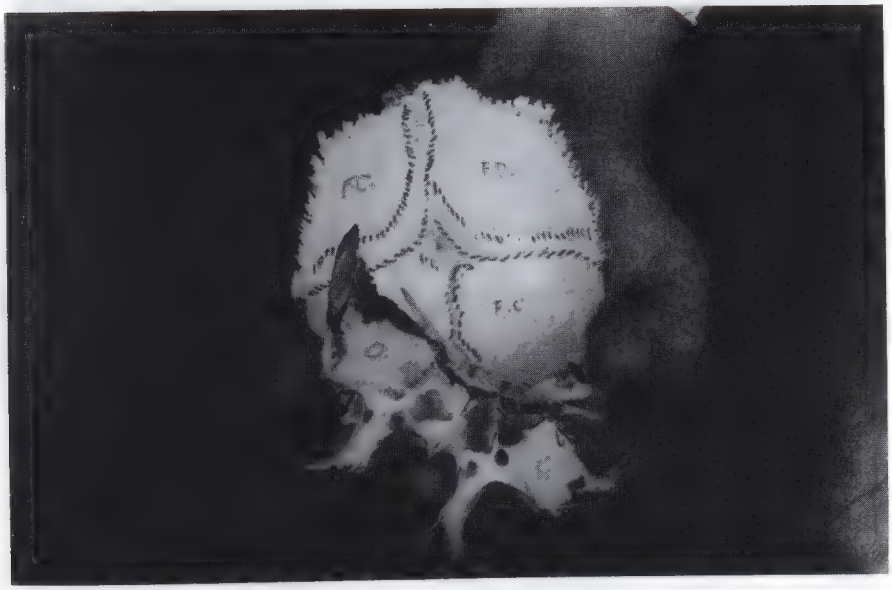

TORSION DROITE DE LA SYMPHYSE SPHENO-BASILAIRE, vue de face, d'avant en arrière :

- la grande aile est haute à droite
- l'occipital est bas à droite
- axe de mouvement : « Nasion-opisthion »

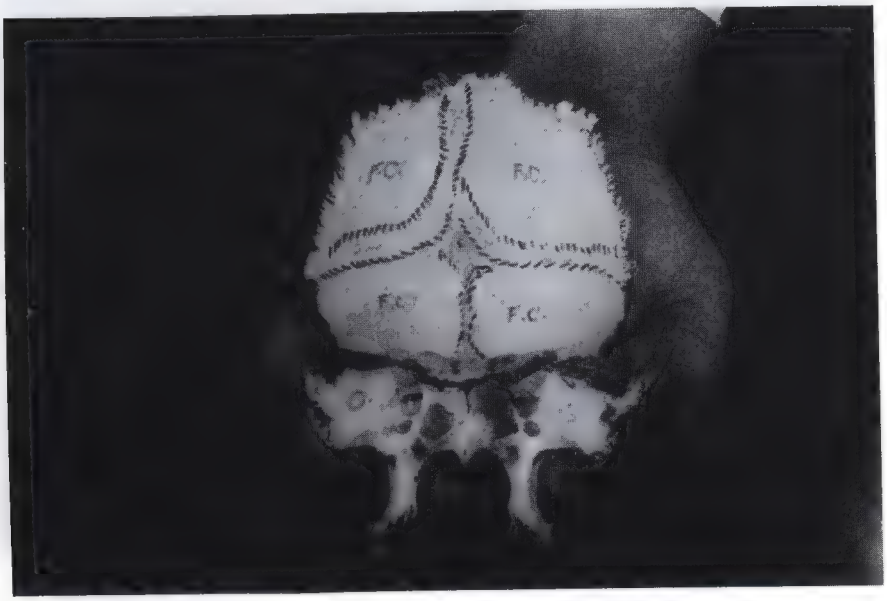

POSITION NEUTRE DE LA SYMPHYSE SPHENO-BASILAIRE,
vue de face, d'avant en arrière

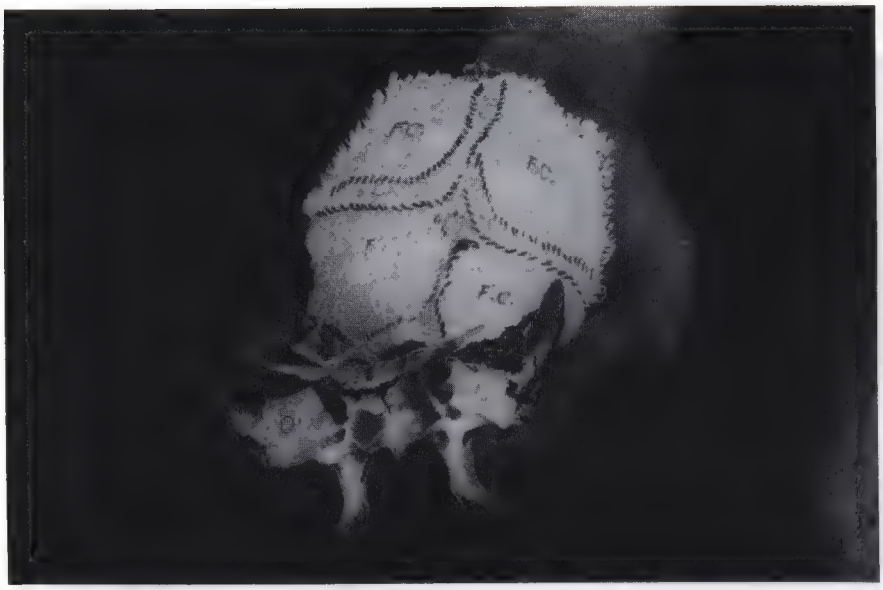

TORSION GAUCHE DE LA SYMPHYSE SPHÉNO-BASILAIRE, vue de face, d'avant en arrière :

- la grande aile est haute à gauche
- l'occipital est bas à gauche
- axe de mouvement : « Nasion-opisthion »

TORSIN DROITE DE LA SYMPHYSE SPHÉNO-BASILAIRE, vue de profil :

- la grande aile est haute à droite
- l'occipital est bas à droite
- axe de mouvement : « Nasion-opisthion ».

POSITION NEUTRE DE LA SYMPHYSE SPHÉNO-BASILAIRE, vue latérale

TORSION GAUCHE DE LA SYMPHYSE SPHÉNO-BASILAIRE, vue de profil :

- la Grande aile est haute à gauche
- l'Occipital est bas à gauche
- Axe de mouvement « Nasion-opisthion »

11) La rotation avec flexion latérale sphéno-basilaire :

La rotation avec flexion latérale de la symphyse sphéno-basilaire accompagne la flexion et l'extension comme un mouvement physiologique modifié.

Celle-ci se produit sur deux axes :

- Un axe autour duquel s'organise la rotation ; c'est le même axe qui se dirige de haut en bas et d'avant en arrière que dans le mouvement de torsion ;
- Une deuxième série d'axes parallèles et verticaux sur lesquels se réalise la flexion latérale. L'un deux traverse le centre du corps du sphénoïde, l'autre le trou occipital.

— Dans la torsion, la partie antérieure du crâne entre en rotation dans une direction et la partie postérieure dans la direction opposée.

— Dans la rotation avec flexion latérale, les deux parties entrent en rotation dans la même direction, de telle sorte que les composants du sphénoïde et de l'occipital sont ensemble en position inférieure du même côté et en position supérieure du côté opposé.

— Sur les axes verticaux, ces composants s'inclinent latéralement en s'écartant l'un de l'autre sur le côté inférieur et en se rapprochant sur le côté supérieur ; ce faisant, la symphyse sphéno-basilaire s'écarte sur le côté inférieur ou convexité et se rapproche sur le côté supérieur ou concavité.

— A nouveau, on a besoin d'une très grande accommodation. On attirera une fois de plus l'attention sur la flexibilité de l'os vivant et sur le développement des grandes ailes, indépendamment du corps du sphénoïde, pendant la première année de la vie.

— Comme toujours, la sphère d'influence du sphénoïde comprend tous les os du visage sauf la mandibule, tandis que l'occipital contrôle les pariétaux, les temporaux et indirectement la mandibule.

— On désigne alors cette position sous le nom de « **Rotation-flexion latérale** ».

— La rotation-flexion latérale sera droite :

- si la convexité est droite ;
- si l'écartement de la symphyse se situe à droite ;
- si l'abaissement a lieu du côté droit ;
- si la grande aile et l'occipital sont bas à droite.

— Et inversement

— Dans la rotation-flexion latérale droite :

- le quadrant antérieur droit sera en rotation interne
- le quadrant postérieur droit sera en rotation externe
- le quadrant antérieur gauche sera en rotation externe
- le quadrant postérieur gauche sera en rotation interne.

ROTATION-FLEXION LATERALE DROITE DE LA SYMPHYSE SPHENO-BASILAIRE
vue de profil

— la grande aile et l'occipital sont bas à droite (axe : « Nasion - Opisthion »),
— la symphyse sphéno-basilaire s'écarte à droite (axes verticaux)

ROTATION-FLEXION LATERALE GAUCHE DE LA SYMPHYSE SPHENO-BASILAIRE, vue de profil

— la grande aile et l'occipital sont bas à gauche (axe : « Nasion - Opisthion »)
— la symphyse sphéno-basilaire s'écarte à gauche (axes verticaux).

POSITION NEUTRE DE LA SYMPHYSE SPHENO-BASILAIRE, vue de profil

CHAPITRE X

RELATIONS PHYSIOLOGIQUES ENTRE LES TROIS DIAPHRAGMES ET LES MECANISMES RESPIRATOIRES PRIMAIRE ET SECONDAIRE

d'après les travaux de Viola M. FRYMANN D.O. F.A.A.O.

A propos du diaphragme thoracique, Andrew-Taylor STILL disait : « ...C'est par moi que vous vivez et que vous mourez ; je détiens le pouvoir de vie et de mort... ».

Quarante ans plus tard, W.G. SUTHERLAND compléta cette citation avec les diaphragmes pelvien et crânien, dans le cadre du mécanisme respiratoire primaire.

Viola M. FRYMANN « ...Le cœur (pompe) et les vaisseaux (moyens de transport) sont à la circulation ce que la motilité innée du système nerveux central, le mécanisme osseux et membraneux crânio-sacré et le liquide céphalo-rachidien sont au mécanisme respiratoire primaire... ».

Les considérations qui vont suivre ont été tirées des travaux de Viola M. FRYMANN (Year Book 1968) avec la participation de : TRUHLAR R.E., des écrits non publiés de W.G. SUTHERLAND, de H.I. MAGOUN, d'AVRY M.E., CHERWICK, YOUNG M.J., SEARS T.A., BROCK L.G., COOMBS J.S., ECCLES J.C.

I — CONCEPTION OSTÉOPATHIQUE DU DIAPHRAGME

Le terme « diaphragme », du grec « diaphragma », s'applique à une cloison tissulaire qui divise une cavité en compartiments. Sur sa circonférence, cette cloison a la propriété de s'attacher à une partie mobile potentielle du squelette humain et se trouve soumise au mouvement rythmique rattaché aux diverses phases de la respiration. Pour le diaphragme crânien, la cloison est membraneuse. Pour les diaphragmes thoracique et pelvien, la cloison est tendino-musculaire.

II — LE DIAPHRAGME THORACIQUE

Andrew-Taylor STILL attachait une grande importance à ce diaphragme. Cette cloison fibro-musculaire sépare la poitrine de l'abdomen : le compartiment supérieur est représenté par le thorax et le compartiment inférieur par l'abdomen.

A.T. STILL : « ... Toutes les parties du corps sont en relation directe ou indirecte avec le diaphragme thoracique... ».

Dans le compartiment supérieur et par l'intermédiaire du système aponévrotique, le diaphragme thoracique est en relation avec le cœur et les poumons.

Dans le compartiment inférieur et par l'intermédiaire du système aponévrotique, le diaphragme thoracique est en relation avec le foie, l'estomac, le pancréas, la rate, les surrénales, les reins, le colon et le plexus solaire.

Par l'intermédiaire de l'œsophage, la nourriture traverse le diaphragme thoracique.

Par l'intermédiaire de l'aorte, le sang artériel traverse le diaphragme thoracique.

Par l'intermédiaire de la veine cave inférieure, le sang veineux traverse le diaphragme thoracique.

Par l'intermédiaire du canal thoracique, la lymphe traverse le diaphragme thoracique.

Par les nombreuses ramifications nerveuses, le système nerveux autonome traverse le diaphragme thoracique.

Dans le concept ostéopathique, le mouvement respiratoire rythmique du diaphragme est fondamental pour tous ces éléments.

Très schématiquement, cette cloison tendino-musculaire s'attache sur l'appendice xiphoïde, sur les cartilages des six dernières côtes et sur les vertèbres lombaires. (L 3/L 4). Les parties tendineuses s'entrecroisent pour former le tendon central (fascia-occipito-temporal).

Dans sa partie toute supérieure, le diaphragme est en relation avec le système aponévrotique occipito-temporal. De l'occipital et du temporal partent trois fascias importants :

- Un fascia à destination vertébrale qui se rend à la face antérieure de D 3 / D 4 et de la côte attenante.
- Un fascia à destination thoracique qui est en rapport avec le larynx, le corps thyroïde, les muscles attenants, la trachée, le pharynx et le paquet vasculo-nerveux du cou. Il jette sur ces différents organes des expansions cellulaires qui les entourent à la manière de gaines. Il se rend aux échancrures coracoïdiennes, à l'acromion, à la face postérieure du manubrium sternal, aux clavicules et envoie parfois des expansions au niveau de l'appendice xiphoïde.
- Un fascia à destination viscérale ; il est encore appelé « tendon central du corps ». Il supporte l'enveloppe des poumons, du cœur, des viscères abdominaux et pelviens.

DIAPHRAGME THORACIQUE

(I.A. Kapandji)

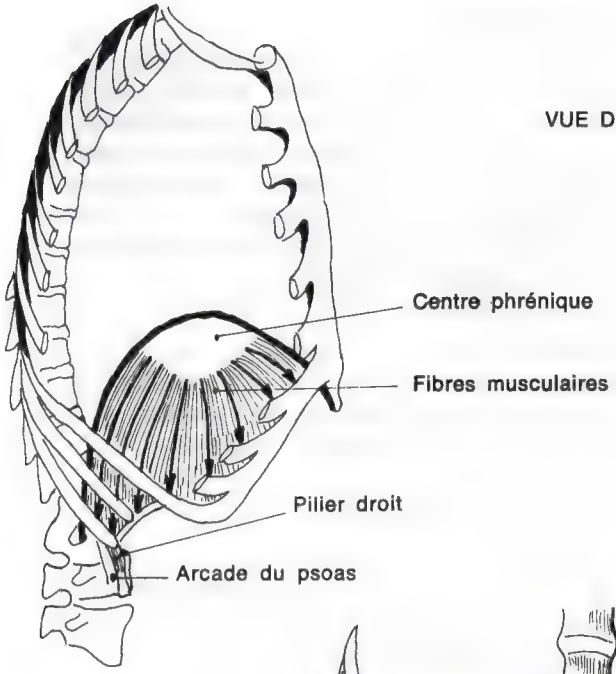

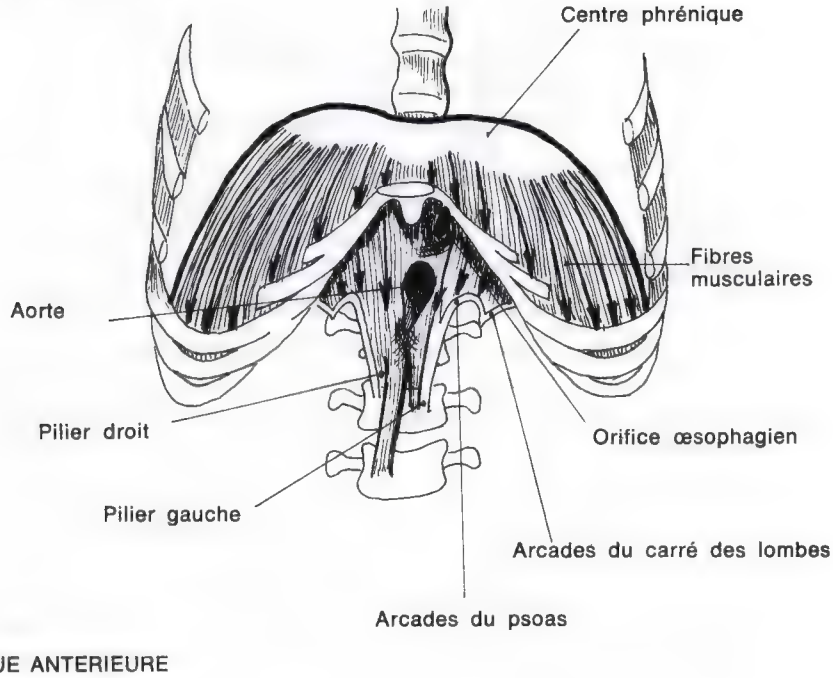

Au cours des modifications de pression de la chambre manométrique abdominale, l'utérus subit des modifications de position

Le diaphragme thoracique est soumis au mécanisme respiratoire secondaire, bien qu'il puisse être maintenu « involontairement ».

III — LE DIAPHRAGME CRANIEN

W.B. SUTHERLAND attachait une grande importance à ce diaphragme. Cette cloison membraneuse qui n'est en fait qu'un dédoublement de la dure-mère spinale, divise la boîte crânienne en deux compartiments : le compartiment supérieur contient le cerveau et le compartiment inférieur reçoit le cervelet. Ce diaphragme crânien se compose d'une membrane antéro-postérieure : la faux du cerveau et d'une membrane transversale : la tente du cervelet. D'avant en arrière, la faux du cerveau s'insère sur :

- l'apophyse crista-galli
- l'épine ethmoïdienne
- la crête frontale
- la face endocrânienne de la suture métopique
- la face endocrânienne de la suture sagittale
- le sinus droit
- la protubérance occipitale interne
- les crêtes latérales

Transversalement, la tente du cervelet s'insère sur :

- la portion pétreuse des os temporaux
- les angles postéro-inférieurs des pariétaux
- les crêtes obliques
- les apophyses clinoïdes

Dans ses deux tiers postérieurs, faux du cerveau et tente du cervelet se rencontrent sur la ligne médiane, enfermant à l'intérieur des couches le sinus droit. Dans le tiers antérieur, les extrémités libres de la tente du cervelet se réfléchissent pour délimiter une ouverture destinée au passage du tronc cérébral ainsi que des artères et des veines.

Considéré globalement, le diaphragme crânien, à sa partie inférieure, se prolonge par la dure-mère qui borde la fosse crânienne postérieure et s'insère autour du trou occipital et sur les première, deuxième et troisième vertèbres cervicales, à l'intérieur du canal rachidien. La partie inférieure de ce diaphragme crânien se poursuit par la dure-mère spinale qui s'insère sur S 1 et S 2. C'est ce prolongement inférieur du diaphragme crânien que l'on a appelé le « core link ». Ce lien structural et fonctionnel, non élastique, permet l'interdépendance entre le mécanisme crânien et le mécanisme sacré. C'est grâce au core-link que la mobilité du mécanisme crânien peut se transmettre au mécanisme sacré et inversement.

Le cerveau et le cervelet sont en relation directe avec le diaphragme crânien.

DIAPHRAGME CEPHALIQUE

(R. Platt)

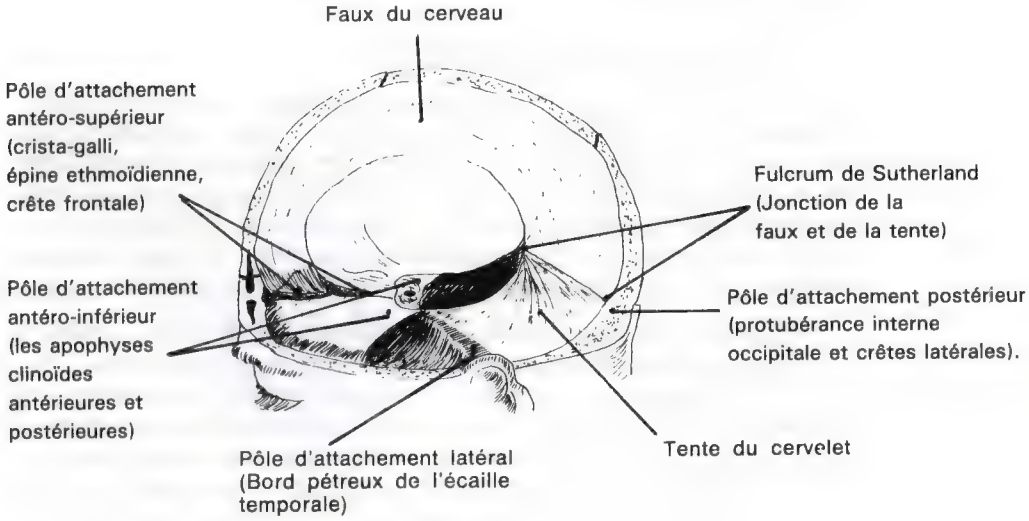

VUE LATERALE

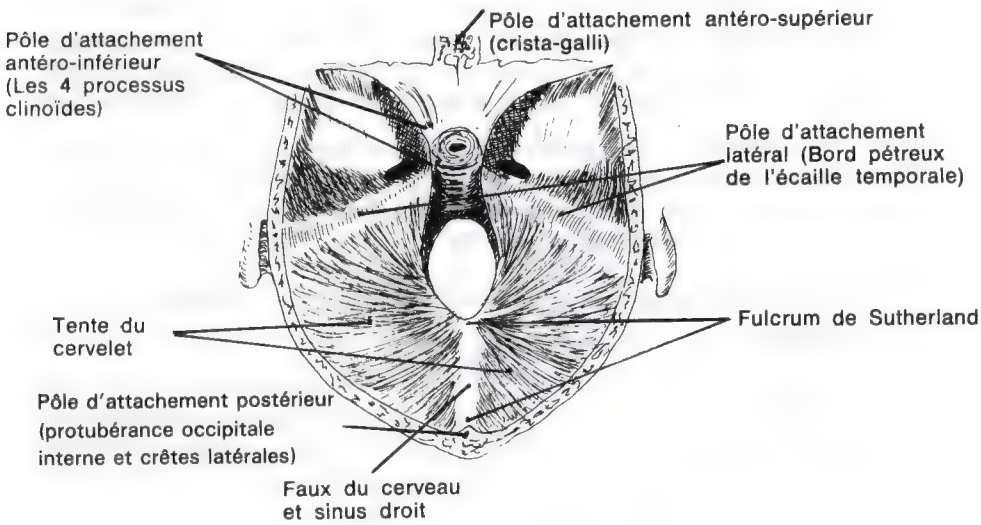

VUE SUPERIEURE

Le diaphragme crânien fonctionne exclusivement, de par sa contexture anatomique membraneuse, dans le cadre du mouvement involontaire.

IV — LE DIAPHRAGME PELVIEN

W.G. SUTHERLAND attachait une grande importance à ce diaphragme. Cette cloison tendino-musculaire divise le bassin osseux en deux compartiments : le compartiment supérieur est représenté par le pelvis et le compartiment inférieur par la fosse ischio-rectale. Ce diaphragme pelvien représente le plancher de la cavité abdominale. Il se compose des muscles ischio-coccygiens et des muscles releveurs de l'anus, accompagnés de leurs gaines aponévrotiques.

Il s'insère sur l'épine ischiatique, l'arcade tendino-musculaire de la cavité pelvienne, l'épine pubienne et se prolonge en avant au voisinage de la symphyse pubienne. Sur la ligne médiane, il s'insère sur la face antérieure de S 3, S 4, S 5 et des trois premières vertèbres coccygiennes jusqu'au périnée. Ce diaphragme pelvien est charnu latéralement, tendineux dans sa partie médiane. Les organes de reproduction sont en relations étroites avec le diaphragme pelvien.

Les voies d'excrétion ainsi que des réseaux nerveux et vasculaires importants le traversent. Ce diaphragme pelvien forme les sphincters et soutient les viscères abdominaux. Il est résistant mais cependant suffisamment élastique pour permettre le passage de l'enfant venu à terme et retrouver ensuite sa forme initiale.

Le diaphragme pelvien fonctionne dans le cadre du mouvement volontaire lors de l'effort fourni pour l'expulsion du fœtus et dans le cadre du mouvement involontaire par les attaches sacrées de la dure-mère spinale.

V — MÉCANISMES RESPIRATOIRES PRIMAIRE ET SECONDAIRE

Viola M. FRYMANN : « Le mécanisme respiratoire primaire peut se comparer à la marée de l'océan qui varie sensiblement selon les influences lunaires mais qui garde, la plupart du temps, un rythme inchangé à deux phases : flux et reflux, marée montante et marée descendante ».

« Le mécanisme respiratoire secondaire, très sensible aux variations de l'environnement externe, peut être comparé aux vagues qui dépendent des vents et d'autres conditions atmosphériques... ».

Si le système osseux et membraneux crânio-sacré représente le moteur du mécanisme respiratoire primaire, la motilité inhérente du système nerveux central et la fluctuation du liquide céphalo-rachidien fournissent la force motrice.

DIAPHRAGME PELVIEN

(Kamina)

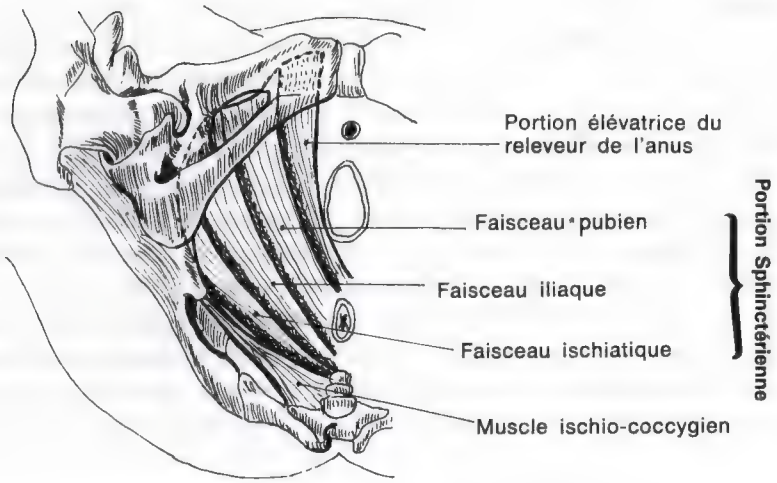

DIAPHRAGME MUSCULAIRE PELVIEN VU EN POSITION GYNECOLOGIQUE

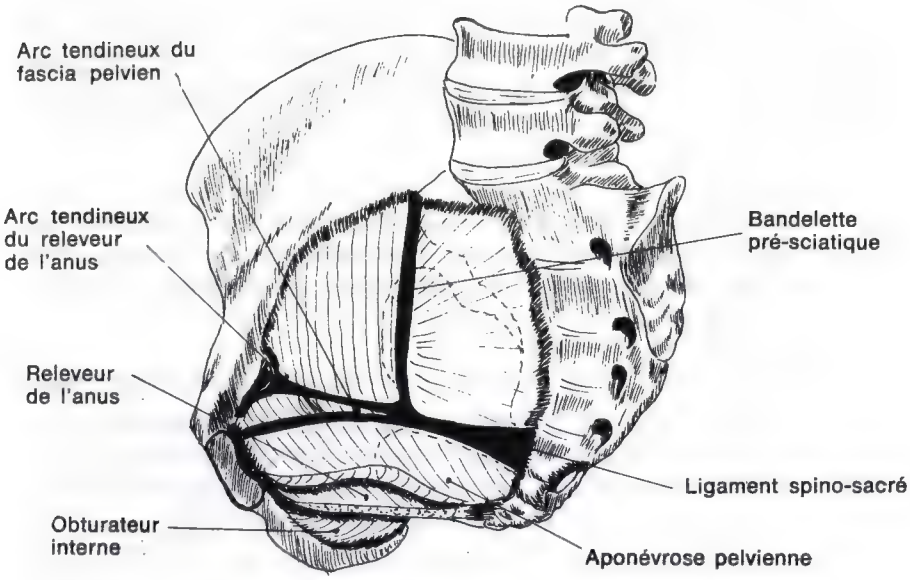

APONEVROSE PELVIENNE ET SES EPAISSISSEMENTS

Ce système est à l'origine des mouvements crânio-sacrés par l'intermédiaire de la dure-mère rachidienne et crânienne. Dans ce mécanisme primaire, aucune action musculaire intervient. Aucune action musculaire serait d'ailleurs susceptible d'effectuer un pareil mouvement entre le crâne et le sacrum. Seules, les membranes de tension réciproque, reliant le crâne au sacrum et inversement, sont déterminantes dans le mécanisme primaire. Une tension réciproque et idéale existe entre ces deux pôles et ce mécanisme primaire fonctionne quelles que soient les contraintes et les conditions de vie, dans toutes les positions et de façon toujours équilibrée. Pour cela, un tel mécanisme doit posséder un pivot mobile. Celui-ci existe et se trouve à la jonction de la faux du cerveau et de la tente du cervelet, à l'intérieur du sinus droit : c'est le fulcrum de SUTHERLAND. Un mouvement de n'importe quelle partie du système crânio-sacré met en jeu automatiquement toutes les autres parties. La question que l'on est alors tenté de se poser est de savoir d'où vient cette force capable de mettre un tel système en mouvement ? La réponse à cette question dépasse très largement notre discipline. D'où vient la force motrice de la cellule ou de l'organe ? D'où provient le péristaltisme et quelle est l'origine de la circulation vasculaire ? Autant de questions qui, pour le moment, font partie des mystères de la vie.

Des mouvements synchronisés avec ceux du mécanisme respiratoire primaire ont été mis en évidence dans toutes les parties du corps. Tout se résume dans le corps à un mouvement de flexion-extension des structures centrales, accompagné d'un mouvement de rotation externe ou interne des structures périphériques.

L'expérience clinique est manifeste : toute modification du mécanisme respiratoire primaire en son centre (fulcrum de SUTHERLAND) entraîne immédiatement des modifications des structures périphériques.

Ce mécanisme respiratoire primaire physiologique débute bien avant la naissance et l'on peut dire qu'il est impossible que l'embryon se développe sans être soumis à ce mécanisme à deux phases. Initialement, il fait partie intégrante du mécanisme maternel et participe, de ce fait, au rythme maternel. Puis, vient un moment où le fœtus assume ses propres battements cardiaques et où il possède son propre rythme respiratoire primaire, aux environs du troisième mois.

Pendant la vie, ce mécanisme peut subir des variations de fréquence, d'amplitude ou de forme, pour autant qu'elles soient légères. Lorsque celles-ci sont majeures, elles s'inscrivent toujours dans un contexte pathologique. Tout au long de la vie, ce mécanisme ne s'arrête jamais de fonctionner ; l'arrêt définitif du mécanisme respiratoire primaire se situe approximativement trente à soixante minutes après tous les signes de décès que l'on peut régulièrement constater.

Au même titre que le mécanisme respiratoire primaire représente la base d'un environnement interne stable, le mécanisme respiratoire secondaire sert d'intermédiaire entre l'environnement externe variable et l'environnement interne stable. Toutes ces conditions permettent à l'être humain de passer d'un climat équatorial aux rigueurs climatiques de l'Arctique, de rester sans bouger ou d'avoir une activité physique intense, de vivre au niveau de la mer, comme de participer à une expédition de haute montagne ou même encore de plonger au fond de l'océan. Il s'adapte aussi bien aux variations de concentration gazeuse qu'aux variations de pression atmosphérique.

Depuis les temps les plus reculés, l'homme a toujours recherché une explication au premier cri du bébé. Une expérience relativement récente conduite par M.E. AVERY, V. CHERWICK et M.J. YOUNG, a démontré que de lentes variations des gaz du sang, comparables à celles qui influencent le mécanisme respiratoire primaire pendant la vie, n'étaient pas la cause de l'activité respiratoire du fœtus. Des injections intra-veineuses de mélange comprenant du sang et du CO_2 dans l'artère carotide du fœtus n'entraînent pas la respiration pulmonaire mais au contraire un état de suffocation.

Dans les mois les plus avancés de la grossesse, le fœtus adopte une position convexe. Lorsque la colonne cervicale est en extension (Terminologie de Fryette), la tête s'incline sur la poitrine, la symphyse sphéno-basilaire se trouve en position d'extension respiratoire relative et les os périphériques sont en rotation interne relative. Cette position de la symphyse sphéno-basilaire correspond à l'expiration dans le cadre du mécanisme respiratoire primaire.

Pendant l'accouchement, la tête du fœtus adopte une position inverse autour de l'arcade pubienne maternelle. La tête s'incline vers l'arrière, la symphyse sphéno-basilaire adopte une position de flexion relative et les os périphériques se trouvent en rotation externe relative. Cette position de la symphyse sphéno-basilaire correspond à l'inspiration dans le cadre du mécanisme respiratoire primaire.

L'enfant respire, pour la première fois, presque immédiatement.

On a souvent démontré cliniquement la relation entre le mouvement des os temporaux et le mécanisme respiratoire secondaire. La stimulation de l'inhalation par la rotation externe des temporaux est devenue une expérience simple et courante. L'expérience clinique a souvent démontré, en présence d'un enfant dont la respiration secondaire est difficile et irrégulière, que l'un ou les deux temporaux étaient en lésion de rotation interne relative. Aussi, peut-on dire que le changement de posture du fœtus à la naissance incite le mécanisme respiratoire primaire à se mettre en position d'inspiration, ce qui entraîne, dans un deuxième temps, une stimulation du centre d'inhalation au niveau du plancher du quatrième ventricule. Ainsi est déclenchée l'activité cyclique et rythmique du mécanisme respiratoire secondaire.

A la mort de l'individu, il y a inversion de ce mécanisme : le mécanisme primaire crânio-sacré se trouve en position d'extension en ce qui concerne les structures médianes et les os périphériques sont en rotation interne.

L'exagération des phases de respiration thoracique se reflète dans les phases du mécanisme respiratoire primaire. Ce phénomène est régulièrement constaté par l'expérience clinique.

Si l'inspiration est maintenue, les os temporaux effectuent une rotation externe : le corps de la portion mastoïde se déplace antéro-latéralement tandis que l'extrémité de l'apophyse mastoïde se meut en arrière et en dedans. Ce mouvement temporal s 'inscrit dans la rotation externe des os périphériques qui accompagne habituellement la flexion de la symphyse sphéno-basilaire et les os de la ligne médiane. Réciproquement, une rotation externe manuelle des os temporaux produira une respiration abdominale et thoracique plus profonde, c'est-à-dire, une excursion plus importante du diaphragme thoracique. Cette technique a une valeur inestimable pour le patient dont la respiration est gênée ou interrompue.

Si l'expiration est maintenue, les os temporaux se mettent en rotation interne : le corps de la portion mastoïde se déplace en arrière et en dedans et son extrémité devient plus proéminente.

Chez le patient dyspnéïque, qui éprouve des difficultés à reprendre son souffle, on trouvera une restriction de mobilité des temporaux qui occuperont une position de rotation interne.

En règle générale, pour améliorer la fonction respiratoire, il faut redonner aux temporaux toute leur liberté de mouvement.

Des enregistrements électroniques du « cranial Rhythmic Impulse » (C.R.I.), effectués en même temps que des tracés pneumogastriques, ont montré plusieurs relations entre le mouvement crânien et la course diaphragmatique dans la respiration :

— Mouvement crânien et course diaphragmatique peuvent être simultanés.

— Mouvement crânien et course diaphragmatique peuvent être apparemment dissociés ; le C.R.I. étant légèrement plus lent.

— Entre le mouvement crânien et la course diaphragmatique, un changement lent peut être observé en dehors des phases.

— Lors d'une inspiration forcée, le rythme « C.R.I. » peut devancer l'abaissement diaphragmatique d'une demi-vague ou plus.

Des recherches publiées par « l'Experta-Médica », ont montré que pendant la respiration spontanée les potentiels membraneux des neurones respiratoires étaient sujets à des changements lents et périodiques appelés : canal potentiel de respiration centrale. Cette observation fut faite par T.A. SEARS qui travaillait, à l'époque, au centre de recherche médicale John CURTIN (Université nationale australienne de Canberra).

Dans la relation entre le mécanisme respiratoire primaire et le mécanisme respiratoire secondaire, les travaux de SEARS méritent réflexion : en utilisant des micro-électrodes introduites dans le corps cellulaire des motoneurones thoraciques, on s'aperçut que les potentiels membraneux de ces motoneurones étaient soumis à une lente variation rythmique ayant une périodicité synchrone avec la respiration. Il a été possible de différencier les motoneurones expiratoires des motoneurones inspiratoires. Avec les motoneurones expiratoires, la phase de dépolarisation (perte d'électrons, sortie de Na + de la cellule) correspondait à l'expiration. Pendant l'inspiration, apparaissait une phase de repolarisation (rentrée de Na + de façon active dans la cellule et sortie de K +) par une activité enzymatique faisant intervenir l'A.T.P. (adénosine triphosphate) de la membrane. Cette phase de repolarisation était aussi une phase d'inhibition électrique comme pour la fibre musculaire du myocarde qui ne peut être excitée électriquement pendant cette période (période de l'onde T de l'électrocardiogramme). On retrouva le même phénomène pour le motoneurone inspiratoire mais décalé dans le temps, c'est-à-dire, pendant la phase inspiratoire.

Il existe bien en fait une pulsation cellulaire propre au niveau des cellules du névraxe comme au niveau de celles du myocarde dans la respiration spontanée ; les motoneurones respiratoires sont soumis alternativement à un barrage périodique d'impulsions excitatrice et inhibitrice.

T.A. SEARS accorda une grande signification fonctionnelle à cette inhibition de phase puisqu'elle explique comment le mécanisme nerveux central de la respiration exerce un contrôle sur les influx nerveux centripètes segmentaires des muscles respiratoires.

Cette étude physiologique ouvre la porte à des questions plus avancées qui pourront, à leur tour, grâce aux sciences fondamentales, renforcer le concept ostéopathique du mécanisme respiratoire primaire si bien décrit par W.G. SUTHERLAND en 1938.

Plus la relation entre le mécanisme respiratoire primaire et le mécanisme respiratoire secondaire progresse et plus il est aisé de comprendre l'importance fonctionnelle des trois diaphragmes.

Au même titre qu'un mouvement exagéré du diaphragme, lors d'une respiration profonde, augmente le mécanisme respiratoire primaire ; de la même manière, une réduction de la course diaphragmatique pourra entraîner une diminution du mécanisme respiratoire primaire, à même de se répercuter sur le diaphragme pelvien.

La limitation fonctionnelle d'un des trois diaphragmes peut se répercuter sur les deux autres et la lésion primaire pourra se situer indifféremment dans l'un des trois diaphragmes.

Un traumatisme crânien peut engendrer une restriction de mobilité partielle ou totale du diaphragme crânien.

Une intervention chirurgicale pelvienne peut entraîner une restriction de mobilité ou une fixation du diaphragme pelvien, en position haute ou basse, unilatéralement ou bilatéralement.

Une maladie viscérale, entraînant une irritation réflexe, un état spasmodique..., peut produire une diminution fonctionnelle du diaphragme thoracique, surtout lorsque les nerfs phréniques sont impliqués.

VI — MESURE DU « CRANIAL RHYTHMIC IMPULSE »

par L. Arthur MOORE & H.E. HOOD (News letter of the Cranial Academy, September 1966)

Si nous devions n'utiliser que ce qui est expérimentalement démontrable, nous nous priverions d'une quintescence merveilleuse fournie par l'expérience clinique. Selon les règles de l'aérodynamisme, un bourdon ne peut pas voler ; cependant, il vole !

Le Docteur SUTHERLAND fut le premier à décrire le mécanisme de la respiration primaire, au grand doute des scientifiques.

Le Docteur STILL, parlant du liquide céphalo-rachidien, nous disait : « C'est l'élément connu le plus important du corps humain...»

Les os du crâne aident la circulation du liquide céphalo-rachidien (influence externe) ou bien sont mus par cette dernière (influence interne).

Des ostéopathes et quelques membres des professions voisines ont habilement employé et développé leur sens palpatoire avec une bonne compréhension du concept crânien, ce qui leur a permis de vérifier l'existence :

- du mouvement involontaire sacré entre les ailes iliaques.
- de la motilité inhérente du système nerveux central.
- de la fonction des membranes de tension réciproque.
- de la circulation du liquide céphalo-rachidien et de ses applications thérapeutiques.

Cependant, en dépit de la sincérité et de la foi de chaque rapporteur et malgré les effets bénéfiques observés sur les patients, les sceptiques exigèrent une « preuve scientifique ». De nombreux efforts furent faits dans ce sens aux Etats-Unis et notamment dans le cadre de la « Cranial Academy ». (News letter of the Cranial Academy, september 1966).

L'enregistrement du mécanisme respiratoire primaire devint possible en mesurant les variations de fréquence transmises à une aiguille traçant une courbure permanente. Les mouvements crâniens étaient reproduits par un deuxième bras se déplaçant dans un plan vertical. L'appareillage présentait l'avantage de montrer une minute de mouvement sur un enregistrement graphique. Les auteurs de ces expériences décidèrent de mesurer le mouvement à la jonction des régions fronto-pariétales droite et gauche, ainsi que sur le vertex. Ils constatèrent l'existence de mouvements « concomitants », tels que le rythme de la respiration pulmonaire et le rythme cardiaque. Lorsque le sujet retenait sa respiration, le pouls continuait à une plus faible amplitude. Comme le montrèrent ces enregistrements, lors de l'apnée d'expire, l'empressement

à inhaler était toujours représenté par un mouvement de l'occipital vers l'extérieur.

En présence d'une restriction de mobilité crânienne, dans une région bien déterminée, un mouvement exagéré devenait nécessaire dans une autre région afin de compenser cette restriction :

En résumé, la méthode de mesure du mécanisme respiratoire primaire, par l'intermédiaire d'une électrode placée à la surface du cuir chevelu, enregistrait les mouvements, qu'ils soient internes ou externes. Lorsque le mouvement était externe, un amplificateur le reproduisait sur la partie supérieure de la bande. Lorsque le mouvement était interne, un autre stylet amplificateur le reportait sur la partie inférieure de la bande. Ces travaux confirmèrent la véracité du concept ostéopathique crânien ainsi que les observations et les applications de nombreux ostéopathes dans ce domaine :

A — L'électrode est placée entre le frontal gauche et le pariétal gauche. Les deux marques du graphique représentent approximativement un cycle respiratoire primaire.

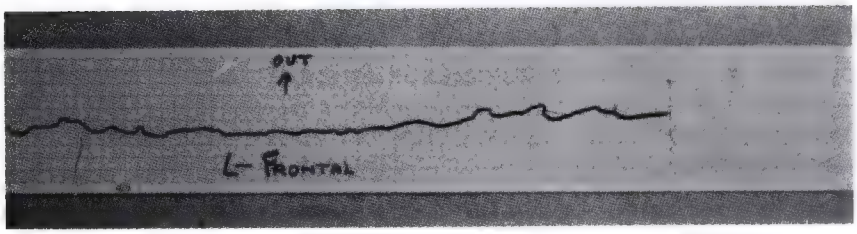

B — L'électrode est placée dans la région frontale droite, près du pariétal droit. On peut observer l'importance du mouvement crânien ; le crayon va aussi loin qu'il le peut et se trouve maintenu droit à sa plus haute limite afin qu'il ne sorte pas du papier. On peut également observer que la pression artérielle est normale. Un échantillon de mesure du cycle respiratoire primaire se trouve sur le sacrum du sujet. Le transmetteur est placé au-dessus de S 2 et le tracé nous montre un rythme presque parfait, synchrone aux mesures crâniennes.

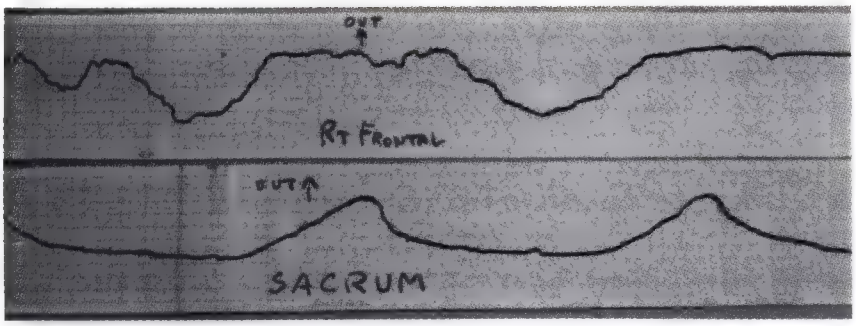

Il semble que les chercheurs n'ont pas jusqu'alors dirigé leurs efforts vers la mesure de l'enregistrement du mécanisme respiratoire primaire, d'une part, par ignorance du mouvement crânien et, d'autre part, en raison des difficultés expérimentales.

VII — LES TROIS DIAPHRAGMES

Pendant la phase d'inspiration et dans le cadre du mécanisme respiratoire primaire, la symphyse sphéno-basilaire s'élève en flexion, les parties pétreuses des temporaux se placent en rotation externe et la protubérance occipitale interne se déplace antéro-inférieurement, ce qui a pour conséquence d'abaisser le diaphragme crânien.

Le diaphragme pelvien est aussi impliqué dans ce cycle rythmique par l'intermédiaire de ses insertions sur S 3, S 4, S 5 et les trois premières vertèbres coccygiennes. Pendant la phase d'inspiration et dans le cadre du mécanisme respiratoire primaire, le sacrum effectue un mouvement de flexion : sa base se postériorise en réponse à la traction exercée par la dure-mère spinale sur S1, S 2, tandis que son sommet s'antériorise. Pendant cette phase d'inspiration et dans le cadre du mécanisme respiratoire primaire, le diaphragme pelvien s'abaisse et inversement pendant la phase d'expiration.

Le diaphragme thoracique est soumis au mécanisme respiratoire secondaire, bien qu'il puisse être maintenu « involontairement ».

Qu'il s'agisse du mécanisme respiratoire primaire ou secondaire, le mouvement des trois diaphragmes est synchrone pendant l'inspiration et l'expiration.

Le diaphragme thoracique s'abaisse pendant la phase d'inspiration et s'élève pendant la phase d'expiration.

Si le mécanisme respiratoire primaire débute dans la vie avant le mécanisme respiratoire secondaire et se termine à la mort trente à soixante minutes après ce dernier, nous pouvons dire que la respiration costale pulmonaire est réellement secondaire.

La cage thoracique et son diaphragme autorisent le mécanisme de la respiration secondaire. Son diaphragme possède une mobilité rythmique. Il s'abaisse, s'élargit et s'aplatit pendant l'inspiration. Il s'élève, se rétrécit et devient plus convexe pendant l'expiration. Ce mouvement rythmique dépend entièrement de l'intégralité des nerfs phréniques issus du plexus cervical : C 3, C 4, C 5 (ligne centrale de gravité du corps). Si l'un des nerfs phréniques est lésé, il ne s'ensuit en général aucune gène sérieuse. Si les deux nerfs phréniques sont atteints et qu'aucune solution n'est trouvée pour remplacer la fonction du diaphragme thoracique, une congestion hypostatique et une pneumonie entraînent la mort. Andrew-Taylor STILL avait tout à fait raison de dire : « C'est grâce à moi que vous vivez et par moi que vous mourez ».

Les nerfs phréniques communiquent avec le vague, les trois ganglions sympathiques cervicaux et le plexus cœliaque.

Ce diaphragme thoracique peut être soumis à un contrôle volontaire : respiration profonde, inspirations ou expirations prolongées. Mais il peut également être maintenu « involontairement ». Cependant, le contrôle involontaire prédomine le volontaire lorsque les exigences physiologiques des tissus atteignent un certain seuil. Le mécanisme respiratoire secondaire est très sensible aux variations chimiques : CO_2, PH_1 O_2, aux variations circulatoires, aux variations du pouls et aux influences en relation directe avec les centres respiratoires. Cependant, aucun de ces mécanismes régulateurs ne peuvent agir si l'intégralité des nerfs phréniques n'est pas respectée et si le diaphragme ne remplit pas sa fonction.

Le diaphragme crânien est aussi indispensable au méanisme respiratoire primaire que le diaphragme thoracique l'est au mécanisme respiratoire secondaire. Leurs mouvements physiologiques sont comparables, bien que ceux du diaphragme crânien s'effectuent sur une échelle beaucoup plus réduite que ceux du diaphragme thoracique.

Le diaphragme crânien et le diaphragme thoracique sont en étroite relation avec le diaphragme pelvien par leurs prolongements : core-link pour le diaphragme crânien et système fascio-aponévrotique pour le diaphragme thoracique.

Le diaphragme pelvien répond au rythme involontaire du mécanisme respiratoire primaire par l'attache sacrée de la dure-mère spinale. Il est aussi soumis au mécanisme respiratoire secondaire lors de l'effort fourni pour l'expulsion du fœtus.

VIII — TECHNIQUES D'HARMONISATION DES TROIS DIAPHRAGMES

L'harmonisation des trois diaphragmes, uni ou bilatéralement, et la restauration de leur interdépendance fonctionnelle accélèrent sans nul doute le retour à l'intégralité physiologique et anatomique de tout le mécanisme respiratoire primaire. Certaines corrections crâniennes ou pelviennes s'avèrent inefficaces par suite de l'absence d'harmonisation des trois diaphragmes.

La technique utilisée dépendra du patient, du cas clinique et de l'ostéopathe.

Le diaphragme crânien est influencé par l'os temporal. Le diaphragme thoracique est influencé par les six dernières côtes et les vertèbres lombaires (L 3, L 4) ; D 9 représentant le point d'intersection lemniscate.

Le diaphragme pelvien est influencé par le sacrum (S 3, S 4, S 5).

Les diaphragmes pelvien et crânien seront harmonisés tour à tour avec le diaphragme thoracique en utilisant le mécanisme respiratoire secondaire ; la respiration abdominale paraissant plus efficace que la respiration thoracique.

Personnellement, je n'harmonise les trois diaphragmes : crânien, thoracique et pelvien, qu'en inspiration et ceci pour plusieurs raisons :

— L'extension expiratoire du sacrum ne m'apparait pas souhaitable à l'égard du disque intervertébral L 5 / S 1.

— La rotation interne des temporaux risque de s'avérer plus préjudiciable à l'égard du mécanisme crânien en général que la rotation externe.

— A la naissance, le mécanisme respiratoire primaire est en flexion pour les structures médianes et en rotation externe pour les structures périphériques.

— A la mort de l'individu, le mécanisme respiratoire primaire s'arrête en extension pour les structures médianes et en rotation interne pour les structures périphériques.

- **Diaphragmes crânien et thoracique**

Le sujet est couché en décubitus. L'ostéopathe est assis à la tête du patient et emmène les os temporaux en rotation externe pour inciter le diaphragme crânien à s'abaisser. Cette manœuvre peut être unilatérale ou bilatérale. Dans le même temps, le praticien demande au sujet de faire une inspiration volontaire afin d'abaisser le diaphragme thoracique. L'ostéopathe demande au patient de ne plus respirer quelques instants et de rester en apnée d'inspire pour rechercher le point d'équilibre entre les deux diaphragmes.

La manœuvre étant réalisée, la restriction de mobilité diminue, l'amplitude augmente et l'intégralité physiologique est retrouvée.

Harmonisation du diaphragme crânien et du diaphragme thoracique
Rotation externe des temporaux et inspiration thoracique.

Harmonisation du diaphragme crânien et du diaphragme thoracique
Rotation externe des temporaux et inspiration abdominale.

- **Diaphragmes pelvien et thoracique**

Le sujet est couché en décubitus. L'ostéopathe se tient au niveau du bassin du patient, sur le côté gauche de la table par exemple. Il demande au sujet de fléchir sa jambe droite et place la paume de sa main gauche au niveau S 3 / S 4 / S 5. Le patient étend ensuite sa jambe. Le sujet laisse reposer totalement le poids de son corps, par l'intermédiaire du sacrum, sur la paume de l'ostéopathe.

Le praticien imprime au sacrum un mouvement de flexion inspiratoire pour inciter le diaphragme pelvien à s'abaisser. Dans le même temps, l'ostéopathe demande au patient de faire une inspiration volontaire afin d'abaisser le diaphragme thoracique.

Le praticien demande au sujet de ne plus respirer quelques instants et de rester en apnée d'inspire afin de rechercher le point d'équilibre entre les deux diaphragmes.

La manœuvre étant réalisée, la restriction de mobilité diminue, l'amplitude augmente et l'intégralité physiologique est retrouvée.

Harmonisation du diaphragme pelvien et du diaphragme thoracique
Flexion inspiratoire du sacrum et inspiration thoracique.

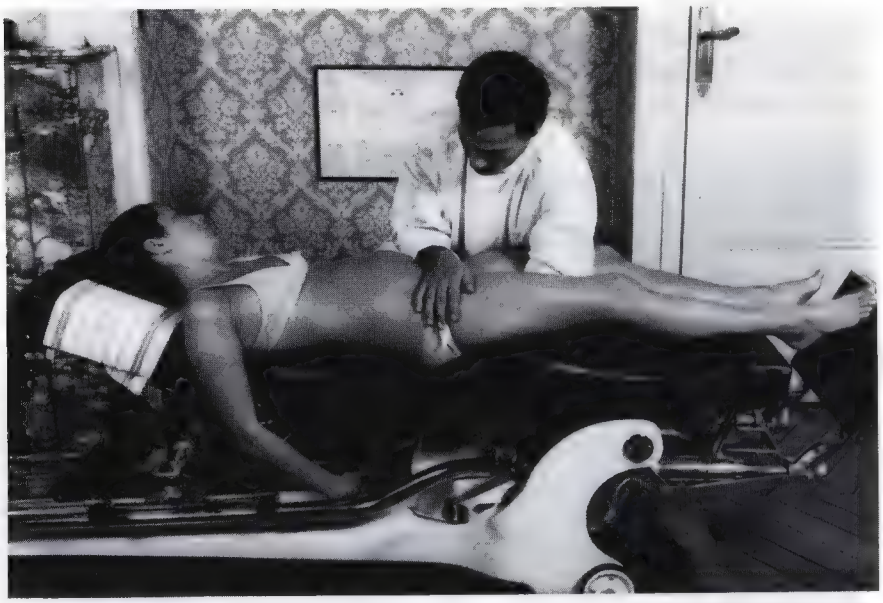

Harmonisation du diaphragme pelvien et du diaphragme thoracique
Flexion inspiratoire du sacrum et inspiration abdominale

- **Diaphragmes crânien, pelvien et thoracique**

Si deux praticiens peuvent travailler simultanément sur le même patient, l'un imprime aux temporaux un mouvement de rotation externe pendant que l'autre emmène le sacrum en flexion inspiratoire avec une inspiration thoracique ou abdominale volontaire du sujet.

L'ostéopathe demande au patient de ne plus respirer quelques instants et de rester en apnée d'inspire afin de rechercher le point d'équilibre entre les trois diaphragmes.

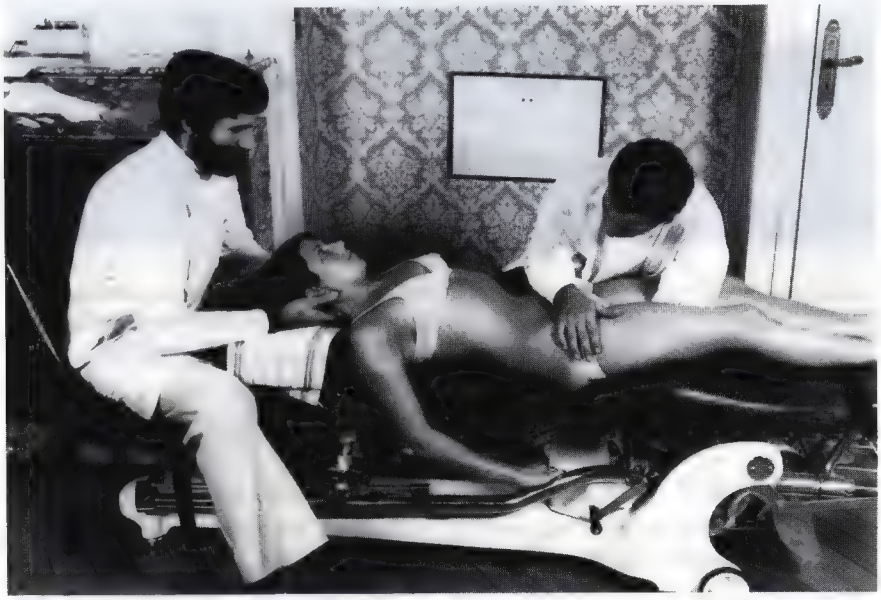

Recherche du point d'équilibre entre les trois diaphragmes crânien, pelvien et thoracique Flexion inspiratoire du sacrum, rotation externe des temporaux et inspiration thoracique

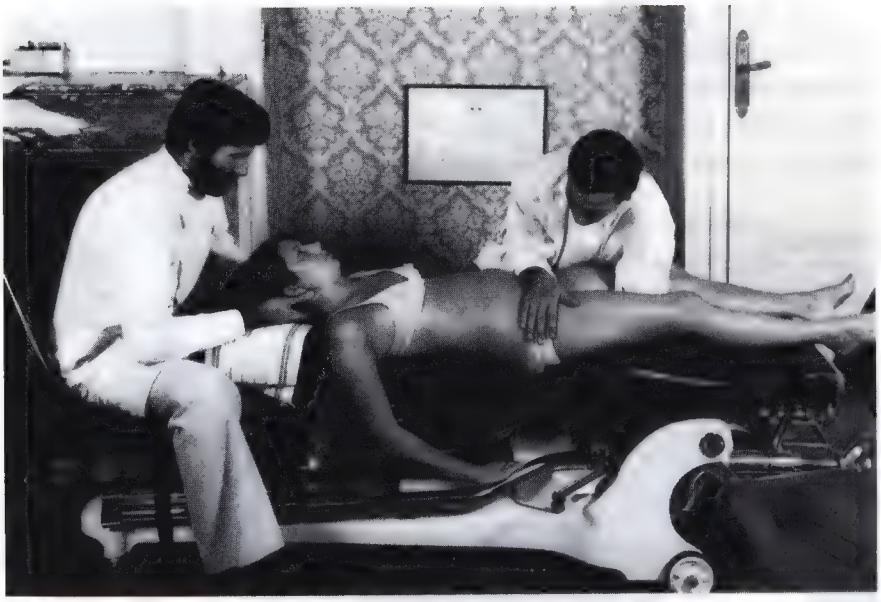

Recherche du point d'équilibre entre les trois diaphragmes crânien, pelvien et thoracique. Flexion inspiratoire du sacrum, rotation externe des temporaux et inspiration abdominale

IX — CAS CLINIQUES (Viola M. FRYMANN)

Premier cas

Le premier cas fut celui d'un garçon de quatorze ans ayant quelques difficultés d'élocution et présentant une tendance au bégaiement. Il bredouillait et cherchait sa respiration pour s'exprimer ; la communication avec autrui devenait difficile et on put noter quelques troubles du comportement dans son cadre familial, ainsi que certaines difficultés scolaires.

Son histoire commença par un accouchement dont la durée du travail fut d'environ une heure et demie. A l'âge d'un mois, des vomissements apparurent et à l'âge de cinq mois, une grave broncho-pneumonie. Chaque hiver, il était victime d'infections respiratoires durant plusieurs mois. Dans les mois qui suivirent, les perturbations du langage augmentèrent à tel point qu'un soir, rentrant chez lui, il lui fut impossible d'émettre un mot.

Dans l'enfance, on put noter un traumatisme crânien latéral et une chute sur l'occipital.

A l'examen clinique, on nota :

— Une scoliose thoracique convexe à gauche

— Un mouvement respiratoire du sacrum limité à gauche ;

— Une course diaphragmatique réduite.

A l'examen crânien, on s'aperçut **que la lésion primaire de sa scoliose était crânienne** et on nota :

— Une compression bilatérale des condyles occipitaux ;

— Une tension latérale gauche de la symphyse sphéno-basilaire ;

— Une rotation-flexion latérale sphéno-basilaire droite ;

— Une restriction de mobilité du temporal gauche ;

— Une bonne mobilité du temporal droit.

Cet examen nous permit de nous apercevoir de **l'existence d'un processus respiratoire inversé : l'inspiration forcée s'accompagnant d'une rotation interne du temporal** avec un palais dur, haut, étroit et des os faciaux en rotation interne du côté gauche.

Le traitement ostéopathique institué eut pour finalité de supprimer les restrictions de mobilité afin de normaliser l'ensemble du mécanisme.

Trois mois plus tard, son langage s'améliora. Cependant, en dépit d'efforts importants, les temporaux demeuraient toujours très limités et la course diaphragmatique réduite. La toux persistait en hiver. Viola M. FRYMANN pensa alors à utiliser la technique destinée à harmoniser les trois diaphragmes. Instantanément, la mobilité des temporaux, non seulement s'améliora, mais se stabilisa. La course diaphragmatique devint meilleure et, deux mois plus tard, ce jeune homme lui confia l'évolution très nette du langage et de la lecture. L'hiver suivant, il n'eut aucun problème respiratoire. On l'incita, par la suite, à se soumettre à une rééducation du langage afin de corriger les anciennes habitudes pour en acquérir de nouvelles.

Selon le Docteur Viola M. FRYMANN D.O.F.A.A.O., langage, lecture, mémoire et problèmes caractériels semblent en étroite relation avec l'existence d'une scoliose crânienne, un mouvement respiratoire réduit du sacrum, un asynchronisme entre la mobilité du diaphragme thoracique et des diaphragmes crânien et pelvien, entraînant par voie de conséquence une perturbation du mécanisme respiratoire primaire.

De nombreux exemples ont montré une amélioration rapide et spectaculaire, une fois l'unité fonctionnelle des trois diaphragmes restaurée.

Deuxième cas

Le deuxième cas fut celui d'une femme de cinquante-quatre ans se plaignant de céphalées. Celles-ci se produisaient tous les trois ou quatre jours, débutant par la région occipitale gauche pour s'étendre jusqu'aux tempes et derrière les yeux.

Son histoire commença par un traumatisme sur le vertex à l'âge de quatorze ans. Sa voiture heurta plus tard une bosse sur la route et, à l'intérieur de son véhicule, elle fut projetée contre le toit.

Les antécédents nous permirent de noter une hystérectomie et une hernie hiatale opérée. Mises à part ses céphalées, son état général était bon.

A l'examen clinique, on put mettre en évidence :

— Une tension ligamentaire cervicale importante ;

— Une colonne vertébrale droite, dépourvue de courbures physiologiques, lordotique et cyphotique ;

— Une flexion respiratoire limitée du sacrum ;

— Une course diaphragmatique gauche réduite ;

— Une tension verticale de la symphyse sphéno-basilaire.

Le traitement ostéopathique commencé, les céphalées s'améliorèrent et devinrent différentes dans leurs manifestations : elles ne se produisaient plus que les mercredis et dimanches soirs ; jours où cette patiente chantait à la chorale. Elle avait, auparavant, abandonné le chant en soliste par suite de difficultés respiratoires. On reporta alors l'attention sur le diaphragme à gauche, la tente du cervelet à gauche et le diaphragme pelvien. Ses céphalées disparurent totalement par suite de la rééquilibration de sa physiologie diaphragmatique, tout en poursuivant la pratique du chant les mercredis et dimanches soirs.

De nombreuses lésions ostéopathiques pelviennes ne peuvent être résolues qu'après suppression des lésions ostéopathiques crâniennes et restauration physiologique des trois diaphragmes.

Troisième cas

le troisième cas fut celui d'un homme de quarante-huit ans, postier, qui se plaignait de douleurs dorsales depuis six ans. Construisant sa maison, ses douleurs arrivaient plus volontiers après les efforts physiques. Sa santé avait toujours été excellente et les céphalées rares.

On put noter, dans les antécédents, une congestion du sinus ethmoïdal, une chute sur le siège sans perte de connaissance à l'âge de trente-cinq ans et un traumatisme sur la partie frontale du zygomatique droit dans l'enfance.

A l'examen clinique, on nota :

— Un déséquilibre pelvien et surtout sacré, avec une bonne mobilité ;

— Une inflexion vertébrale gauche ;

— Un occipital inférieur à gauche.

A l'examen crânien, on put mettre en évidence un schéma de scoliose :

— Une torsion gauche de la symphyse sphéno-basilaire ;

— Une tension latérale droite ;

— Un temporal gauche en rotation interne ;

— Un temporal droit en rotation externe.

En palpant la cage thoracique, on put constater la continuité du schéma de torsion :

— L'hémi-thorax gauche étant le plus élevé.

Le traitement ostéopathique débuta dans cet esprit, mais très vite on s'aperçut que la restriction de mobilité du temporal gauche persistait, en dépit d'une amélioration de l'ensemble du mécanisme crânio-sacré. L'attention se porta alors sur les trois diaphragmes et il s'ensuivit un retour à la normale de toute la structure, faisant disparaître la symptômatologie ressentie.

Comme le précise Viola M. FRYMANN, l'étude de ces résultats montre qu'il est indispensable d'accorder une grande attention à l'harmonisation des trois diaphragmes qui, par leur interdépendance fonctionnelle, accélère le retour à l'intégralité physiologique de tout le mécanisme.

CHAPITRE XI

POSITIONS RELATIVES SACREES SUR L'AXE DE ROTATION DES AILES ILIAQUES PAR RAPPORT AU SACRUM OU « AXE TRANSVERSE INFERIEUR »

L'axe transverse inférieur, horizontal, passant au niveau du pôle inférieur des auricules sacrés représente l'axe autour duquel tournent les ailes iliaques :

— Rotation iliaque postérieure : sacrum « relativement » antéro-inférieur du même côté

— Rotation iliaque antérieure : sacrum « relativement » postéro-supérieur du même côté.

Il ne s'agit pas de « lésions sacrées » mais de « lésions iliaques », car cet axe transverse inférieur est celui des mouvements iliaques par rapport au sacrum.

Ce chapitre ayant été bien étudié dans l'ouvrage sur les « lésions ostéopathiques iliaques », nous nous bornerons à rappeler quelques considérations d'importance :

A. — Dénomination des lésions iliaques :

1) On décrit classiquement six lésions iliaques (A.T.I.) * :

a) Une lésion iliaque antérieure bilatérale qui, plus logiquement, est un sacrum postérieur bilatéral.

b) Une lésion iliaque postérieure bilatérale qui, plus logiquement, est un sacrum antérieur bilatéral.

c) Une lésion iliaque antérieure unilatérale primaire, traumatique.

d) Une lésion iliaque postérieure unilatérale, primaire ou secondaire.

e) Une lésion de torsion iliaque :
   — antérieure droite primaire traumatique
   — postérieure gauche, secondaire à une suite mécanique montante

f) Une lésion de torsion iliaque :
   — antérieure gauche primaire traumatique
   — postérieure droite, secondaire à une suite mécanique montante

* A.T.I. - voir glossaire

2) D'une manière atypique :

a) Une subluxation iliaque en latéralité, en dehors, encore appelée « outflare ».

b) Une subluxation iliaque en latéralité, en dedans, encore appelée « inflare ».

Ces deux subluxations ne peuvent exister que lorsque la conformation articulaire du sacrum est anormale.

Ces deux subluxations peuvent se surajouter aux lésions iliaques classiquement décrites.

3) De production exclusivement traumatique :

Une subluxation iliaque en haut ou « up-slip »,

4) Nous ne considérerons pas comme lésion iliaque :

a) L'hypermobilité iliaque unilatérale,

b) La pseudo-rotation du bassin qui est une lésion de groupe lombaire du type F.S.R.

B. — Positions relatives sacrées :

Dans le cadre des lésions iliaques s'organisant sur l'axe de rotation des ailes iliaques, le sacrum ne se trouve pas en LESION, mais en POSITION RELATIVE imposée par la conformation des auricules sacrés :

— Position relative sacrée antéro-inférieure pour une lésion iliaque postérieure ;

et

— Position relative sacrée postéro-supérieure pour une lésion iliaque antérieure.

CHAPITRE XII

LESIONS SACREES
SUR L'AXE DE ROTATION DU SACRUM
PAR RAPPORT AUX AILES ILIAQUES
OU
« AXE TRANSVERSE MOYEN »

L'axe transverse moyen, transversal, horizontal, passant par le point pivot des deux branches du « L » auriculaire sacré, au niveau du corps de S 2, représente l'axe autour duquel tourne le sacrum par rapport aux ailes iliaques :

— sacrum antérieur bilatéral

— sacrum postérieur bilatéral.

A. — Sacrum antérieur bilatéral

La base sacrée se situe en avant et en bas.

1) Patient en décubitus :

— Les épines iliaques antéro-supérieures ne montrent pas de changement ;

— Les tubercules pubiens ne sont pas modifiés

2) Patient en procubitus :

— Les épines iliaques postéro-supérieures se trouvent sur la même horizontale, mais sont plus rapprochées et apparaissent plus saillantes.

— Les sillons sacro-iliaques sont plus profonds ;

— Les ligaments sacro-iliaques sont en tension bilatéralement ;

— Le ligament inter-épineux L5 / S1 est tendu ;

— Les angles sacrés inféro-externes sont bilatéralement postérieurs ;

— L'insertion sacrée des petits ligaments sacro-sciatiques au niveau de S5 est bilatéralement tendue.

— Le ligament sacro-épineux est tendu.

— Il n'y a pas d'inégalité de longueur des membres inférieurs produite par cette lésion bilatérale.

B. — Sacrum postérieur bilatéral

Cette lésion est plus rare que celle du sacrum antérieur. Elle se rencontre plus particulièrement chez les sujets qui restent accroupis ou penchés vers l'avant comme les carreleurs, chez les sujets présentant une raideur lombaire ou une inversion de la courbure lombaire antéro-postérieure et notamment chez l'enfant dans la période pré-ambulatoire.

La base sacrée se situe en arrière et en haut.

1) Patient en décubitus

— Les épines iliaques antéro-supérieures sont inchangées ;

— Les tubercules pubiens sont inchangés.

2) Patient en procubitus

— Les épines iliaques postéro-supérieures sont au même niveau, mais apparaissent plus effacées et écartées l'une de l'autre ;

— Les sillons sacro-iliaques sont très peu marqués ;

— Les angles sacrés inféro-externes apparaissent tous les deux antérieurs et effacés.

— Il n'y a pas d'inégalité de longueur des membres inférieurs produite par cette lésion bilatérale.

— Les sujets victimes de cette catégorie de lésion ne peuvent, en général, pas se tenir droits. Ils sont légèrement inclinés en avant, avec une cyphose lombaire.

C. — Traitement

1) Sacrum antérieur bilatéral :

— La méthode utilisée est directe ;

— L'Ostéopathe utilise une force dirigeante avec la coopération respiratoire et musculaire du patient.

Patient en procubitus :

a) L'Ostéopathe chevauche le patient d'arrière en avant et à l'aide de ses éminences thénars prend un contact sur les angles sacrés inféro-externes.

Positionnement sur le squelette

Localisation de l'angle sacré latéral inféro-externe

b) L'Ostéopathe demande au sujet d'effectuer une rotation interne de ses deux pieds ou de croiser une jambe sur l'autre afin d'augmenter l'ouverture postérieure des articulations sacro-iliaques.

c) Le praticien demande au sujet d'inspirer profondément et de conserver l'apnée d'inspire. Il lui demande alors d'augmenter encore son inspiration, sans pour autant expirer. Le praticien exerce une pression, dirigée obliquement d'arrière en avant et de haut en bas, sur les angles sacrés inféro-externes, dans l'axe du long bras des surfaces auriculaires. Il demande ensuite au patient d'expirer et maintient sa pression sur les angles sacrés inféro-externes jusqu'en fin d'expiration. L'opérateur réitère sa manœuvre et contrôle ensuite la position sacrée.

Cette technique peut également s'effectuer avec les éminences hypothénars, les mains croisées ou avec les éminences thénar et hypothénar de la même main.

Les pieds du patient demeurent en « rotation interne » pendant la normalisation ou sont croisés l'un sur l'autre.

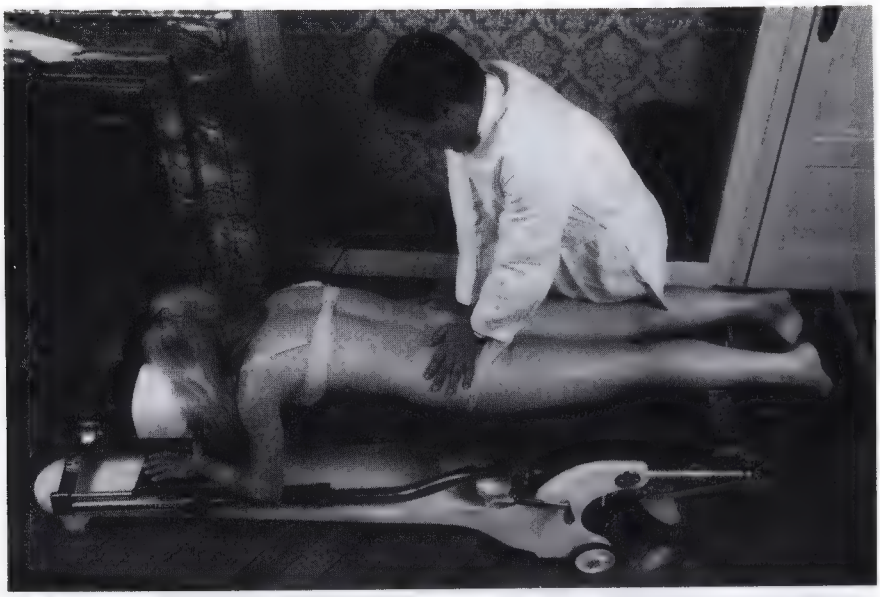

Modalité latérale d'exécution de la correction

2) Sacrum postérieur bilatéral :

— La méthode utilisée est directe ;

— L'Ostéopathe utilise une force dirigeante avec la coopération respiratoire et musculaire du patient ;

— Cette lésion est plus rare que celle du sacrum antérieur bilatéral.

Patient en procubitus :

a) L'Ostéopathe chevauche le patient d'avant en arrière et, à l'aide de ses éminences thénars, prend un contact sur les zones supéro-externes du sacrum.

b) Le praticien demande au sujet de faire une rotation interne de ses deux pieds ou de croiser ses jambes l'une sur l'autre ce qui permet d'augmenter l'ouverture des articulations sacro-iliaques.

c) L'opérateur demande au sujet d'expirer profondément et de conserver l'apnée d'expire. Il lui demande ensuite de majorer encore son expiration sans pour autant inspirer.

Pendant ce temps, le praticien exerce une pression simultanée sur les régions supéro-externes du sacrum, dirigée obliquement d'avant en arrière et de haut en bas dans l'axe du court bras du « L » auriculaire. Il demande ensuite au patient d'inspirer et maintient sa pression sur les zones sacrées supéro-externes jusqu'en fin d'inspiration. L'Ostéopathe réitère sa manœuvre et contrôle la position sacrée.

Cette technique peut également s'effectuer avec les éminences hypothénars, les mains croisées ou avec les éminences thénar et hypothénar de la même main.

D — Remarques

Le sacrum antérieur bilatéral fait l'objet, dans la terminologie anglo-saxonne, de la dénomination « sacrum en flexion ».

Le sacrum postérieur bilatéral, bien que plus rare, fait aussi l'objet, dans la terminologie anglo-saxonne, de la dénomination « sacrum en extension ».

Dans la détermination de ces lésions et afin d'éviter toute confusion, nous opterons pour la dénomination :

— Sacrum antérieur bilatéral,

— Sacrum postérieur bilatéral.

Ces précisions sont nécessaires car l'Ostéopathe utilise la physiologie respiratoire sacro-sphénoïde dans la correction du sacrum antérieur ou postérieur bilatéral, grâce à la coopération respiratoire du patient.

A la flexion de la symphyse sphéno-basilaire correspond la flexion inspiratoire du sacrum : sa base se postériorise et son sommet s'antériorise.

A l'extension expiratoire du sacrum correspond l'extension de la symphyse sphéno-basilaire et le sacrum effectue un mouvement tel que sa base s'antériorise pendant que son sommet se postériorise.

En résumé :

a) Dans la flexion inspiratoire du sacrum, la base sacrée se postériorise et le sommet s'antériorise ;

b) Dans le sacrum antérieur bilatéral, la base sacrée s'antériorise et le sommet se postériorise ;

c) Dans l'extension expiratoire du sacrum, la base sacrée s'antériorise et le sommet se postériorise ;

d) Dans le sacrum postérieur bilatéral, la base sacrée se postériorise et le sommet s'antériorise.

La terminologie anglo-saxonne ne tient pas compte des différences existant entre le mouvement volontaire, le mouvement involontaire et leurs axes :

— Flexion-extension respiratoire : axe transverse supérieur de SUTHERLAND

— Sacrum antérieur ou postérieur bilatéral : axe transverse moyen.

E — Sacrum antérieur unilatéral gauche

Cette lésion est caractérisée par un mouvement sacré ANORMAL car l'axe transverse moyen n'autorise pas logiquement un tel mouvement. L'existence de cette lésion fait intervenir l'asymétrie des masses musculaires chez le droitier ou le gaucher, ainsi que certaines conformations anatomiques particulières des facettes articulaires lombo-sacrées.

1) Patient en décubitus :

— Les tubercules pubiens sont inchangés

— La jambe gauche est faussement longue.

DANS UNE LESION POSTERIEURE GAUCHE DE L'ILIAQUE LA JAMBE SERAIT COURTE : C'EST UN ELEMENT DE DIAGNOSTIC DIFFERENTIEL.

2) Patient en procubitus :

— L'épine iliaque postéro-supérieure gauche apparaît postérieure par rapport à la base du sacrum et plus saillante que son homologue opposée ;

— Le sillon sacro-iliaque est plus profond à gauche ;

— L'angle sacré inféro-externe se trouve postéro-inférieur du côté gauche mais plus **inférieur** que postérieur à la palpation, par suite d'un glissement sur le long bras du « L » auriculaire.

CECI EST UN SECOND ELEMENT DE DIAGNOSTIC DIFFERENTIEL CAR, DANS LA LESION ILIAQUE, IL N'Y A PAS DE CHANGEMENT DE POSITION DE CET ANGLE SACRE INFERO-EXTERNE.

— La jambe gauche est faussement longue ;

F. — Sacrum postérieur unilatéral droit

Cette lésion est rare et s'organise **toujours** sur l'axe transverse moyen. Comme pour la précédente lésion, celle-ci est caractérisée par un mouvement sacré **ANORMAL** car l'axe transverse moyen n'autorise pas logiquement un tel mouvement. L'existence de cette lésion fait intervenir l'asymétrie des masses musculaires chez le droitier ou le gaucher, ainsi que certaines conformations anatomiques particulières des facettes articulaires lombo-sacrées et de la courbure lombaire.

1) Patient en décubitus :

— Les tubercules pubiens sont inchangés.

— La jambe droite est faussement courte.

2) Patient en procubitus :

— L'épine iliaque postéro-supérieure droite apparaît antérieure par rapport à la base sacrée et effacée par rapport à son homologue opposée.

— Le sillon sacro-iliaque droit est moins profond ;

— La jambe droite est faussement courte ;

— L'angle sacré inféro-externe droit est antéro-supérieur mais plus **supérieur** qu'antérieur à la palpation, par suite d'un glissement sur le long bras du « L » auriculaire.

G — Diagnostic différentiel entre une lésion sacrée unilatérale antérieure gauche et postérieure droite

— Les observations cliniques ne suffisent pas à permettre le diagnostic différentiel et le praticien devra faire un examen complet de la mobilité sacrée.

— **Test de mobilité sacré en procubitus :**

a) Dans le cas d'une lésion sacrée antérieure unilatérale gauche :

Appui base en expiration :

- La base sacrée descend mieux à gauche qu'à droite en expiration

Appui apex en inspiration :

- La base sacrée remonte mieux à droite qu'à gauche en inspiration.

b) Dans le cas d'une lésion sacrée postérieure unilatérale droite :

Appui base en expiration :

- La base sacrée descend moins bien à droite qu'à gauche en expiration

Appui apex en inspiration :

- La base sacrée remonte mieux à droite qu'à gauche en inspiration

Ce test ne permettant pas de faire le diagnostic différentiel entre ces deux lésions, l'ostéopathe devra compléter son étude de mobilité par le test de flexion en position assise afin de déterminer le côté en lésion.

H — Traitement

1) Sacrum antérieur unilatéral gauche :

— La méthode est directe,

— L'Ostéopathe utilise une force dirigeante avec la coopération respiratoire et musculaire du patient.

Patient en procubitus :

a) L'Ostéopathe se tient debout sur le côté gauche de la table. Avec l'éminence hypothénar de sa main droite, il prend un contact sur l'angle inféro-externe gauche du sacrum.

b) Le praticien demande au patient de tourner le pied gauche en dedans ou de croiser sa jambe gauche sur la droite ce qui permet d'entrouvrir postérieurement l'articulation sacro-iliaque.

Localisation de l'angle sacré latéral inféro-externe gauche sur le squelette

« Contact éminence hypothénar » sur l'angle sacré latéral gauche

Rotation interne du pied gauche ou croisement de la jambe gauche sur la droite

c) L'opérateur demande au sujet d'inspirer profondément et de conserver l'apnée d'inspire. Il lui demande ensuite d'inspirer encore plus profondément sans pour autant expirer. Pendant ce temps, le praticien exerce une pression d'arrière en avant et de haut en bas sur l'angle sacré inféro-externe gauche, dans l'axe du long bras de la surface auriculaire. Il demande alors au sujet d'expirer et maintient sa pression sur l'angle sacré jusqu'en fin d'expiration. L'Ostéopathe réitère sa manœuvre et contrôle la position sacrée.

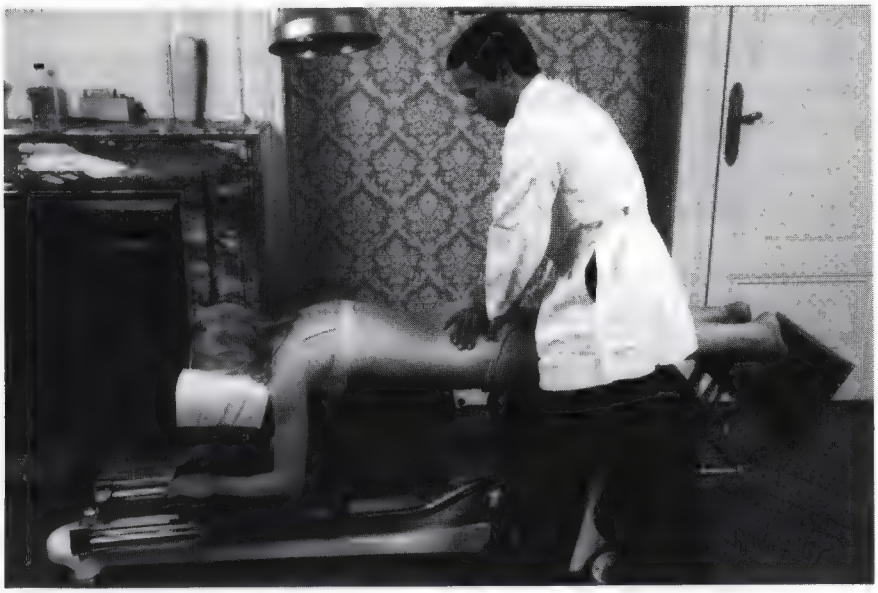

« Contact éminence hypothénar » sur l'angle sacré latéral gauche du patient, le pied gauche du sujet est en rotation interne ou sa jambe gauche est croisée sur la droite.

2) Sacrum postérieur unilatéral droit :

— Cette lésion est rare chez l'adulte

— La méthode est directe.

— L'Ostéopathe utilise, là encore, une force dirigeante avec la coopération respiratoire et musculaire du patient.

Patient en procubitus :

a) Le praticien se tient debout sur le côté droit de la table. A l'aide de l'éminence hypothénar de sa main droite, il prend un contact sur la partie supéro-externe droite du sacrum.

b) L'Ostéopathe demande au patient de faire une rotation interne de son pied droit ou de croiser sa jambe droite sur la gauche afin d'entrouvrir postérieurement l'articulation sacro-iliaque.

c) L'opérateur demande au sujet d'expirer profondément et de conserver l'apnée d'expire. Il lui demande ensuite d'expirer encore plus profondément, sans pour autant inspirer.

Pendant ce temps, le praticien exerce une pression hypothénarienne, d'avant en arrière et de haut en bas, sur la zone supéro-externe droite du sacrum, dans l'axe du court bras du « L » auriculaire.

Il demande alors au patient d'inspirer et maintient sa pression hypothénarienne jusqu'en fin d'inspiration.

L'Ostéopathe réitère sa manœuvre et contrôle la position sacrée.

I — « The depressed sacrum » ou Sacrum inférieur ou encore « sacrum abaissé traumatique »

Parmi les lésions sacrées atypiques, cette lésion n'est pas aussi rare qu'on aurait tendance à le penser. C'est au Docteur W.G. SUTHERLAND que revient le mérite d'avoir mis en évidence cette lésion.

1) Conditions de survenue

Bénéficiant la plupart du temps des facteurs signalés au début de ce chapitre, le « sacrum abaissé » doit son existence le plus souvent à un traumatisme : chute sur le siège ou les pieds. Comme le signalait le Docteur W.G. SUTHERLAND, cette lésion peut également se produire au cours de l'accouchement lorsque les diamètres pelviens sont augmentés et les ligaments de la ceinture pelvienne relâchés ; le déplacement antéro-inférieur de la base sacrée survient par suite des efforts en « expiration d'expulsion » que fait l'accouchée, en même temps qu'elle force vers le bas, contre résistance, avec ses genoux ou ses pieds.

Parfois, ce « sacrum abaissé » peut survenir à l'occasion d'un effort brutal et soudain, le buste incliné en avant comme par exemple : « rattraper un objet lourd qu'on a laissé échapper ». Cette lésion se produit d'autant plus volontiers en expiration. Il faut, d'autre part, signaler qu'on a pu observer cette lésion à la suite d'efforts minimes en expiration (toux, éternuements...). Dans ce cas, les facteurs signalés antérieurement jouent un rôle déterminant et la lordose lombaire est en général très prononcée.

2) Mécanisme

Le sacrum est déplacé antéro-inférieurement entre les iliums par rapport à sa position physiologique.

Lorsque la force qui s'exerce vers le bas sur la base sacrée oblige le sacrum à tourner antérieurement, dépassant les limites physiologiques, les ligaments sacro-sciatiques sont tendus. Le mouvement, commencé sur l'axe transverse moyen, est alors reporté sur un axe horizontal atypique, ne faisant pas partie de la physiologie sacrée, au niveau de l'insertion sacrée des petits ligaments sacro-sciatiques (S5).

C'est autour de ce nouvel axe que le sacrum se déplace antéro-inférieurement par rapport aux ailes iliaques.

Le sacrum est par conséquent abaissé dans sa totalité, à l'exception du sommet sacré. Cette lésion aura pour conséquence un désenclavement, une dislocation du pivot de l'axe transverse moyen, physiologiquement situé à la rencontre des deux bras du « L » auriculaire.

3) Conséquences lésionnelles

Comme l'a précisé le Docteur W.G. SUTHERLAND et comme le montre l'observation pratique, les conséquences d'une pareille lésion sont souvent très sérieuses. L'ectopie sacrée n'est pas toujours aussi douloureuse qu'on serait en droit de l'attendre, mais entraîne des perturbations à la fois circulatoire, lymphatique, viscérale, avec d'importantes répercussions sur les membranes de tension réciproque spinale et crâniennes.

Une des conséquences les plus spectaculaires de cette lésion est l'apparition de névrose ou de psychose. Le Docteur W.G. SUTHERLAND a soigneusement décrit cette association de cause à effet dans les cas de post-partum, l'attribuant à une altération lésionnelle de la dure-mère spinale, dans sa relation avec les membranes crâniennes (faux du cerveau et tente du cervelet).

W.G. SUTHERLAND précisait déjà à son époque que la dure-mère crânienne et ses dédoublements : faux du cerveau et tente du cervelet, se continuaient jusqu'au sacrum sous la forme de la dure-mère spinale.

Comme nous l'avons antérieurement décrit, ces membranes de tension réciproque possèdent de solides attaches dans le crâne, autour du trou occipital, à C 1, C 2 et au sacrum, sans aucune autre insertion osseuse entre ces deux extrémités.

Ces caractéristiques anatomiques sont importantes pour la physiologie sphéno-basilaire, la circulation du liquide céphalo-rachidien et la motilité du système nerveux central. C'est la raison pour laquelle le « depressed sacrum » altère particulièrement les membranes de tension réciproque, en transmettant le stress vers la symphyse sphéno-basilaire, avec toutes les conséquences que cela suppose sur l'homeostasie glandulaire, l'axe « hypophyse-ovaires », la circulation du liquide céphalo-rachidien et la motilité du système nerveux central.

Le traitement des névroses et des psychoses du post-partum, ainsi que d'autres manifestations pathologiques ayant pour lésion primaire un « sacrum abaissé » traumatique est souvent spectaculaire, une fois la lésion corrigée. Il ne faudrait pas cependant penser que tous les états de psychose ou de névrose ont pour lésion primaire une lésion sacrée de ce type.

4) Description

— Le sacrum est profondément situé entre les ailes iliaques.
— Le sommet, seul, se trouve postérieurement proéminent.
— Les épines iliaques postéro-supérieures sont très rapprochées de la ligne médiane et apparaissent saillantes.
— La mobilité du sacrum est dans l'ensemble réduite, avec cependant un peu plus de latitude en rotation antérieure qu'en rotation postérieure.
— Les ligaments sacro-sciatiques sont bilatéralement tendus et douloureux de chaque côté des angles sacrés.
— Les sillons sacro-iliaques sont profonds.
— L5 est en flexion antérieure et le disque intervertébral L5/S1 est très souvent pincé postérieurement.
— La symphyse sphéno-basilaire est en extension.

5) Différences entre la lésion sacrée antérieure sur l'axe transverse moyen et le « sacrum abaissé » traumatique :

Dans le « sacrum abaissé » traumatique, S1, S2 et S3 sont en rotation antéro-inférieure car l'axe de mouvement ne se situe plus au niveau de l'axe transverse moyen, mais au niveau de l'attache sacrée des ligaments sacro-sciatiques et les épines iliaques postéro-supérieures sont très rapprochées l'une de l'autre.

6) Traitement

Trois ou quatre techniques peuvent être utilisées pour cette normalisation, selon que le praticien juge utile de corriger « le sacrum abaissé » en une seule manœuvre ou en deux phases successives (côté droit, puis côté gauche, ou inversement).

De toutes façons, ces techniques, mises en évidence par W.G. SUTHERLAND, H.A. LIPPINCOTT, Charles OWENS, nécessiteront la coopération respiratoire du patient.

Nous porterons notre choix sur la technique de SUTHERLAND appelée : « Technique sacrée simple ».

« Technique sacrée simple » de W.G. SUTHERLAND

— Le patient est assis en travers de la table.

— Le praticien, assis derrière lui, maintient fermement les ailes iliaques en arrière pendant que le patient incline son buste en avant, en expirant profondément.

— L'Ostéopathe demande alors au patient de se redresser en inspirant et en haussant les épaules, pendant qu'il pousse les deux ailes iliaques en rotation antérieure.

— La base sacrée se déplace consécutivement en haut et en arrière.

« Technique sacrée simple »

Autre modalité :

— Le praticien est assis devant la patiente et celle-ci s'incline et se repose sur une des épaules de l'ostéopathe.

— Les doigts du praticien s'incrustent dans les sillons sacro-iliaques et tirent les ailes iliaques vers lui pendant que le sujet redresse son buste en inspirant profondément.

— Cette technique peut être complétée par la réduction du « Sacrum antérieur bilatéral », par l'harmonisation des trois diaphragmes en inspiration et par la normalisation de L5 en flexion. (Voir lésions ostéopathiques vertébrales, tome I).

CHAPITRE XIII

LÉSIONS SACRÉES RESPIRATOIRES SECONDAIRES À UNE LÉSION SPHÉNO-BASILAIRE PRIMAIRE ET LÉSIONS SPHÉNO-BASILAIRES SECONDAIRES À UNE LÉSION SACRÉE PRIMAIRE

I — DEFINITION DE LA LÉSION SPHÉNO-BASILAIRE EN GÉNÉRAL

La lésion du mécanisme respiratoire primaire est une modification dans la structure, le fonctionnement ou les relations des différentes composantes de ce mécanisme.

Le plus souvent, il s'agit d'une restriction de mobilité de la symphyse sphéno-basilaire consécutive à une perte de compensation, à même de se répercuter sur les sphères d'influence de l'occipital et du sphénoïde. Cette perte de compensation perturbe les mouvements physiologiques de la symphyse sphéno-basilaire et la circulation du liquide céphalo-rachidien. Des conséquences pathologiques peuvent apparaître secondairement et interesser tous les systèmes : digestif, circulatoire, glandulaire, nerveux, mécanique, O.R.L., Oculaire...

La lésion ostéopathique sphéno-basilaire peut s'adresser aux fluides, aux os crâniens ou aux tissus mous :

- **Aux fluides :**
  Il s'agit le plus souvent d'une altération du rythme, du volume ou de la vitesse de fluctuation.
- **Aux os crâniens :**
  Il s'agit le plus souvent d'une restriction de mobilité consécutive à une perte de compensation de la symphyse sphéno-basilaire, avec toutes les conséquences que cela suppose sur la physiologie des os crâniens et faciaux qui dépendent de l'occipital et du sphénoïde.
- **Aux tissus mous :**
  Faux du cerveau, tente du cervelet, méninges et fascias.
  De nombreuses corrections s'obtenant par l'intermédiaire des membranes de tension réciproque, l'intégralité structurale et l'état de « tension idéale », sont physiologiquement nécessaires. Au niveau de la colonne vertébrale, les ligaments sont agencés de telle façon que les surfaces articulaires sont presque toujours opposées en position de « travail idéal » et leur tension est équilibrée dans tous les genres de mouvements.
  Dans le crâne, la fonction des membranes de tension réciproque est semblable à celle des ligaments de la colonne vertébrale.
  Toute restriction de mobilité, articulaire ou membraneuse, qui aurait pour effet de modifier l'état de « tension idéale », ou de nuire à « l'équilibre instable » entrainera une lésion ostéopathique sphéno-basilaire.

En présence d'une lésion sphéno-basilaire, l'ostéopathe, pour restaurer l'harmonie articulaire et membraneuse, devra permettre à la symphyse sphéno-basilaire, de retrouver ses compensations et au mécanisme respiratoire crânio-sacré, son « état de tension idéale » et son « équilibre instable ».

En vertu de ce qui précède, il ne faudrait pas penser que le but de la démarche thérapeutique, dans le domaine crânien, sera de supprimer les diverses positions osseuses dont l'organisation représente, par exemple, un tableau de « rotation-flexion latérale sphéno-basilaire ». Cela n'est, de toutes façons, pas possible.

On n'a jamais vu, après le traitement crânien d'une rotation-flexion latérale sphéno-basilaire, disparaitre la convexité du demi-périmètre crânien !... Il faut, au contraire, permettre au système d'absorber la contrainte.

Le principe de traitement, en matière d'ostéopathie crânienne, confirme ce point de vue : il s'agit d'un phénomène d'autorégulation réalisé par les membranes de tension réciproque.

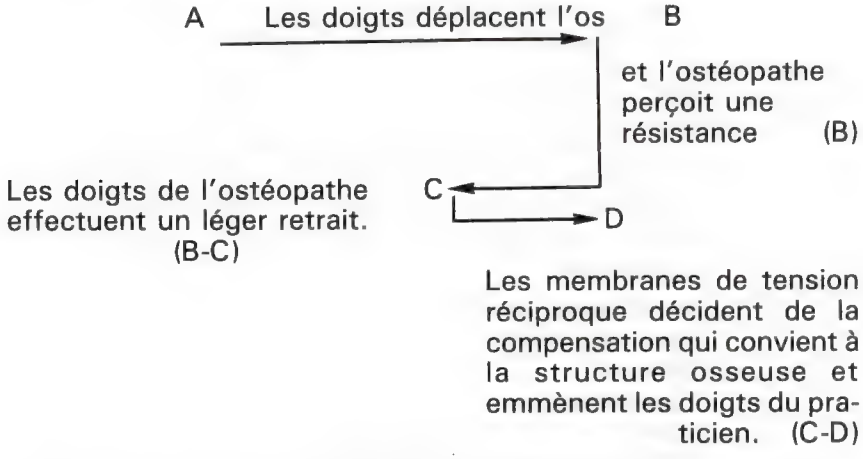

Les seuls mouvements physiologiques de la symphyse sphéno-basilaire sont représentés par la flexion et l'extension. Ce sont des mouvements simples, intéressant l'occipital et le sphénoïde et ne faisant intervenir qu'une seule composante.

La pathologie ostéopathique, en dehors des cas traumatiques, n'étant jamais qu'une exagération de la physiologie, nous pourrons trouver des lésions simples en flexion ou en extension sphéno-basilaire.

Les mouvements de torsion ou de rotation-flexion latérale de la symphyse sphéno-basilaire peuvent être considérés comme faisant partie d'une physiologie accommodative. Ce sont des mouvements complexes, intéressant l'occipital et le sphénoïde et faisant intervenir plusieurs composantes.

La pathologie ostéopathique, en dehors des cas traumatiques, n'étant jamais qu'une exagération de la physiologie, nous pourrons rencontrer des lésions complexes en torsion ou en rotation-flexion latérale sphéno-basilaire.

Une calcification des membranes de tension réciproque, comme le montrent les radiographies qui suivent, diminue et perturbe le mécanisme respiratoire primaire, avec toutes les conséquences que l'on peut supposer sur l'homéostasie et les fonctions générales.

Madame Z...

Radiographie du crâne : vue de face
CALCIFICATION DE LA FAUX DU CERVEAU ET DE LA GLANDE PINEALE

Madame Z...

Radiographie du crâne
CALCIFICATION DE LA FAUX DU CERVEAU ET DE LA GLANDE PINEALE

Radiographie du crâne : vue de profil
CALCIFICATION DE LA FAUX DU CERVEAU ET DE LA GLANDE PINEALE

II — SUITES OSTEOPATHIQUES

La lésion sphéno-basilaire peut être :

1) Primaire :

Traumatique, intra-utérine, natale (pendant le travail) ou post-natale.

Elle est à même de produire une lésion sacrée secondaire respiratoire en flexion (Axe transverse supérieur) ou en torsion (axes obliques).

Il s'agit, dans ce cas, **d'une suite mécanique descendante crânio-sacrée** trouvant sa lésion primaire au niveau sphéno-basilaire et sa lésion secondaire au niveau du sacrum.

L.P. sphéno-basilaire → **Ph. Lés.** → **L.S. sacrée**

- en flexion
- ou en torsion
- ou en rotation-flexion latérale

core-link inélastique

- en flexion
- ou en torsion

2) Secondaire :

— Soit à une lésion sacrée primaire traumatique ou pré-ambulatoire ;

— Soit à une lésion sacrée, elle-même secondaire, en torsion mécanique ;

— Soit à une lésion sacrée respiratoire en torsion ou en extension.

Il s'agit alors **d'une suite mécanique montante sacro-sphéno-basilaire** pouvant trouver :

a) Sa lésion primaire au niveau du sacrum et sa lésion secondaire au niveau sphéno-basilaire :

L.P. sacrée → **Ph. Lés.** → **L.S. sphéno-basilaire**

- en extension (A.T.S.)
- antérieure (A.T.M.)
- torsion (axes obliques)

core-link inélastique

- en extension
- en extension
- en rotation-flexion latérale ou en torsion

b) Sa première lésion secondaire au niveau du sacrum et sa deuxième lésion secondaire au niveau sphéno-basilaire :

L.S. sacrée → **Ph. Lés.** → **L.S. sphéno-basilaire**

- torsion (axes obliques)
- antérieure (A.T.M.)

core-link inélastique

- en torsion ou en rotation-flexion latérale
- en extension

Madame Z...

Radiographie du bassin, prise en position debout, en 36 x 43
TORSION SACREE DROITE-DROITE

— En ce qui concerne les lésions de flexion-extension du mécanisme respiratoire primaire, il faut toutefois préciser que la lésion de flexion s'inscrira généralement dans le cadre de la suite mécanique descendante crânio-sacrée, alors que la lésion d'extension fera plus volontiers partie de la suite mécanique montante sacro-sphéno-basilaire.

— **Suite mécanique descendante crânio-sacrée :**
L'ascension du L.C.R. *, le mouvement antéro-supérieur du trou occipital et l'élévation de la symphyse sphéno-basilaire pendant la phase d'inspiration soulèvent la dure-mère spinale entre le crâne et le sacrum. Cette élévation entraine le sacrum en rotation sur son axe transverse supérieur dans un mouvement de flexion inspiratoire.

— **Suite mécanique montante sacro-sphéno-basilaire :**
Pendant la phase d'expiration, le L.C.R. * descend, les courbures vertébrales s'affaissent et le sacrum effectue une extension expiratoire sur son axe transverse supérieur. Ce mouvement sacré tire la dure-mère spinale entre le sacrum et le crâne et incite la symphyse sphéno-basilaire à s'abaisser.

— A l'exception des lésions pré-ambulatoires de l'enfant, le sacrum, chez l'adulte et dans le cadre du mouvement volontaire, se situe plus souvent en rotation antérieure qu'en rotation postérieure. Aussi pouvons-nous dire, sans faire de règles systématiques :

- que la suite mécanique descendante crânio-sacrée, aboutissant à un sacrum en flexion inspiratoire (sacrum postérieur), s'inscrira plus volontiers dans le cadre du mouvement involontaire.
- et que la suite mécanique montante sacro-sphéno-basilaire, où le sacrum se trouve en extension expiratoire (sacrum antérieur), s'inscrira plus volontiers, chez l'adulte, dans le cadre du mouvement volontaire.

III — LA FLEXION-EXTENSION SPHENO-BASILAIRE

A — La flexion :

Lorsque le crâne est en « flexion » :

— les quatre quadrants sont en rotation externe,
— le diamètre vertical est diminué,
— le diamètre transversal est augmenté
— le diamètre antéro-postérieur est raccourci.

1) Le frontal :

Le front est relativement large et ouvert, en pente inclinée.

* L.C.R. voir glossaire

— La suture bregma et la suture sagittale sont relativement basses ;

— La glabelle se trouve relativement en retrait.

2) Le sphénoïde :

Rappelons que le sphénoïde est un os-clé qui fait bouger tous les os de la face, à l'exception de la mandibule.

Il se met en rotation sur son axe transversal et amène les angles latéraux du frontal vers l'avant, avec une rotation externe de tous les os du visage. Ceci produit un élargissement symétrique des orbites et une protubérance des globes oculaires.

La rotation externe des maxillaires supérieurs est le critère le plus sûr de la lésion sphéno-basilaire « en flexion ».

Les deux grandes ailes contrôlent les deux quadrants antérieurs.

Les angles latéraux du frontal se trouvent en avant.

Les angles fronto-zygomatiques s'élargissent.

Le diamètre oblique de l'orbite s'élargit.

Les globes oculaires deviennent proéminents.

Les maxillaires supérieurs :

— l'apophyse frontale s'approche du plan coronal ;

— l'apophyse palatine est basse et postérieure ;

— l'apophyse pyramidale devient basse, postérieure et externe.

3) L'occipital :

Il se met en rotation sur son axe transversal, avec une convexité basse dans la zone condylo-squameuse et une rotation externe bilatérale et symétrique des temporaux et des pariétaux.

Il s'abaisse par conséquent des deux côtés.

Il contrôle les deux quadrants postérieurs.

L'apophyse mastoïde se trouve en arrière et en dedans.

La portion mastoïdienne se déplace en avant et en dedans.

L'angle pina-squameux s'élargit (pavillon de l'oreille).

4) La symphyse sphéno-basilaire s'élève

5) Le périmètre crânien :

Les deux demi-périmètres, dans le sens antéro-postérieur, sont égaux.

Toute irrégularité de ce périmètre serait problématique.

6) Les maxillaires supérieurs :

Dans la flexion, le palais est plat.

B — L'extension :

Lorsque le crâne est en « extension » :

— les quatre quadrants sont en rotation interne,
— la structure est longue, étroite, avec un diamètre vertical crânien augmenté
— la symphyse sphéno-basilaire s'abaisse.

Il a été remarqué que l'asthme et la rhinite chronique ont souvent pour cause une lésion en extension.

L'extension étant l'inverse de la flexion, elle ne sera pas décrite.

Néanmoins, insistons sur quelques observations :

— front étroit,
— bosse frontale en pente raide,
— suture sagittale saillante,
— œil enfoncé,
— pommette effacée,

Là encore, le maxillaire supérieur est le critère le plus sûr :

— les apophyses frontales se rapprochent du plan sagittal,
— les apophyses alvéolaires sont plus verticales,
— le palais est dur, nettement plus incurvé.

IV — LA TORSION SPHENO-BASILAIRE

Lorsque la symphyse sphéno-basilaire est en « torsion » :

— un quadrant antérieur est en rotation externe (grande aile haute) ;

— un quadrant postérieur, du même côté, est en rotation externe (occiput bas) ;

— l'autre quadrant antérieur est en rotation interne (grande aile basse) ;

— l'autre quadrant postérieur est en rotation interne (occiput haut) ;

— les diamètres latéraux et antéro-postérieur sont égaux.

Rappelons que cette lésion est caractérisée par une « torsion » entre le corps du sphénoïde et la partie basilaire de l'occipital, autour d'un axe antéro-postérieur, dans des directions opposées, de telle sorte que le corps du sphénoïde et la grande aile sont élevés sur un côté, tandis que la partie basilaire de l'occipital est abaissée du même côté.

Contour général crânien :

Les deux demi-circonférences sont identiques.

Le sphénoïde :

Il est en rotation sur un axe antéro-postérieur, de telle sorte que les os périphériques faisant partie de la sphère d'influence du sphénoïde sont en rotation externe du côté de la grande aile haute et en rotation interne du côté de la grande aile basse.

La sphère d'influence du sphénoïde comprend tous les os de la face, à l'exception de la mandibule.

L'occipital :

Il est en rotation sur un axe antéro-postérieur, de telle sorte que les os périphériques faisant partie de la sphère d'influence de l'occipital sont en rotation externe du côté de l'occipital bas et en rotation interne du côté de l'occipital haut.

La sphère d'influence de l'occipital comprend les temporaux, les pariétaux et indirectement la mandibule.

Torsion sphéno-basilaire	Rotation externe Quadrants : aile haute occipital bas	Rotation interne Quadrants : aile basse occipital haut
1 - Le frontal	angle latéral antérieur	angle latéral postérieur
2 - Orbite et angle fronto-zygomatique	s'élargit	se rétrécit
3 - Globe oculaire	saillant	enfoncé
4 - Zygoma	en rotation externe (pommette saillante)	en rotation interne (pommette effacée)
5 - Maxillaire supérieur	en rotation externe (palais plat)	en rotation interne (palais creux)
• apophyse frontale	en rotation externe	en rotation interne
• apophyse palatine	plus horizontale	moins convexe
6 - Temporal	en rotation externe	en rotation interne
• sommet mastoïdien	en dedans et arrière	en avant et en dehors
• portion mastoïdienne	en dehors et en avant	en arrière et dedans
• angle pina-squameux	est augmenté	est diminué
7 - Occipital		
• supra-occiput	en bas	en haut
8 - Pariétal	rotation externe	rotation interne

— **Du côté en rotation externe** : grande aile haute et occipital bas : quadrants antérieur et postérieur du même côté, nous observons :

- un palais plus plat,
- un globe oculaire plus saillant,
- une pommette saillante,
- une fosse temporale profonde,
- un ptérion ajusté, signant l'hypomobilité des fascias temporaux,
- la face est haute de ce même côté,
- le vomer suivant la grande aile haute, le nez est dévié du côté de la rotation externe,
- le conduit auditif est ouvert,
- les apophyses ptérygoïdes du palatin sont latérales et supérieures,
- les os de la face sont en rotation externe de ce même côté,
- le menton est modérément dévié du côté de la grande aile haute,
- le sourcil est plus haut.

Nota — Le ptérion est la jonction entre :

- l'écaille du temporal,
- le frontal,
- le pariétal et
- la grande aile du sphénoïde.

— **Du côté en rotation interne** : grande aile basse et occipital haut : quadrants antérieur et postérieur du même côté, nous observons :

- un sourcil plus bas,
- une fosse temporale superficielle,
- un globe oculaire moins saillant,
- une pommette effacée,
- un palais plus creux,
- les 7e, 8e, 9e, 10e et 11e nerfs crâniens sont éventuellement impliqués,
- le ptérion est « chevauché » avec une hypermobilité des fascias temporaux
- les os de la face sont en rotation interne de ce même côté,
- le menton est dirigé du côté de la grande aile haute,
- le nez est dévié du côté de la grande aile haute.
- les apophyses ptérigoïdes du palatin sont médianes et inférieures,
- le conduit auditif est fermé.

V — LA ROTATION-FLEXION LATERALE SPHENO-BASILAIRE

Lorsque la symphyse sphéno-basilaire est en « rotation-flexion latérale » :

— Un quadrant antérieur est en rotation externe (grande aile haute),

— Un quadrant postérieur du même côté est en rotation interne (occiput haut) ,

— Le côté de la concavité présente une demi-circonférence antéro-postérieure plus courte.
— L'autre quadrant postérieur est en rotation externe (occiput bas) ;
— L'autre quadrant antérieur est en rotation interne (grande aile basse) ;
— Le côté de la convexité présente une demi-circonférence antéro-postérieure plus grande.

Rappelons que cette lésion est caractérisée par :

1) Une rotation du sphénoïde et de l'occipital autour d'un axe antéro-postérieur, oblique de haut en bas, d'avant en arrière, allant du nasion à l'opisthion et par :

2) Une inclinaison latérale du sphénoïde et de l'occipital autour d'axes verticaux, parallèles, avec une tendance à se rapprocher sur la concavité et à se séparer sur la convexité. La symphyse sphéno-basilaire s'écarte sur le côté de la convexité.

Contour général crânien :

D'un côté, l'aspect latéral est plutôt convexe et de l'autre, plutôt concave.

Le sphénoïde :

Lorsque le sphénoïde tourne autour d'un axe antéro-postérieur, les os périphériques qui dépendent de la grande aile haute sont en rotation externe et ceux qui dépendent de la grande aile basse sont en rotation interne. La sphère d'influence du sphénoïde comprend tous les os de la face, à l'exception de la mandibule.

L'occipital :

Lorsque l'occipital tourne autour d'un axe antéro-postérieur, les os périphériques qui dépendent de l'occipital bas sont en rotation externe et ceux qui dépendent de l'occipital haut sont en rotation interne.

La sphère d'influence de l'occipital comprend les temporaux, les pariétaux et indirectement la mandibule.

Rotation flexion latérale sphéno-basilaire	Côté de la convexité	Côté de la concavité
1 - **Le frontal**	rotation interne	rotation externe
• angle latéral	postérieur	antérieur
2 - **Orbite et angle fronto-zygomatique**	se rétrécit	s'élargit
3 - **Globe oculaire**	moins saillant	plus saillant
4 - **Zygoma**	rotation interne (pommette effacée)	rotation externe (pommette saillante)
5 - **Maxillaire supérieur**	rotation interne (palais creux)	rotation externe (palais plat)
• apophyse frontale	plus interne et sagittale	plus latérale et coronale
• apophyse palatine	plus convexe	plus horizontale
6 - **temporal**	rotation externe	rotation interne
• apophyse mastoïde	en dedans et arrière	en dehors et en avant
• portion mastoïdienne	en dehors et en avant	en dedans et arrière
7 - **Occipital**	en bas	en haut
8 - **Pariétal**	rotation externe	rotation interne

— **Du côté du quadrant antérieur où la grande aile est haute, les signes cliniques sont les suivants :**
- Un palais plus plat
- Un globe oculaire plus saillant
- Un sourcil plus haut
- Une pommette saillante
- Une fosse temporale profonde
- Un ptérion ajusté
- Le nez est dévié du côté de la grande aile haute
- Les apophyses ptérygoïdes du palatin sont latérales et supérieures
- Les os périphériques qui dépendent de la grande aile haute sont en rotation externe.

— **Du côté du quadrant antérieur où la grande aile est basse, les signes cliniques sont les suivants :**
- Un palais plus creux
- Un globe oculaire moins saillant
- Un sourcil plus bas
- Une pommette effacée
- Une fosse temporale superficielle
- Un ptérion chevauché
- Les apophyses ptérygoïdes du palatin sont médianes et inférieures
- Les os périphériques qui dépendent de la grande aile basse sont en rotation interne.

— **Du côté du quadrant postérieur où l'occipital est haut, les signes cliniques sont les suivants :**
- Le conduit auditif est fermé

- Le menton est modérément dévié du côté opposé
- Les os périphériques qui dépendent de l'occipital haut sont en rotation interne.

— **Du côté du quadrant postérieur où l'occipital est bas, les signes cliniques sont les suivants :**

- Le conduit auditif est ouvert
- Le menton est modérément dévié du même côté
- Les os périphériques qui dépendent de l'occipital bas sont en rotation externe.

VI — LESION SACREE INSPIRATOIRE SECONDAIRE A UNE LESION SPHENO-BASILAIRE EN FLEXION

— **Il s'agit d'une suite mécanique descendante crânio-sacrée :** l'ascension du liquide céphalo-rachidien, le mouvement antéro-supérieur du trou occipital et l'élévation de la symphyse sphéno-basilaire, pendant l'inspiration, soulèvent la dure mère spinale entre le crâne et le sacrum. Cette élévation entraine le sacrum en rotation sur son axe transverse supérieur, dans un mouvement de flexion : sa base se postériorise et son sommet s'antériorise.

L.P. → **Ph. Lés.** → **L.S.**
Flexion sphéno-basilaire — Core-link inélastique — Flexion inspiratoire sacrée

VII — LESION SPHENO-BASILAIRE SECONDAIRE A UNE LESION SACREE EN EXTENSION EXPIRATOIRE

— **Il s'agit d'une suite mécanique montante sacro-sphéno-basilaire :** pendant la phase d'expiration, le liquide céphalo-rachidien descend, les courbures vertébrales s'affaissent et le sacrum effectue une extension expiratoire sur son axe transverse supérieur : sa base s'antériorise et son sommet se postériorise. Ce mouvement sacré tire la dure-mère spinale entre le sacrum et le crâne et abaisse la symphyse sphéno-basilaire.

L.P. → **Ph. Lés.** → **L.S.**
Extension expiratoire sacrée — Core-link inélastique — Extension sphéno-basilaire

Dans le cadre du mécanisme respiratoire primaire et du mouvement involontaire, on peut constater que la lésion en flexion sphéno-basilaire est plus fréquente que la lésion en extension sphéno-basilaire.

Dans les deux cas, le mouvement involontaire sacré de flexion-extension s'effectue sur l'axe transverse supérieur.

Dans le cadre du mouvement volontaire, une lésion sacrée bilatérale, antérieure ou postérieure sur l'axe transverse moyen, peut entrainer une lésion sphéno-basilaire en flexion-extension. Cependant, **la lésion secondaire en extension sphéno-basilaire** sera plus fréquente que la lésion secondaire en flexion sphéno-basilaire par suite de la plus grande fréquence, chez l'adulte, des lésions sacrées antérieures par rapport aux lésions sacrées postérieures.

Les lésions sacrées, antérieures ou postérieures, du mouvement volontaire s'organisent toujours sur l'axe transverse moyen.

En résumé, on peut affirmer que :

- **Dans le cadre du mouvement involontaire** : la suite mécanique descendante crânio-sacrée sera la plus fréquente.
- **Dans le cadre du mouvement volontaire** : la suite mécanique montante sacro-sphéno-basilaire sera la plus fréquente.

VIII — LESION SACREE SECONDAIRE A UNE LESION SPHENO-BASILAIRE EN TORSION GAUCHE

Prenons l'exemple d'une torsion gauche (occipital bas à gauche et grande aile haute à gauche).

L.P. →	**Ph. Lés.** →	**L.S.**
Torsion gauche sphéno-basilaire	Core-link inélastique	Torsion sacrée droite-droite

L'occipital est haut à droite et bas à gauche.

La grande aile du sphénoïde est haute à gauche et basse à droite.

La dure-mère spinale inélastique, reliant l'occipital au sacrum, est soulevée à droite.

Le sacrum s'élève à droite et s'abaisse à gauche.

L'inclinaison latérale pure du sacrum n'est pas possible sans rotation associée.

La conformation arquée et engrenée des auricules sacrés impose à la base sacrée deux modalités de mouvements complexes :

- L'abaissement du sacrum n'est possible qu'avec un certain degré de rotation antérieure associée : base sacrée antéro-inférieure

- L'élévation du sacrum n'est possible qu'avec un certain degré de rotation postérieure associée : base sacrée postéro-supérieure.

Le sacrum est en torsion sacrée droite-droite sur l'axe oblique droit et sa base sacrée du côté gauche est antéro-inférieure.

IX — LESION SACREE SECONDAIRE A UNE LESION SPHENO-BASILAIRE EN ROTATION-FLEXION LATERALE DROITE

L.P. rotation-flexion latérale droite sphéno-basilaire	→	**Ph. Lés.** core-link inélastique	→	**L.S.** torsion sacrée gauche-gauche

La convexité crânienne est droite.

L'occipital est haut à gauche et bas à droite.

La grande aile du sphénoïde est haute à gauche et basse à droite.

La dure-mère spinale inélastique, reliant l'occipital au sacrum, est soulevée à gauche.

Le sacrum s'élève à gauche et s'abaisse à droite.

L'inclinaison latérale pure du sacrum n'est pas possible sans rotation associée.

La conformation des facettes auriculaires sacrées impose à la base sacrée, deux modalités de mouvements complexes :

- L'abaissement du sacrum n'est possible qu'avec un certain degré de rotation antérieure associée : base sacrée antéro-inférieure.
- L'élévation du sacrum n'est possible qu'avec un certain degré de rotation postérieure associée : base sacrée postéro-supérieure.

Par ailleurs, dans la rotation-flexion latérale sphéno-basilaire droite, l'occipital est en rotation postérieure à droite.

La dure mère spinale inélastique, reliant l'occipital au sacrum, impose au sacrum une rotation antérieure droite, inverse de celle de l'occipital.

Le sacrum est en torsion sacrée gauche-gauche sur l'axe oblique gauche et sa base sacrée à droite occupe une position antéro-inférieure.

Cependant et en règle générale, dans le cadre du mécanisme respiratoire primaire, la lésion de torsion sacrée en avant sera plus volontiers secondaire à une lésion primaire sphéno-basilaire en rotation-flexion latérale qu'à une lésion primaire sphéno-basilaire en torsion.

X — LESION SPHENO-BASILAIRE EN TORSION OU EN ROTATION-FLEXION LATERALE SECONDAIRE A UNE LESION SACREE EN TORSION

Une lésion sacrée en torsion peut entrainer une lésion sphéno-basilaire en rotation-flexion latérale ou en torsion en fonction de la somme pathologique sphéno-basilaire préexistante et des déviations latérales du rachis (scolioses).

L.P. torsion sacrée	→	**Ph. Lés.** core-link inélastique	→	**L.S.** sphéno-basilaire en torsion ou en rotation-flexion latérale

Selon qu'existent des anomalies de conformation (facettes lombo-sacrées asymétriques), des modalités différentes peuvent être observées.

Le mouvement de « TORSION » sacrée peut se décomposer en :

- Rotation

  +

- Inclinaison latérale

Aussi, apparait-il logique qu'une lésion sacrée en torsion puisse entrainer une lésion sphéno-basilaire en rotation-flexion latérale ou en torsion en fonction de la somme pathologique sphéno-basilaire préexistante.

Les tests de mobilité du sacrum s'appliquent aussi bien au mouvement volontaire qu'au mouvement involontaire.

Qu'il s'agisse du mouvement volontaire ou du mouvement involontaire, il sera parfois nécessaire de majorer une position lésionnelle afin de redonner « un équilibre instable ». La démarche thérapeutique sera toujours guidée par la restauration de la mobilité, la recherche de l'état de « tension idéale », du point d'équilibre ou de balance.

Une lésion sacrée peut subsister par suite de l'existence d'une lésion sphéno-basilaire et inversement.

XI — INTERFERENCES RELATIVES ENTRE LE MECANISME RESPIRATOIRE PRIMAIRE ET LES COURBURES LATERALES DU RACHIS

Ces relations ne sont pas constantes et diffèrent selon qu'il s'agisse d'une scoliose d'origine crânienne (suite mécanique descendante) ou d'une scoliose d'origine pelvienne (suite mécanique montante) et selon qu'il s'agisse d'une torsion sphéno-basilaire ou d'une rotation flexion latérale sphéno-basilaire.

« L'occipital est au sacrum ce que les ailes iliaques sont aux temporaux ».

Afin qu'aucune opposition de terminologie existe entre le mouvement volontaire et le mouvement involontaire et afin d'intégrer cette notion d'unité fonctionnelle si capitale, il est nécessaire de bien concevoir la flexion et l'extension au niveau des courbures vertébrales.

- **EXTENSION**

« Mouvement par lequel les deux extrémités d'un arc s'éloignent ».

- **FLEXION**

« Mouvement par lequel les deux extrémités d'un arc se rapprochent ».

Cette conception est indispensable pour l'utilisation ultérieure des lois de FRYETTE et se trouve en parfaite concordance avec la définition littérale du dictionnaire.

C'est pourquoi, parlant des courbures sagittales du rachis, il nous apparait plus judicieux de définir l'extension comme l'OUVERTURE d'une courbure normale existante et la flexion comme l'ACCENTUATION de cette courbure, quelle que soit la zone vertébrale considérée.

Il faut noter que cette définition de « la flexion » et de « l'extension » ne correspond pas à la terminologie utilisée par MARTINDALE.

CHAPITRE XIV

LÉSIONS SACRÉES PRIMAIRES TRAUMATIQUES

I. — LÉSIONS SACRÉES PRIMAIRES TRAUMATIQUES

Initialement, les longueurs des membres inférieurs du patient sont supposées égales. Le sujet subit alors un traumatisme qui peut engendrer :

— soit un ''sacrum antérieur bilatéral'' avec restriction de mobilité ;

— soit un ''sacrum antérieur unilatéral'' avec restriction de mobilité ;

— soit un ''sacrum postérieur bilatéral'' avec restriction de mobilité ;

— soit un ''sacrum postérieur unilatéral'' avec restriction de mobilité ;

— soit un ''sacrum en torsion'' avec restriction de mobilité ;

— soit un ''depressed sacrum'' avec restriction de mobilité ;

— soit une ''subluxation sacrée spéciale'' avec restriction de mobilité.

A. — **Sacrum antérieur bilatéral en restriction de mobilité :**

— La longueur des membres inférieurs reste inchangée ;

— Les angles sacrés latéraux inféro-externes sont postérieurs ;

— Les sillons sacro-iliaques sont profonds ;

— Les épines iliaques postéro-supérieures sont sur la même ligne horizontale mais apparaissent saillantes et rapprochées ;

— La lordose lombaire est majorée.

— Axe transverse moyen.

B. — **Sacrum antérieur unilatéral en restriction de mobilité** (à droite par exemple) :

— Le membre inférieur droit apparait plus long et le gauche plus court. Il s'agit d'une fausse inégalité de longueur des membres inférieurs ;

— L'angle sacré latéral inféro-externe droit est postéro-**inférieur.**

— A la palpation, l'angle sacré latéral inféro-externe droit apparait plus inférieur que son homologue opposé.

— Le sillon sacro-iliaque droit est plus profond que le gauche.

— L'épine iliaque postéro-supérieure droite apparait plus saillante que la gauche.

C. — **Sacrum postérieur bilatéral en restriction de mobilité :**

— Fréquente dans la période pré-ambulatoire, on rencontre cette lésion assez souvent chez l'enfant dont la croissance n'est pas terminée.

— Elle est plus rare chez l'adulte car elle reflète un ''mouvement anti-naturel'' dont les forces gravitaires ont tendance à empêcher le blocage.

— Elle survient plus volontiers chez les sujets conformés selon le ''premier type'' de DELMAS, c'est-à-dire le type masculin, bâti pour la force plus que pour la souplesse : rachis droit, à courbures peu accentuées, sacrum peu incliné, à auricules planes et peu mobiles. Chez ces sujets, le mécanisme sacro-iliaque est imparfait.

— Dans les cas traumatiques, les blocages sacrés sont en général importants et parfois de reposition difficile si la réduction est tardive.

— La longueur des membres inférieurs demeure inchangée.

— Les angles sacrés latéraux inféro-externes sont antérieurs et effacés.

— Les sillons sacro-iliaques sont très peu marqués.

— Les épines iliaques postéro-supérieures sont sur la même ligne horizontale mais apparaissent effacées et éloignées l'une de l'autre.

— La lordose lombaire, quand elle existe, est notablement diminuée.

— Axe transverse moyen.

D. — **Sacrum postérieur unilatéral en restriction de mobilité** (à droite par exemple) :

— Le membre inférieur droit apparait plus court et le gauche plus long. Il s'agit d'une fausse inégalité de longueur des membres inférieurs.

— L'angle sacré latéral inféro-externe droit est antéro-**supérieur.**

— A la palpation, l'angle sacré latéral inféro-externe droit apparait plus **supérieur** que son homologue opposé.

— Le sillon sacro-iliaque droit est plus effacé que le gauche.

— L'épine iliaque postéro-supérieure droite apparait plus effacée que la gauche.

E. — **Torsions sacrées en restriction de mobilité :**

Si, dans la pathologie ostéopathique d'étiologie non traumatique, les torsions sacrées en avant (gauche-gauche et droite-droite) semblent les plus fréquentes par suite de l'exagération de la physiologie ostéopathique sacrée sur les axes obliques gauche et droit, il n'y a plus d'ordre de fréquence préférentiel dans la pathologie ostéopathique d'étiologie traumatique où n'importe quelle lésion peut survenir à la suite d'une chute ou d'un choc.

- Torsion sacrée gauche-gauche
- Torsion sacrée droite-droite
- Torsion sacrée gauche-droite
- Torsion sacrée droite-gauche.

D'après Fred L. MITCHELL :

De nombreuses lésions sacrées traumatiques et notamment en "torsion", se rencontrent dans le groupe d'âge le plus jeune et bien souvent avant la marche.

A l'époque des premiers pas, ces lésions sacrées préambulatoires peuvent déterminer la forme des auricules sacrés et autres anomalies de croissance (lois de DELPECH). Le jeune sujet ne se rend pas compte de l'existence de cette lésion qui,

très souvent, ne fait pas l'objet de symptomatologie. Lorsque, dans l'avenir, le sujet consultera, les compensations d'accommodation se seront accumulées et auront additionné leurs modifications structurales pour aboutir à une véritable somme pathologique représentée par une ou plusieurs suites ostéopathiques articulaires :

S.P. = S.O.1 + S.O.2 + S.O.3.....

S.O. = L.P. ➡ Ph. Lés ➡ L.S. ➡ Ph. Lés....

Le mécanisme producteur des lésions découlant de cause à effet à partir d'une lésion primaire, à un instant déterminé de la vie de l'individu, est parfois difficile à déterminer. Cependant, une approche méthodique doit cependant permettre de débrouiller la situation afin d'autoriser une démarche thérapeutique spécifique et adéquate. Tout ceci nous permet de comprendre certaines positions atypiques du sacrum.

1) **Torsion sacrée gauche-gauche :**

— Axe oblique gauche

— La base sacrée, à droite, est antéro-inférieure (court-bras).

— Le sillon sacro-iliaque droit est plus profond que son homologue opposé.

— L'épine iliaque postéro-supérieure droite apparait plus saillante que la gauche.

— L'angle sacré latéral inféro-externe gauche est **postéro**-inférieur.

— A la palpation, l'angle sacré latéral inféro-externe gauche apparait plus **postérieur** que son homologue opposé.

— La jambe droite est faussement longue.

2) **Torsion sacrée droite-droite :**

— L'axe oblique est droit et les découvertes sont inverses.

3) **Torsion sacrée gauche-droite :**

— Axe oblique gauche

— La base sacrée est postéro-supérieure à droite (court bras)

— L'épine iliaque postéro-supérieure droite apparait plus effacée que son homologue opposée.
— Le sillon sacro-iliaque droit est moins profond que le gauche.
— L'angle sacré latéral inféro-externe gauche est **antéro-**supérieur.
— A la palpation, l'angle sacré latéral inféro-externe gauche apparait plus **antérieur** que son homologue opposé.
— La jambe droite est faussement courte.

4) **Torsion sacrée droite-gauche :**

— L'axe oblique est droit et les découvertes sont inverses.

F. — **''The depressed sacrum'' en restriction de mobilité :**

— Le sacrum est profondément situé entre les ailes iliaques ;
— L'apex seul se trouve postérieurement proéminent.
— Les épines iliaques postéro-supérieures sont très rapprochées de la ligne médiane ;
— Axe transverse moyen, puis axe transverse passant au niveau de l'insertion sacrée des ligaments sacro-sciatiques.
— Il n'y a pas d'inégalité de longueur des membres inférieurs.
— La lordose lombaire est notablement majorée et le disque L5/S1 est pincé postérieurement.
— La mobilité du sacrum est dans l'ensemble réduite avec, cependant, un peu plus de latitude en rotation antérieure qu'en rotation postérieure ;
— Les ligaments sacro-sciatiques sont bilatéralement tendus et douloureux de chaque côté de l'apex sacré ;
— Les sillons sacro-iliaques sont profonds.
— Les angles sacrés latéraux inféro-externes sont bilatéralement postérieurs et très saillants.

G. — **''Subluxations sacrées spéciales'' avec restriction de mobilité**

1) **Sacrum en rotation antérieure pure à droite :**

— L'hémi-sacrum droit est en rotation antérieure.

— Le ligament sacro-sciatique est tendu à gauche, **du côté opposé à la lésion.**

— Axe vertical sacré.

2) **Sacrum en inclinaison latérale pure à droite :**

— L'hémi-sacrum droit apparait plus profond.

— La base sacrée est inclinée à droite ;

— L'apex sacré est déplacé à gauche ;

— Les ligaments sacro-sciatiques sont tendus à droite, **du côté de la lésion** ;

— Axe sacré antéro-postérieur.

II. — CONSÉQUENCES ENVISAGEABLES

— Ces conséquences ne sont pas constantes.

— Nous tiendrons compte des répercussions vertébrales, sphéno-basilaires, iliaques, utérines, en laissant délibérément de côté les conséquences glandulaires (libération de prostaglandines) toujours présentes lorsque les lignes mathématiques du corps humain sont perturbées et qu'une restriction de mobilité existe.

— Certaines de ces conséquences peuvent s'installer sous forme de **''compensations''** sans restriction de mobilité, ou sous forme de **''lésions surimposées''** avec restriction de mobilité.

A. — Dans le cas d'un sacrum antérieur bilatéral en restriction de mobilité :

1) **Conséquences sphéno-basilaires :**

A partir de cette lésion sacrée et par le jeu du lien membraneux inélastique (core-link) que représente la dure-mère, se prolongeant plus haut par les membranes crâniennes (faux du

cerveau, tente du cervelet), une compensation ou une lésion surimposée sphéno-basilaire en extension peut se produire consécutivement et déterminer une suite mécanique montante sacro-sphéno-basilaire :

— Les surfaces basilaires de l'occipital et du sphénoïde seront abaissées ;

— La selle turcique et l'hypophyse seront abaissées.

— L'extension des os de la ligne médiane (occipital, sphénoïde, ethmoïde, vomer, os hyoïde) s'accompagnera, en dehors d'une éventuelle somme pathologique préexistante, d'une rotation interne des os périphériques (pariétaux, temporaux, frontaux, malaires, maxillaires supérieurs, palatins, mandibule...).

Lésion primaire		**Phénomène lésionnel**		**Lésion secondaire**
L.P.	→	Ph. Lés	→	L.S.
sacrum antérieur		core-link		sphéno-basilaire
bilatéral		inélastique		en extension
traumatique				

Si cette suite ostéopathique dure dans le temps ou si le sujet vient à perdre, sous l'influence de facteurs environnants défavorables, ses compensations, des répercusssions organiques pourront s'installer :

- asthme ;
- rhinite
- troubles hormonaux, gynécologiques (axe hypophyse-ovaires) ;
- odorat, goût...

2) **Conséquences vertébrales :**

Les conséquences sphéno-basilaires risquent de perturber :

— La ligne centrale de gravité du corps et ses composantes ;

— La ligne antérieure du corps qui lui est parallèle (symphyse pubienne - symphyse mentonnière).

La lésion sacrée peut affecter :

— La ligne antéro-postérieure du corps et ses autres composantes :

- C 1
- D 4
- D 11 / D 12
- L 5 / S 1

— et par voie de conséquence, les deux lignes postéro-antérieures du corps et les triangles supérieur et inférieur, opposés par leurs sommets à D4.

Il faut noter qu'une lésion sacrée traumatique est à même d'affecter le corps tout entier et que, chez l'enfant, elle est très souvent silencieuse et indolore.

B. — **Dans le cas d'un sacrum antérieur unilatéral en restriction de mobilité** (à droite par exemple) :

1) **Conséquences iliaques :**

Si cette lésion dure dans le temps, une compensation ou une lésion surimposée iliaque peut s'installer du côté droit sous forme d'une ''postériorité iliaque''.

Dans ce cas :

— La crête iliaque droite apparait plus basse.

— L'épine iliaque postéro-supérieure droite semble plus basse et plus saillante que son homologue opposée.

— **Le membre inférieur droit devient faussement plus court alors qu'il est faussement plus long si cette lésion surimposée n'existe pas ;**

— Un deuxième axe de mouvement intervient : l'axe transverse inférieur ;

— Le test de DOWNING permettra la mise en évidence de cette ''postériorité iliaque'' si une restriction de mobilité existe.

— Des conséquences mécaniques sous-jacentes peuvent s'installer et se répercuter sur la hanche, le genou et le pied (cuboïde, scaphoïde).

Lésion primaire	Phénomène lésionnel	Lésion secondaire
L.P. →	Ph. Lés →	L.S.
sacrum antérieur unilatéral traumatique à droite	Pyramidal du bassin Psoas-iliaque	Ilium postérieur à droite
		↓
	Lésion secondaire ←	**Phénomène lésionnel**
	L.S. conséquences mécaniques sous-jacentes : hanche D, genou D pied D (cuboïde, scaphoïde)	Ph. Lés tensions musculo-ligamentaires.

2) **Conséquences sphéno-basilaires :**

Par l'intermédiaire de la dure-mère inélastique, reliant le crâne au sacrum et inversement, l'occipital, du côté droit, s'abaisse, amorçant un schéma de torsion sphéno-basilaire droite ou s'incline avec un certain degré de rotation postérieure, inverse de celle du sacrum, pouvant alors s'inscrire dans un tableau de rotation-flexion latérale droite sphéno-basilaire. Ces conséquences sphéno-basilaires dépendent de la somme pathologique crânienne préexistante. Une compensation ou une lésion surimposée sphéno-basilaire pourra consécutivement se produire.

Lésion primaire	Phénomène lésionnel	Lésion secondaire
L.P. →	Ph. Lés. →	L.S.
sacrum antérieur unilatéral droit traumatique	core-link inélastique	sphéno-basilaire en torsion ou en rotation-flexion latérale droite

3) **Conséquences vertébrales :**

Dès cet instant,

— La ligne antéro-postérieure du corps et ses composantes risquent d'être perturbées avec, par voie de conséquence,

— Les composantes des deux lignes postéro-antérieures et les triangles supérieur et inférieur, opposés par leurs sommets à D4.

C. — **Dans le cas d'un sacrum postérieur bilatéral en restriction de mobilité :**

1) **Conséquences sphéno-basilaires :**

Il ne s'agit pas, comme dans le mouvement involontaire, d'une suite mécanique descendante crânio-sacrée tirant, par l'intermédiaire de la dure-mère inélastique, le sacrum en position de flexion inspiratoire (sacrum postérieur). Tout commence par un traumatisme qui entraine une lésion primaire sacrée postérieure. La position postérieure du sacrum a pour effet de relâcher quelque peu la tension de la dure-mère, permettant ainsi à la symphyse sphéno-basilaire une plus grande liberté d'amplitude en flexion. Selon la somme pathologique préexistante crânienne, une compensation ou une lésion surimposée sphéno-basilaire en flexion pourra se produire. Dans cette éventualité :

— la symphyse sphéno-basilaire sera élevée

— les surfaces basilaires de l'occipital et du sphénoïde seront ascensionnées

— la selle turcique et l'hypophyse seront élevées

— la flexion des os de la ligne médiane s'accompagnera d'une rotation externe des os périphériques.

Lésion primaire		**Phénomène lésionnel**		**Lésion secondaire**
L.P.	→	Ph. Lés.	→	L.S.
sacrum postérieur bilatéral traumatique		relâchement de la tension du core-link inélastique		sphéno-basilaire en flexion

2) **Conséquences vertébrales :**

Les conséquences sphéno-basilaires peuvent se répercuter sur :

— Les composantes de la ligne centrale de gravité du corps

— La ligne antérieure du corps qui lui est parallèle (symphyse pubienne - symphyse mentonnière).

La lésion sacrée peut affecter :

— Les composantes de la ligne antéro-postérieure du corps : C 1 - D 4 - D 11 / D 12 - L 4 / L 5 / S 1 -

— Et, par voie de conséquence, les deux lignes postéro-antérieures du corps et les triangles supérieur et inférieur, opposés par leurs sommets à D4.

Il faut noter qu'une lésion sacrée traumatique peut perturber l'ensemble des fonctions et que, chez l'enfant, celle-ci est très souvent silencieuse et indolore.

D. — **Dans le cas d'un sacrum postérieur unilatéral en restriction de mobilité.** (par exemple à droite) :

1) **Conséquences iliaques :**

Si cette lésion dure dans le temps, elle ne pourra pas trouver une compensation iliaque sous la forme d'une ''rotation iliaque antérieure'' car l'étiologie de cette dernière est exclusivement traumatique.

2) **Conséquences vertébrales :**

— Les composantes de la ligne antéro-postérieure du corps risquent d'être perturbées et, par voie de conséquence,

— Les composantes des deux lignes postéro-antérieures et les triangles supérieur et inférieur opposés par leurs sommets à D4.

3) **Conséquences sphéno-basilaires :**

Par l'intermédiaire de la dure-mère inélastique, reliant le crâne au sacrum et inversement, l'occipital, du côté gauche, s'abaisse, amorçant un schéma de torsion sphéno-basilaire gauche ou s'incline à gauche avec un certain degré de rotation postérieure gauche, inverse de celle du sacrum, pouvant alors s'inscrire dans un tableau de rotation-flexion latérale gauche sphéno-basilaire. Ces conséquences sphéno-basilaires dépendent de la somme pathologique crânienne préexistante. Une compensation ou une lésion surimposée sphéno-basilaire pourra consécutivement se produire :

Lésion primaire		**Phénomène lésionnel**		**Lésion secondaire**
L.P.	→	Ph. Lés.	→	L.S.
sacrum postérieur unilatéral droit traumatique		core-link inélastique		sphéno-basilaire en torsion ou en rotation-flexion latérale gauche

E. — **Dans le cas d'une torsion sacrée en restriction de mobilité :**

1) **Conséquences sphéno-basilaires :**

a) Torsion sacrée gauche-gauche :

Par l'intermédiaire de la dure-mère inélastique, reliant le crâne au sacrum et inversement, l'occipital s'abaisse du côté droit, amorçant un schéma de torsion sphéno-basilaire droite ou s'incline à droite, avec un certain degré de rotation postérieure droite, inverse de celle du sacrum, pouvant alors s'inscrire dans un tableau de rotation-flexion latérale droite sphéno-basilaire.

Ces conséquences sphéno-basilaires dépendent de la somme pathologique crânienne préexistante.

Une compensation ou une lésion surimposée sphéno-basilaire pourra consécutivement se produire.

L.P. Sacrum traumatique en torsion gauche-gauche	→	**Ph. Lés.** core-link inélastique	→	**L.S.** sphéno-basilaire en torsion ou en rotation flexion latérale droite

b) Torsion sacrée droite-droite

Les phénomènes inverses peuvent être constatés.

L.P. sacrum traumatique en torsion droite-droite	→	**ph. Lés.** core-link inélastique	→	**L.S.** sphéno-basilaire en torsion ou en rotation flexion latérale gauche

c) Torsion sacrée gauche-droite

Par l'intermédiaire de la dure-mère inélastique, reliant le crâne au sacrum et inversement, l'occipital s'abaisse à gauche, amorçant un schéma de torsion sphéno-basilaire gauche ou s'incline à gauche, avec un certain degré de rotation postérieure gauche, inverse de celle du sacrum, pouvant alors s'inscrire dans un tableau de rotation-flexion latérale sphéno-basilaire gauche.

Ces conséquences sphéno-basilaires dépendent de la somme pathologique crânienne préexistante.

Une compensation ou une lésion surimposée sphéno-basilaire pourra consécutivement se produire.

L.P. sacrum traumatique en torsion gauche-droite	→	**Ph. Lés.** core-link inélastique	→	**L.S.** sphéno-basilaire en torsion ou en rotation flexion latérale gauche

d) Torsion sacrée droite-gauche

Les phénomènes inverses peuvent être constatés.

L.P. Sacrum traumatique en torsion droite-gauche	→	**Ph. Lés.** core-link inélastique	→	**L.S.** sphéno-basilaire en torsion ou en rotation-flexion latérale droite

2) **Conséquences iliaques :**

a) **Torsion sacrée gauche-gauche :**

La compensation ou la lésion surimposée iliaque pourra se faire sous la forme d'une rotation iliaque postérieure à droite, avec son cortège de répercussions au niveau des articulations sous-jacentes (hanche, genou, pied) et ainsi perturber les lignes mathématiques du corps humain.

En l'absence de compensation ou de lésion surimposée iliaque, la jambe gauche est faussement courte et la jambe droite est faussement longue.

En présence d'une rotation iliaque postérieure droite associée, la fausse inégalité de longueur des membres inférieurs étant fonction de l'ilium, la jambe droite devient faussement courte.

Deux axes de mouvement interviennent : l'axe oblique gauche et l'axe transverse inférieur.

Si une restriction de mobilité iliaque existe, le test de DOWNING sera déterminant.

Lésion primaire	**Phénomène lésionnel**	**Lésion secondaire**
L.P. → sacrum traumatique en torsion gauche-gauche	Ph. Lés. → grand fessier pyramidal du bassin	L.S. rotation iliaque postérieure droite ↓ **Ph. Lés.** tensions musculo-ligamentaires ↓ **L.S.** conséquences mécaniques sous-jacentes (hanche, genou, pied)

b) **Torsion sacrée droite-droite :**

La compensation ou la lésion surimposée iliaque pourra se faire sous la forme d'une rotation iliaque postérieure à gauche, avec son cortège de répercussions au niveau des articulations sous-jacentes (hanche, genou, pied) et ainsi perturber les lignes mathématiques du corps humain.

En l'absence de compensation ou de lésion surimposée iliaque, la jambe gauche est faussement longue et la jambe droite est faussement courte.

En présence d'une rotation iliaque postérieure gauche associée, la fausse inégalité de longueur des membres inférieurs étant fonction de l'ilium, la jambe gauche devient faussement courte.

Deux axes de mouvement interviennent : l'axe oblique droit et l'axe transverse inférieur.

Si une restriction de mobilité iliaque existe, le test de DOWNING sera déterminant.

Lésion primaire		**Phénomène lésionnel**		**Lésion secondaire**
L.P. Sacrum traumatique en torsion droite-droite	→	Ph. Lés. grand fessier pyramidal du bassin	→	L.S. rotation iliaque postérieure gauche ↓ **Ph. Lés.** tensions musculo-ligamentaires ↓ **L.S.** conséquences mécaniques sous-jacentes (hanche, genou, pied)

c) **Torsions sacrées gauche-droite et droite-gauche :**

La compensation ou la lésion surimposée iliaque ne pourra pas se faire sous la forme d'une ''rotation iliaque antérieure'', droite ou gauche, car l'étiologie de cette dernière est exclusivement traumatique.

3) **Conséquences utérines :**

Dans le cadre des torsions sacrées en avant, une perturbation du système suspenseur ligamentaire utérin peut se produire par l'intermédiaire des ligaments utéro-sacrés et larges.

a) **Torsion sacrée gauche-gauche ;**

— Tiraillement du ligament utéro-sacré gauche

— Relâchement du ligament utéro-sacré droit

— Le col utérin est déplacé en arrière et en haut. Il se trouve dévié à gauche.

— Le corps utérin est déplacé en latéroversion droite avec tendance à l'antéversion si l'ensemble ''col-corps'' est rigide.

Lésion primaire		**Phénomène lésionnel**		**Lésion secondaire**
L.P. sacrée sacrum traumatique en torsion gauche-gauche	→	Ph. Lés. ligament utéro-sacré tendu à gauche	→	L.S. utérine Col utérin dévié à gauche Corps utérin en latéroversion droite

b) **Torsion sacrée droite-droite :**

— Tension excessive du ligament utéro-sacré droit

— Relâchement du ligament utéro-sacré gauche

— Le col utérin est déplacé en arrière et en haut, sur le côté droit. Il se trouve modérément dévié à droite.

— Le corps utérin est déplacé en latéroversion gauche avec tendance à l'antéversion si l'ensemble ''col-corps'' est rigide.

Lésion primaire		**Phénomène lésionnel**		**Lésion secondaire**
L.P. sacrée Sacrum traumatique en torsion droite-droite	→	Ph. Lés. Ligament utéro-sacré tendu à droite	→	L.S. utérine Col utérin dévié à droite Corps utérin en latéroversion gauche

c) **Torsions sacrées gauche-droite et droite-gauche :**

Le sacrum présentant une amplitude de mouvement plus importante en avant qu'en arrière, les torsions sacrées en arrière n'entrainent pas nécessairement de conséquences palpables sur le système ligamentaire suspenseur de l'utérus.

4) **Conséquences vertébrales :**

— sur les composantes de la ligne centrale de gravité du corps et, par voie de conséquence :

— Sur les composantes de la ligne antérieure du corps qui lui est parallèle.

— Sur les composantes de la ligne antéro-postérieure du corps et par suite :

— Sur les composantes des deux lignes postéro-antérieures et les triangles supérieur et inférieur opposés par leurs sommets à D4.

F. — **Dans les cas d'un "depressed sacrum" ou "sacrum abaissé traumatique" :**

Comme l'a précisé le Docteur W.G. SUTHERLAND, les répercussions d'une telle lésion sont souvent très sérieuses. Elle peut entrainer des perturbations à la fois circulatoire, lymphatique, viscérale et mécanique.

1) **Conséquences sphéno-basilaires :**

A partir de cette lésion sacrée et par le jeu du lien membraneux (core-link) que représente la dure-mère et qui se prolonge plus haut par les membranes crâniennes (faux du cerveau, tente du cervelet), une compensation ou une lésion surimposée sphéno-basilaire en extension peut se produire consécutivement et déterminer une suite mécanique montante sacro-sphéno-basilaire.

Lésion primaire		**Phénomène lésionnel**		**Lésion secondaire**
L.P. "depressed sacrum"	→	Ph. Lés. core-link inélastique	→	L.S. sphéno-basilaire en extension

Si cette suite ostéopathique dure dans le temps ou si le sujet vient à perdre, sous l'influence de facteurs environnants défavorables, ses compensations, des répercussions organiques peuvent s'installer :

- asthme
- rhinite
- troubles hormonaux, gynécologiques
- odorat, goût...

Ce "sacrum abaissé traumatique" altère particulièrement les membranes de tension réciproque en transmettant le stress vers la symphyse sphéno-basilaire, le liquide céphalo-rachidien et le système nerveux central.

Le traitement des névroses et des psychoses du post-partum, ainsi que d'autres manifestations pathologiques, ayant pour lésion primaire un ''sacrum abaissé traumatique'' est souvent spectaculaire, une fois la lésion corrigée.

2) **Conséquences vertébrales :**

Les conséquences sphéno-basilaires risquent de perturber :

— la ligne centrale de gravité du corps et ses composantes ainsi que,

— la ligne antérieure du corps qui lui est parallèle.

La lésion sacrée est à même d'affecter la ligne antéro-postérieure du corps et ses composantes :

- C 1
- D 4
- D 11 / D 12
- L 5 / S 1

et par voie de conséquence,

— les deux lignes postéro-antérieures du corps et les triangles supérieur et inférieur opposés par leurs sommets à D4.

Il faut noter que si les conséquences d'une telle lésion sont souvent très sérieuses, l'ectopie sacrée n'est pas toujours aussi douloureuse qu'on serait en droit de l'attendre.

G. — **Dans le cas des ''subluxations sacrées spéciales'' :**

1) **Sacrum en rotation antérieure pure :**

à droite par exemple :

a) **Conséquences iliaques :**

Une compensation iliaque s'avère difficilement envisageable dans la mesure où cette subluxation sacrée, qu'il s'agisse d'une

dislocation si son étiologie est traumatique ou d'une anomalie osseuse morphologique, se caractérise par un mouvement de rotation pure. Cette rotation sacrée pure ne respecte pas la conformation physiologique arquée et engrenée des auricules qui veut que le sacrum soit obligé de s'abaisser pour passer en avant et de s'élever pour passer en arrière.

b) **Conséquences vertébrales :**

Le sacrum, en rotation antérieure droite traumatique, peut entrainer L 5. Si cette subluxation, qui se réalise sur l'axe vertical passant par la crête sacrée postérieure, dure dans le temps, une compensation ou une lésion surimposée lombaire D 12 / L 4 ou D 12 / L 5 peut survenir, par l'intermédiaire des muscles psoas à droite et iliaque à gauche.

Lésion primaire		**Phénomène lésionnel**		**Lésion secondaire**
L.P. sacrum en rotation antérieure droite	→	Ph. Lés. psoas à droite et iliaque à gauche	→	L.S. lombaire de groupe D 12 / L 4 du type F.S.R.

Cette lésion lombaire, parfois improprement appelée "pseudo-rotation du bassin antérieure à gauche", est en réalité une lésion de groupe lombaire du type F.S.R. oú on assiste à un couple de mouvement représenté par deux leviers qui s'opposent :

- d'un côté, le muscle iliaque gauche entraine la symphyse pubienne vers la droite ;
- et de l'autre, le muscle psoas droit imprime à la colonne lombaire une rotation des corps vertébraux de droite à gauche, dans la convexité formée, du type F.S.R.

On peut radiologiquement objectiver un décalage entre :

- l'axe vertical passant par la crête sacrée postérieure

- et l'axe vertical passant par le milieu de la symphyse pubienne.

Ces deux axes, bien qu'étant décalés, demeurent cependant parallèles.

Il faut noter que si cette subluxation sacrée peut entrainer une lésion de groupe lombaire du type F.S.R., cette dernière possède néanmoins d'autres mécanismes producteurs.

Cette lésion de groupe lombaire du type F.S.R. a fait l'objet d'une étude particulière dans l'ouvrage intitulé : ''Lésions ostéopathiques vertébrales'', Tome I.

Cette subluxation sacrée en rotation antérieure peut également engendrer des répercussions :

- sur les composantes de la ligne centrale de gravité du corps et de la ligne antérieure qui lui est parallèle :
- sur les composantes de la ligne antéro-postérieure du corps
- et, consécutivement, sur les composantes des deux lignes postéro-antérieures et les triangles supérieur et inférieur, opposés par leurs sommets à D4.

c) **Conséquences sphéno-basilaires :**

La compensation ou la lésion surimposée pourra être représentée par un occipital en rotation postérieure droite sur un axe vertical. Cette rotation occipitale pourra ultérieurement s'intégrer, en fonction de la somme pathologique préexistante locale, dans une lésion sphéno-basilaire en rotation-flexion latérale droite plus ou moins typique ou produire un blocage occipito-mastoïde.

Lésion primaire		**Phénomène lésionnel**		**Lésion secondaire**
L.P. sacrum traumatique en rotation antérieure droite **sur un axe vertical**	→	Ph. Lés. core-link inélastique	→	L.S. occipital en rotation postérieure droite **sur un axe vertical**

2) **Sacrum en inclinaison latérale pure :**

à droite par exemple.

a) **Conséquences sphéno-basilaires :**

L'occipital est interdépendant du sacrum par le jeu du lien membraneux inélastique appelé ''core-link''. L'occipital s'abaisse à droite. Cette rotation s'organise sur un axe antéro-postérieur allant du nasion à l'opisthion et pourra s'intégrer ultérieurement, en fonction de la somme pathologique préexistante locale, dans le cadre d'une lésion sphéno-basilaire en rotation-flexion latérale droite ou dans le cadre d'une torsion droite.

Lésion primaire		**Phénomène lésionnel**		**Lésion secondaire**
L.P. sacrum traumatique incliné à droite sur un **axe** **antéro-postérieur**	→	Ph. Lés. core-link inélastique	→	L.S. occipital bas à droite **sur un axe** **antéro-postérieur**

b) **Conséquences vertébrales :**

L'inclinaison droite du sacrum peut entrainer une latéroflexion droite de L 5.

Cette subluxation sacrée en inclinaison latérale pure peut également engendrer des répercussions :

- sur les composantes de la ligne centrale de gravité du corps et de la ligne antérieure qui lui est parallèle
- sur les composantes de la ligne antéro-postérieure du corps
- et, consécutivement, sur les composantes des deux lignes postéro-antérieures et les triangles supérieur et inférieur opposés par leurs sommets à D4.

III. — ASYMÉTRIE DES FACETTES ARTICULAIRES LOMBO-SACRÉES

Très souvent, nous constatons que les apophyses articulaires du sacrum destinées à s'articuler avec les apophyses articulaires inférieures de L 5, ne sont pas disposées dans le même plan :

- l'une est antéro-postérieure et
- l'autre est bien souvent frontale.

En conséquence, il est logique de penser que :

- **du côté de la facette antéro-postérieure :**

le sacrum peut se mouvoir aussi bien en avant (sacrum antérieur), qu'en arrière (sacrum postérieur), alors que,

- **du côté de la facette frontale :**

le sacrum ne peut se mouvoir qu'en avant (sacrum antérieur).

car les facettes articulaires inférieures lombaires se situent en arrière des facettes articulaires sacrées.

Gauche Droite

FACETTES LOMBO-SACREES ASYMETRIQUES

— Frontale à droite
— Sagittale à gauche

ASYMETRIE DES FACETTES ARTICULAIRES LOMBO-SACREES

★ Facettes sacro-lombaires normales.

* Facettes sacro-lombaires atypiques :

— **du côté de la facette sagittale** : le sacrum peut se mouvoir aussi bien en avant (sacrum antérieur) qu'en arrière (sacrum postérieur) ;

— **du côté de la facette frontale** : le sacrum ne peut se mouvoir qu'en avant (sacrum antérieur).

Radiographie du bassin, prise en position debout, en 36 x 43

FACETTES LOMBO-SACREES ASYMETRIQUES

— sagittale à gauche
— frontale à droite

A gauche : le sacrum peut aller aussi bien **en avant qu'en arrière**

A droite : le sacrum ne peut aller qu'en avant.

CHAPITRE XV

LÉSIONS SACRÉES EN TORSION SUR AXES OBLIQUES

I. — DESCRIPTION DES AXES

Les axes obliques de torsion sont au nombre de 2 : un gauche et un droit.

Origine : Pôle Supérieur de la facette auriculaire sacrée d'un côté.

Terminaison : Pôle inférieur de la facette auriculaire sacrée du côté opposé.

L'axe est dénommé par son côté d'origine ou par son pôle supérieur.

II. — TERMINOLOGIE

Ces deux axes sont destinés à la torsion mécanique du sacrum :

1) **Sur l'axe oblique gauche :**

Nous pouvons avoir deux catégories de torsions :

a) Torsion gauche-gauche

- La 1ere dénomination "gauche" indique l'axe de mouvement.
- La 2e dénomination "gauche" caractérise le mouvement de rotation du sacrum, sur un arc de cercle **allant de la droite vers la gauche.**

b) Torsion gauche-droite

- La 1ere dénomination "gauche" indique l'axe de mouvement.
- La 2e dénomination "droite" caractérise le mouvement de rotation du sacrum, sur un arc de cercle **allant de la gauche vers la droite.**

2) **Sur l'axe oblique droit :**

Nous pouvons avoir deux carégories de torsions :

a) Torsion droite-droite

- La 1ere dénomination "droite" indique l'axe de mouvement.
- La 2e dénomination "droite" caractérise le mouvement de rotation du sacrum, sur un arc de cercle allant de **la gauche vers la droite.**

b) Torsion droite-gauche

- La 1ere dénomination "droite" indique l'axe de mouvement.
- La 2e dénomination "gauche" caractérise le mouvement de rotation du sacrum, sur un arc de cercle **allant de la droite vers la gauche.**

III. — CONDITIONS DE SURVENUE

La torsion sacrée peut être :

— secondaire à une torsion où à une rotation-flexion latérale sphéno-basilaire ;

— secondaire à une vraie jambe longue anatomique ou génique ;

— primaire traumatique ;

— pré-ambulatoire.

Fred L. MITCHELL estime que 90 % ou plus des lésions s'installant sur un axe oblique, se font sur l'axe oblique gauche. Ceci concorde d'ailleurs avec les modèles de lésions de postures rapportés par NEIDNER dans ses observations des effets de la gravité dans la production de ces formes de lésions (Counter-Clockwise in this Meridian).

On peut rencontrer ces lésions dans le groupe d'âge le plus jeune, avant la marche, à l'époque des premiers pas. Ces lésions pré-ambulatoires peuvent déterminer la forme des facettes articulaires et autres anomalies de croissance.

Très souvent, le jeune sujet ne présente aucune symptomatologie ou bien ne tient pas compte des premières perturbations. Aussi, lorsqu'il consultera plus tard, les compensations d'accommodation auront additionné leurs modifications structurales et plusieurs lésions auront pu se surajouter à la lésion primaire. A cet instant déterminé de la vie de l'individu, l'ordre de production des lésions devient parfois difficile à déterminer mais une approche méthodique doit cependant permettre de débrouiller le problème et d'instaurer une démarche thérapeutique spécifique et adéquate.

La torsion sacrée peut être secondaire et compenser une véritable inégalité anatomique ou génique de longueur des membres inférieurs. Cette torsion sacrée peut demeurer physiologique si le jeu articulaire est parfait et éviter ainsi à la colonne lombaire une latéroflexion compensatrice.

Si le sujet vient à perdre, sous l'influence de facteurs environnants défavorables, sa torsion sacrée compensatrice, une restriction de mobilité sacrée pourra apparaitre.

IV. — MOUVEMENTS DE TORSION SACREE

— **On appelle torsion sacrée gauche-gauche, une torsion sacrée vers la gauche sur un axe oblique gauche :**
Dans ce mouvement, la base sacrée, du côté droit, se déplace antéro-inférieurement sur le court bras du ''L''auriculaire pendant que le sommet sacré ou apex, du côté gauche, devient postérieur et glisse inférieurement sur le long bras du ''L'' auriculaire.

— **On appelle torsion sacrée gauche-droite, une torsion sacrée vers la droite sur un axe oblique gauche :**
Dans ce mouvement, la base sacrée, du côté droit, se déplace postéro-supérieurement sur le court bras du ''L'' auriculaire pendant que le sommet sacré ou apex, du côté gauche, devient antérieur et glisse supérieurement sur le long bras du ''L'' auriculaire.

— **On appelle torsion sacrée droite-droite, une torsion sacrée vers la droite sur un axe oblique droit :**
Dans ce mouvement, la base sacrée, du côté gauche, se déplace antéro-inférieurement sur le court bras du ''L'' auriculaire pendant que le sommet sacré ou apex, du côté droit, devient postérieur et glisse inférieurement sur le long bras du ''L'' auriculaire.

— **On appelle torsion sacrée droite-gauche, une torsion sacrée vers la gauche sur un axe oblique droit :**
Dans ce mouvement, la base sacrée, du côté gauche, se déplace postéro-supérieurement sur le court bras du ''L'' auriculaire pendant que le sommet sacré ou apex, du côté droit, devient antérieur et glisse supérieurement sur le long bras du ''L'' auriculaire.

Le mouvement de torsion sacrée, sur axe oblique, utilise le court bras du ''L'' auriculaire d'un côté et le long bras du ''L'' auriculaire du côté opposé.

La torsion sacrée entraine une fausse jambe longue du côté du sacrum antéro-inférieur et une fausse jambe courte du côté du sacrum postéro-supérieur.

Dans les torsions sacrées, lorsque l'angle sacré inféro-externe est "postéro-inférieur" ou "antéro-supérieur", la notion d'infériorité ou de supériorité n'est pas palpable. Il s'agit d'un très léger glissement inférieur ou supérieur sur le long bras du "L" auriculaire sacré qui nécessiterait, pour être rigoureux, la description d'un axe de mouvement supplémentaire difficilement codifiable et de peu d'intérêt en pratique ostéopathique courante.

On appelle "torsions sacrées en avant" les torsions sacrées gauche-gauche et droite-droite qui font partie de la physiologie de la marche et que l'on retrouve dans la pathologie ostéopathique comme une exagération de la physiologie.

On appelle "torsions sacrées en arrière" les torsions sacrées gauche-droite et droite-gauche qui font partie d'une pathologie nécessitant un traumatisme, une morphologie particulière, une raideur ou une inversion de la courbure lombaire antéro-postérieure.

V. — ETUDE CLINIQUE DES TORSIONS SACREES

1) Torsion sacrée gauche-gauche

a) **Patient en décubitus :**

— Les tubercules pubiens ne sont pas modifiés.

— La jambe droite est faussement longue.

b) **Patient en procubitus :**

L'épine iliaque postéro-supérieure droite apparait relativement plus saillante et proéminente que son homologue opposée.

L'épine iliaque postéro-supérieure gauche semble relativement plus effacée que son homologue opposée.

Le sillon sacro-iliaque droit est plus profond que le gauche.

L'angle sacré inféro-externe gauche est postéro-inférieur. A la palpation, il apparait surtout plus **postérieur** que son homologue opposé.

La jambe droite est faussement longue.

2) Torsion sacrée droite-droite :

Les découvertes sont inverses et l'axe oblique est droit.

3) **Torsion sacrée gauche-droite :**

a) **Patient en décubitus :**

— Les tubercules pubiens ne sont pas modifiés.

— La jambe droite est faussement courte.

b) **Patient en procubitus :**

L'épine iliaque postéro-supérieure droite apparait relativement plus effacée que son homologue opposée.

L'épine iliaque postéro-supérieure gauche apparait relativement plus saillante que son homologue opposée.

Le sillon sacro-iliaque gauche est plus profond que le droit.

Le sillon sacro-iliaque droit est effacé.

L'angle sacré inféro-externe gauche est antéro-supérieur. A la palpation, il apparait surtout plus **antérieur** que son homologue opposé.

La jambe droite est faussement courte.

4) **Torsion sacrée droite-gauche :**

Les découvertes sont inverses et l'axe oblique est droit.

VI — TESTS DE MOBILITE

Tous les signes cliniques que nous venons de mettre en évidence pour les torsions sacrées en avant ou en arrière ne suffisent cependant pas à élaborer un diagnostic précis de restriction de mobilité. L'ostéopathe devra notamment compléter son étude clinique par deux tests de mobilité :

1) **Test d'inclinaison antérieure en position assise :**

— Lorsqu'il existe une restriction de mobilité, ce test permet à l'ostéopathe d'avoir une PRESOMPTION de lésion sacrée, mais n'offre pas l'absolue certitude de cette dernière. Par contre, d'une manière certaine, il indique le côté en restriction de mobilité.

— Ce test donne une présomption de lésion sacrée car, compte tenu de la position assise, le bassin est stabilisé sur les tubérosités ischiatiques par le poids du corps, laissant ainsi au sacrum la possibilité de se mouvoir à sa guise sur une base ischiatique stable.

— La source d'erreur la plus fréquente réside dans une inclinaison antérieure insuffisante du buste du patient car, dans certains cas, l'ascension de l'épine iliaque postéro-supérieure, signant une restriction de mobilité, ne devient évidente que dans les derniers degrés de l'inclinaison antérieure du buste du sujet.

— Le patient est assis sur un tabouret. Ses mains sont entrelacées derrière la nuque. Ses coudes pendent en avant. Ses cuisses sont largement écartées et ses pieds reposent à plat sur le sol.

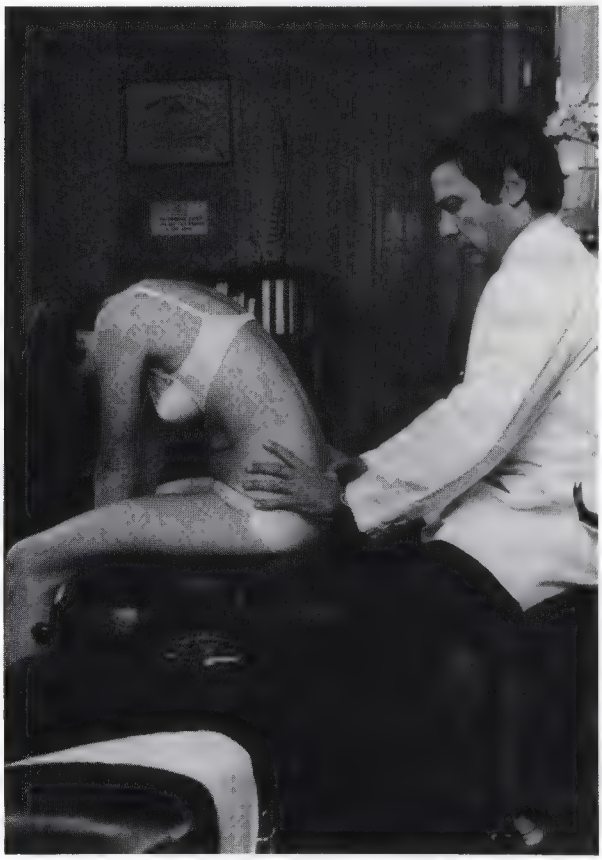

Test d'inclinaison antérieure, en position assise.

— L'ostéopathe est assis derrière le sujet. Ses pouces palpent les sillons et s'appliquent sous les épines iliaques postéro-supérieures.

— Le praticien demande au patient de se pencher en avant lentement et le plus loin possible. Pendant ce temps, l'ostéopathe compare le mouvement ascensionnel des épines iliaques postéro-supérieures.

— Si une épine iliaque postéro-supérieure s'élève pendant que l'autre demeure inférieure :
  - La restriction de mobilité se situera du côté de l'épine iliaque postéro-supérieure la plus haute.
  - La lésion sacrée sera probable.

— En ce qui concerne les lésions sacrées, ce test est très insuffisant et le diagnostic devra être complété par d'autres tests permettant d'apprécier la profondeur des sillons sacro-iliaques et la position des angles sacrés latéraux inféro-externes.

— Si le sujet, pour une raison quelconque, ne peut incliner son buste en avant ou ne peut pas rester assis, l'ostéopathe devra pratiquer d'autres tests et notamment celui qui consiste à apprécier la mobilité du sacrum en expiration et en inspiration.

2) **Test sacré en procubitus avec un appui base en expiration et un appui apex en inspiration :**

— Lors de l'expiration, la base sacrée s'antériorise et le sommet sacré se postériorise.

— Lors de l'inspiration, la base sacrée se postériorise et le sommet sacré s'antériorise.

— Une lésion se déplace toujours plus volontiers dans son sens lésionnel que dans le sens inverse.

— Le sacrum possède une plus grande mobilité en rotation antérieure qu'en rotation postérieure.

a) **Torsion sacrée gauche-gauche :**

- **Appui base en expiration**

— A droite : la base sacrée descend

— A gauche : la base sacrée ne descend pas ou peu

• **Appui apex en inspiration**

— A droite : la base sacrée ne remonte pas ou peu

— A gauche : la base sacrée remonte.

b) **Torsion sacrée droite-droite :**

• **Appui base en expiration**

— A gauche : la base sacrée descend

— A droite : la base sacrée ne descend pas ou peu

• **Appui apex en inspiration**

— A gauche : la base sacrée ne remonte pas ou peu

— A droite : la base sacrée remonte

c) **Torsion sacrée gauche-droite :**

• **Appui base en expiration**

— A gauche : la base sacrée descend

— A droite : la base sacrée ne descend pas ou peu

• **Appui apex en inspiration**

— A gauche : la base sacrée ne remonte pas ou peu

— A droite : la base sacrée remonte

d) **Torsion sacrée droite-gauche :**

• **Appui base en expiration**

— A gauche : la base sacrée ne descend pas ou peu

— A droite : la base sacrée descend

• **Appui apex en inspiration**

— A gauche : la base sacrée remonte

— A droite : la base sacrée ne remonte pas ou peu

VII — ETUDE RADIOLOGIQUE

1) Technique

- Radiographie, en position debout, du bassin en 36 x 43, incidence Postéro-Antérieure.
- Radiographie, en position debout, de la colonne lombaire en 30 x 40

2) Résultats

En ce qui concerne les torsions sacrées, les restrictions de mobilité ne sont pas toujours radiologiquement objectivables.

Lorsque l'ectopie est très importante, il s'agit, le plus souvent, dans un premier temps, d'une torsion sacrée compensatrice d'une véritable inégalité de longueur des membres inférieurs, anatomique ou génique, c'est-à-dire de l'ordre de 10 mm et plus et, dans un deuxième temps, d'un sujet qui, sous l'influence de facteurs environnants défavorables, a perdu sa compensation sacrée, présente une restriction de mobilité articulaire et consulte.

Dans ce cas, nous pouvons radiologiquement constater :

- une inégalité importante de longueur des membres inférieurs
- une bascule pelvienne
- une inclinaison de la base sacrée
- une divergence, à droite ou à gauche, entre, d'une part, la verticale passant par la crête sacrée postérieure et, d'autre part, la verticale passant par la symphyse pubienne.

Ces deux droites s'avèrent non seulement décalées l'une par rapport à l'autre mais, qui plus est, divergent. Ceci est un élément de diagnostic différentiel avec les signes radiologiques de la lésion de groupe lombaire du type F.S.R., improprement appelée, « lésion de pseudo-rotation du bassin ».

- Ou bien la colonne lombaire s'infléchit de telle sorte que la convexité lombaire se situe du côté du sacrum antérieur ;
- Ou bien la colonne lombaire ne présente aucune inflexion latérale ; la torsion sacrée ayant suffi à compenser la véritable inégalité de longueur des membres inférieurs.

Monsieur T...

Radiographie de la colonne lombaire, prise en position debout en 30 × 40

TORSION SACRÉE COMPENSANT UNE INÉGALITÉ ANATOMIQUE DE LONGUEUR DES MEMBRES INFÉRIEURS, SANS COMPENSATION VERTÉBRALE.

Madame V...

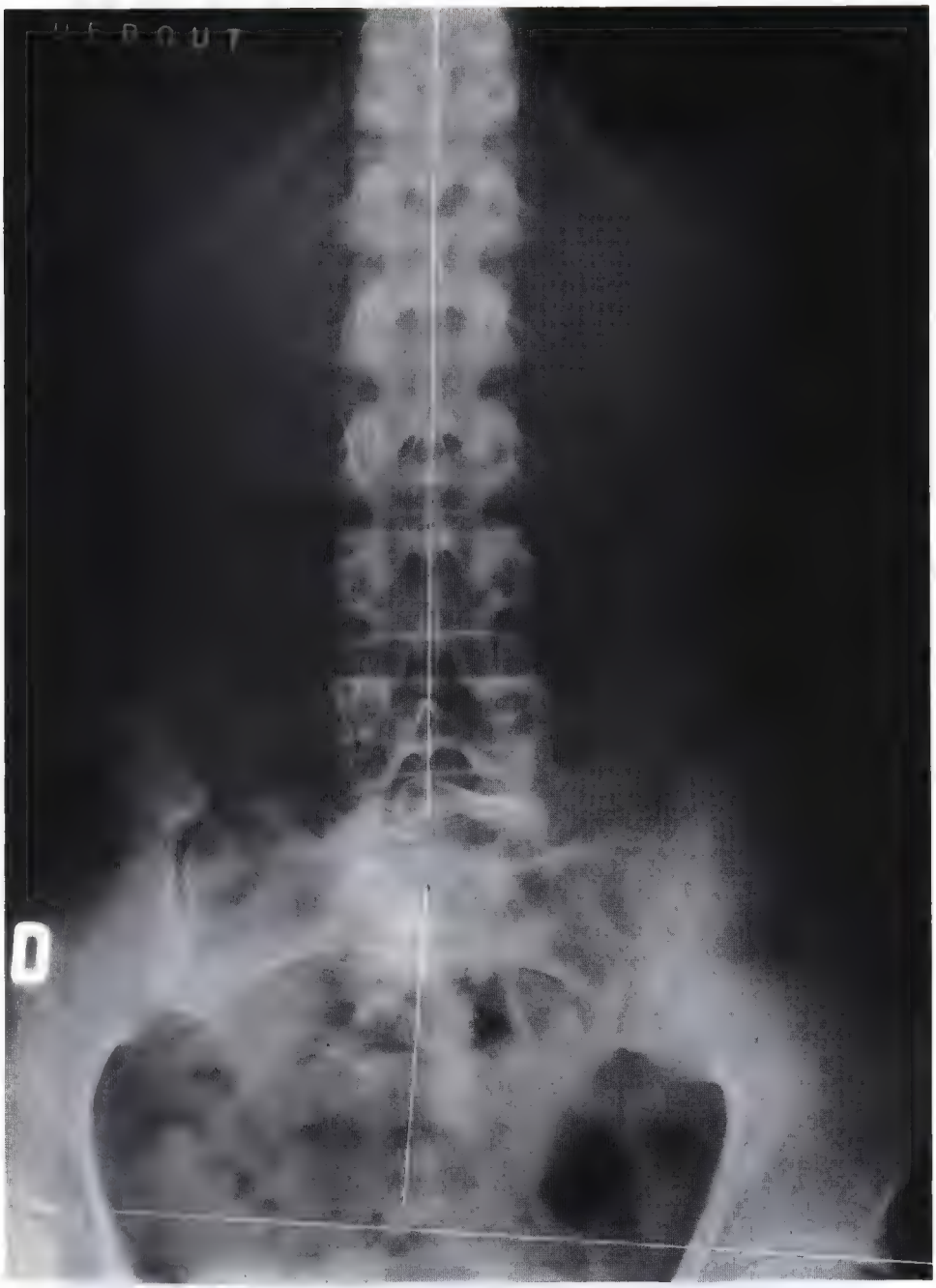

Radiographie de la colonne lombaire, prise en position debout en 30 × 40
TORSION SACRÉE COMPENSANT L'IMPORTANTE INÉGALITÉ ANATOMIQUE DE LONGUEUR DES MEMBRES INFÉRIEURS (15 mm), SANS COMPENSATION VERTÉBRALE.

VIII. — **TRAITEMENT**

De nombreuses considérations doivent intervenir dans le choix du traitement et de la technique à employer :

— Historique de la lésion ;

— Age, poids, attitude physique et psychologique du patient ;

— Antécédents traumatiques ;

— Caractère aigu ou chronique de la lésion ;

— Hauteur de la table de traitement ;

— Aptitudes du praticien ;

— Ainsi que de nombreux autres facteurs déterminants.

Le dosage doit être rigoureux et parfait.

Il faudra choisir entre deux modalités :

— **La technique indirecte :**
par l'intermédiaire des leviers, des tissus mous et de la physiologie respiratoire sacrée, permettant aux forces intrinsèques la normalisation des composantes articulaires.

— **La technique directe :**

1) Torsion sacrée gauche-gauche ;

Cette technique, simple et efficace, peut indifféremment être employée dans un cas aigu ou chronique.

a) **Patient en décubitus latéral gauche :**

Le sujet est couché en décubitus latéral gauche. Son buste repose en procubitus et ses bras pendent par côté de la table.

En position debout, la torsion sacrée gauche-gauche s'accompagne d'une rotation des corps vertébraux lombaires, y compris L 5, de gauche à droite, dans la convexité formée du type F.S.R. (1ere loi de FRYETTE).

Le patient étant en décubitus latéral gauche et son buste en procubitus, cette position entraine les corps vertébraux lombaires, y compris L 5, à faire une rotation de la droite vers la gauche,

ce qui permet de normaliser simultanément une lésion lombaire de groupe en F.S.R. si elle existe.

Le praticien visualise la base sacrée qui est antéro-inférieure à droite.

Position sacro-vertébrale dans la torsion gauche-gauche, visant à effectuer une rotation des corps vertébraux lombaires, L5 comprise, de droite à gauche.

La normalisation de la torsion sacrée gauche-gauche nécessite la coopération musculaire et respiratoire du sujet.

Les genoux réunis du patient reposent sur les cuisses de l'ostéopathe. Celui-ci, par un mouvement de twist, majore dans un premier temps la flexion des genoux ce qui permet un mouvement lombo-sacré tout à fait libre.

Le praticien place sa main droite sur l'omoplate droite du sujet et lui demande d'abord de descendre son bras droit vers le sol en expirant, puis de relever son omoplate et son bras droit en inspirant, pendant qu'il exerce, avec sa main droite, une pression de haut en bas.

Dans le même temps, l'ostéopathe saisit les talons réunis du patient, les descend vers le sol et allonge progressivement les deux jambes du sujet.

Cette manoeuvre est à répéter plusieurs fois.

Lorsqu'on assiste à un tableau ''d'associations lésionnelles'', la technique spécifique à chaque lésion devra être utilisée.

Torsion sacrée gauche-gauche

b) **Patient en procubitus :**

Le sujet est couché sur le ventre, le coussin pelvien légèrement réhaussé de façon à diminuer la lordose lombaire.

La jambe droite du patient est croisée sur la gauche de façon à ouvrir l'articulation sacro-iliaque droite dont le sillon est déjà plus profond que son homologue opposé.

L'ostéopathe se place sur le côté gauche du sujet.

L'éminence thénar de la main gauche du praticien prend un contact précis près du pôle supérieur de l'auricule sacré gauche pour empêcher la base sacrée gauche de se postérioriser lors de l'inspiration.

L'éminence hypothénar de la main droite de l'opérateur prend un contact précis sur l'angle sacré gauche qui se trouve en position postérieure.

L'ostéopathe demande au patient d'inspirer profondément et de bloquer sa respiration en apnée d'inspire. Sans pour autant expirer, il lui demande d'augmenter son inspiration. Pendant ce temps, le praticien exerce, à l'aide de sa main droite, une pression dirigée en avant et en bas sur l'angle sacré gauche. Sa main gauche empêche la base sacrée de se postérioriser.

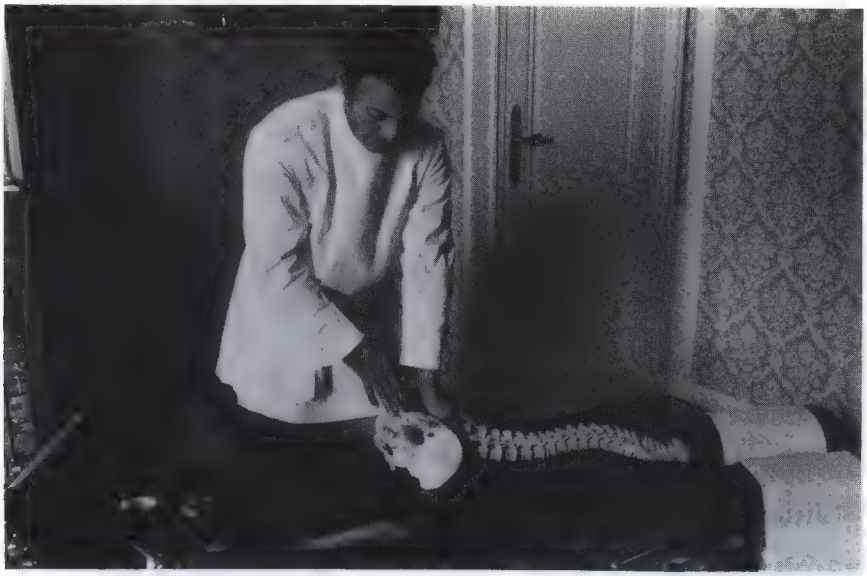

Torsion sacrée gauche-gauche en procubitus
« points de contact sur le squelette »

Seule la base sacrée, du côté droit, se postériorise lors de l'inspiration. L'ostéopathe demande alors au sujet d'expirer tout en maintenant très fermement la pression de sa main droite. L'opérateur réitère deux à trois fois cette phase respiratoire jusqu'à ce que la normalisation soit obtenue.

Torsion sacrée gauche-gauche en procubitus
« points de contact sur le patient et sur le squelette »

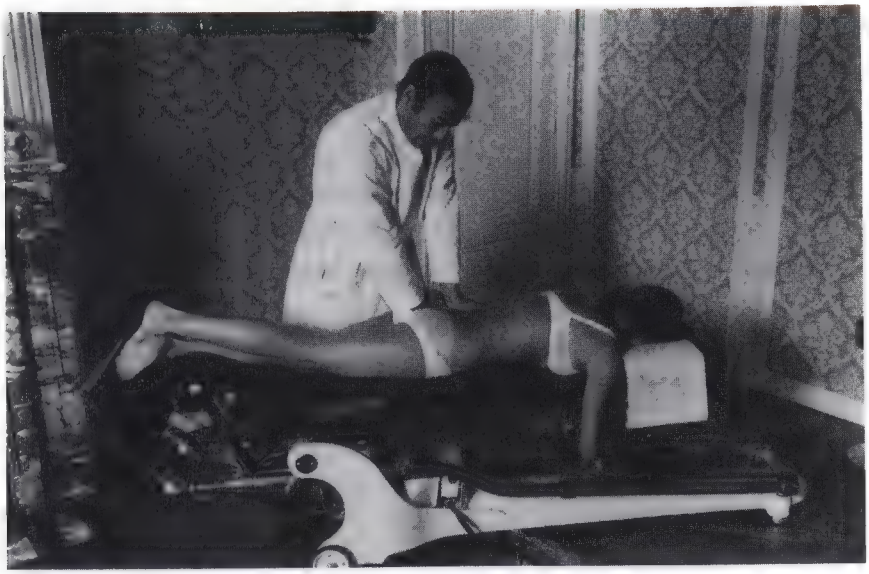

Torsion sacrée gauche-gauche en procubitus
« Correction sur le patient »

Autre modalité :

En présence d'une lésion de groupe lombaire du type F.S.R., l'ostéopathe déplace le buste et les jambes du sujet de gauche à droite et tire son bassin vers lui de droite à gauche afin de produire une inclinaison latérale lombaire droite. Cette inclinaison latérale droite lombaire, la colonne lombaire étant en flexion ou en position neutre, incite les corps vertébraux lombaires à faire une rotation de droite à gauche du type F.S.R. dans la convexité.

Avec les éminences thénar et hypothénar de sa main gauche, le praticien prend un contact sur les apophyses transverses droites des vertèbres lombaires pour favoriser leur rotation de droite à gauche.

c) **Technique à la sangle en procubitus :**

— Cette technique a été mise en évidence par C.B. ATZEN, D.L. CLARK et L.D. ANDERSON DE BOISE.

— Ce procédé valut, à l'époque, au Docteur CLARK, une enviable réputation.

— La pratique de cette technique nécessite une grande précision car son levier est extrêmement puissant. Elle est très efficace dans les cas où d'autres techniques risquent d'être insuffisantes.

— Une préparation des tissus mous s'avère indispensable.

— Ce procédé est un des meilleurs pour les cas aigus, quelle que soit l'intensité du spasme musculaire. Il permet également, avec quelques adaptations, de normaliser certaines lésions lombaires existantes.

— La patiente est couchée en procubitus. Ses ailes iliaques sont fermement maintenues par une sangle. Le praticien fait tourner le sacrum vers sa position physiologique en utilisant le buste de la patiente comme levier directionnel.

— Avant de réaliser cette technique, le praticien devra localiser, en procubitus, les axes des deux bras du ''L'' auriculaire, aussi bien à droite qu'à gauche.

— Cette technique peut être utilisée pour normaliser une lésion lombaire du type E.R.S. : inclinaison latérale droite avec une rotation dans la concavité de gauche à droite ou inversement.

— Pour la torsion sacrée sur axe oblique, la technique s'effectuera en deux temps :

- **Pour le Docteur CLARK** : premier temps : appui sur l'angle sacré d'un côté. Deuxième temps : correction de la base sacrée du côté opposé.
- **Pour L.D. ANDERSON DE BOISE** : Ces deux temps sont inversés.

Ces deux modalités différentes peuvent se justifier. Cependant, par expérience, la première modalité du Docteur CLARK me semble plus séduisante.

— Compte-tenu de sa puissance, cette technique doit être utilisée avec précaution, surtout dans les cas toxiniques où des réactions inflammatoires peuvent exister.

— Après la normalisation, l'application de bandes adhésives représente un adjuvant utile sur le plan ligamentaire.

— Il faut attirer l'attention sur une précaution indispensable à la bonne réalisation de cette correction : ne jamais soulever le buste du patient.

Réalisation de la technique pour une torsion sacrée gauche-gauche :

- Le patient est couché en procubitus sur la table ;
- Le praticien fixe une sangle assez serrée de 5 cm de large environ sur le bassin du patient, au-dessous des épines iliaques postéro-supérieures et au-dessus des angles sacrés latéraux.

- L'opérateur se tient debout à droite du patient. Il tire le bras gauche du sujet vers lui, en le passant sous la tête du patient afin que ce dernier regarde partiellement le praticien.
- L'ostéopathe est en station debout et écartée, les genoux légèrement fléchis. Il glisse son bras droit sous la partie supérieure du buste du patient. Le bras droit du sujet repose

sur le trapèze droit du praticien et pend dans son dos. L'épaule droite de l'opérateur épouse l'aisselle droite du patient. Le bras droit du praticien fixe le levier supérieur jusqu'à L 5 comprise, en inclinaison latérale droite et en rotation **sans pour autant soulever le buste du sujet.**

- Le buste du patient étant en inclinaison latérale droite et en rotation et son bassin, grâce à la sangle, faisant face à la table, toutes les articulations vertébrales sont verrouillées jusqu'à L 5 comprise.

Premier temps correctif : angle sacré gauche postérieur :

Le pisiforme ou l'éminence hypothénar de la main gauche du praticien prend un contact précis et ferme sur l'angle sacré gauche qui se situe juste au-dessous de la sangle.

L'ostéopathe majore, avec son bras droit, l'inclinaison latérale et la rotation du buste du patient. Il réduit le « slack » pendant l'expiration et exerce, avec sa main gauche, une pression dirigée en bas et en avant, **au début de l'inspiration.**

Technique à la sangle en procubitus - Torsion sacrée gauche-gauche

Premier temps correctif :

— Inclinaison latérale droite et rotation du buste de la patiente (L5 comprise).

— Pression sur l'angle sacré gauche postérieur, en bas et en avant, au début de l'inspiration.

Deuxième temps correctif : base sacrée droite antéro-inférieure

Le pisiforme ou l'éminence hypothénar de la main gauche de l'ostéopathe prend un contact précis et ferme **sur l'épine iliaque postéro-supérieure droite,** juste au-dessus de la sangle et à côté de la base sacrée antéro-inférieure. L'opérateur exerce une pression en bas et en arrière, au début de l'inspiration, pendant que son bras droit majore l'inclinaison latérale et la rotation du buste. Un ressaut articulaire est parfois audible. Dans ce 2e temps, le levier supérieur lombaire imprime aux corps vertébraux une rotation de gauche à droite, entrainant la base sacrée en arrière à droite.

Deuxième temps correctif :

- Inclinaison latérale droite et rotation du buste de la patiente (L5 comprise).
- Pression sur l'épine iliaque postéro-supérieure droite, en bas et en arrière, au début de l'inspiration.

Remarques :

— Si une lésion de groupe lombaire du type F.S.R. accompagne la torsion sacrée gauche-gauche, cette technique ne

permettra pas de la corriger et l'ostéopathe devra avoir recours à une autre modalité.

— Pour les lésions lombaires du type F.S.R. ou E.R.S., se reporter aux chapitres IX, X et XI du tome I des ''Lésions ostéopathiques vertébrales''

— Pour les associations lésionnelles iliaques, se reporter au chapitre XI des ''Lésions ostéopathiques iliaques''.

2) **Torsion sacrée gauche-droite :**

a) **Patient en décubitus latéral gauche :**

Les torsions sacrées en arrière sont moins fréquentes que les torsions sacrées en avant.

Cette technique utilise la coopération musculaire et respiratoire du patient.

— Le patient est couché en décubitus latéral gauche. Son épaule gauche est tirée vers l'avant, ses genoux sont fléchis sur l'abdomen à 90° et reposent sur les cuisses de l'ostéopathe.

— La position du sujet incite les corps vertébraux lombaires à tourner de la gauche vers la droite **par rapport au sacrum.** Le couple s'exercera entre le levier supérieur vertébral lombaire et le sacrum.

— L'index et le majeur de la main gauche du praticien se placent entre les apophyses épineuses de L 4 et de L 5 afin de percevoir le mouvement et de verrouiller le levier supérieur vertébral de telle sorte qu'il puisse être utilisé comme un couple de mouvement vis à vis du sacrum. La main droite de l'ostéopathe s'appuie sur l'épaule droite du patient.

— L'ostéopathe demande au sujet d'inspirer et d'expirer profondément et lentement. Pendant que le patient expire et que la base sacrée s'antériorise, la main droite du praticien appuie sur l'épaule droite du sujet de façon à positionner sa tête et son épaule comme s'il était couché sur le dos, pendant que l'éminence hypothénar de sa main gauche entraine la base sacrée droite en avant. L'opérateur maintient ensuite ces positions et répète plusieurs fois cette phase respiratoire en maintenant à chaque fois les amplitudes acquises par ses deux mains pendant l'expiration.

Durant ces répétitions, l'ostéopathe minore progressivement la flexion des genoux du patient afin de faciliter la normalisation du sacrum pendant l'expiration.

Torsion gauche-droite
Position sacro-vertébrale sur le squelette visant à faire tourner les corps vertébraux lombaires de la gauche vers la droite.

Torsion gauche-droite

Autre modalité :

— La jambe gauche du patient est allongée sur la table et sa jambe droite est fléchie de telle sorte que son pied droit crochète le creux poplité de la jambe sous-jacente.

b) **Patient en position assise :**

— Le patient est assis à cheval sur la table afin d'immobiliser son bassin. Ses mains sont entrelacées derrière la nuque.

— La praticien est assis derrière lui. Il saisit, avec sa main gauche, le bras droit du sujet. L'éminence thénar de sa main droite prend un contact sur la partie supérieure droite de la base sacrée qui se trouve en position : ''postéro-supérieure droite''.

— L'ostéopathe incline le buste du patient à droite pour abaisser la base sacrée qui est supérieure du même côté. Il imprime ensuite au buste du sujet une rotation de droite à gauche, en extension lombaire et en expiration afin d'utiliser la physiologie respiratoire sacrée pour entrainer la base sacrée droite antéro-inférieurement par l'intermédiaire du levier supérieur vertébral.

CHAPITRE XVI

SUBLUXATIONS SACRÉES SPÉCIALES

Un certain nombre de facteurs joue un rôle déterminant dans la production des subluxations sacrées spéciales.

- Anomalies de conformation sacrée,
- Traumatismes,
- Variétés des morphologies rencontrées,
- Attitudes professionnelles.

Nous décrirons, dans ce chapitre, deux catégories de subluxations sacrées spéciales :

A. — Sacrum en rotation sur un axe vertical ;

B. — Sacrum en inclinaison latérale sur un axe antéro-postérieur.

Ces deux lésions ont été mises en évidence par W.G. SUTHERLAND et H.A. LIPPINCOTT D.O.

A. — SACRUM EN ROTATION SUR UN AXE VERTICAL

1) **Description :**

— L'axe de mouvement est celui de la crête sacrée postérieure ;

— Les tests de mobilité du sacrum et la sensibilité ligamentaire révèleront le côté en lésion ;

— Lorsque le sacrum est en rotation antérieure droite, le ligament sacro-sciatique est tendu **du côté opposé, à gauche.**

2) **Tests :**

— Si le sacrum est en rotation antérieure droite et que l'on demande au patient assis d'effectuer une rotation du buste vers la droite, on perçoit nettement une résistance du sacrum et une restriction de mobilité par rapport au mouvement inverse ;

— Si, le patient étant assis, l'ostéopathe tire un genou vers l'avant, pousse l'autre vers l'arrière et inversement, une résistance pourra être perçue lorsque le genou droit sera poussé en arrière.

3) **Normalisation de la subluxation sacrée en rotation antérieure droite :**

- **Première Technique :**

— La patiente est assise sur la table ;

— Le praticien est assis devant elle ;

— La patiente pose sa main gauche sur le côté gauche de la table. Elle laisse aller son corps vers le bras gauche en se penchant légèrement en avant. Puis, elle déplace sa main droite et la superpose à sa main gauche ;

SUBLUXATION SACRÉE EN ROTATION ANTÉRIEURE DROITE

La rotation gauche du buste amène la cuisse droite de la patiente en avant.

— Le praticien attend le moment où la rotation du buste de la patiente vers la gauche a tendance à amener son genou droit en avant du gauche. A cet instant précis, la patiente expire

profondément, se redresse en inspirant, et effectue une rotation de son buste de gauche à droite. Pendant ce temps, l'ostéopathe pousse le genou droit de la patiente en arrière avec sa main droite et prend, avec sa main gauche, un contact ferme au niveau de l'épine iliaque postéro-supérieure droite, afin d'immobiliser l'aile iliaque droite et de permettre au sacrum une rotation postérieure droite ;

— En fin de rotation, le praticien tire la cuisse droite de la patiente vers lui.

SUBLUXATION SACRÉE EN ROTATION ANTÉRIEURE DROITE

La patiente effectue ensuite une rotation de son buste de gauche à droite, en inspirant, pendant que le Praticien pousse le genou droit de la patiente en arrière et le tire ensuite en avant.

- **Deuxième Technique :**

— La patiente est assise à cheval sur la table afin d'immobiliser son bassin. Ses mains sont entrelacées derrière la nuque.

— Le praticien est assis derrière elle. Il saisit, avec sa main droite, le bras gauche du sujet. L'éminence thénar de sa main gauche prend un contact sur la base sacrée à gauche qui se trouve en "rotation postérieure".

— L'ostéopathe imprime au buste de la patiente une inclinaison latérale gauche et une rotation de gauche à droite, en extension lombaire et en expiration, pour entrainer la base sacrée en avant à gauche et en arrière à droite par l'intermédiaire du levier vertébral lombaire.

B. — SACRUM EN INCLINAISON LATÉRALE SUR UN AXE ANTERO-POSTERIEUR

1) Conditions de survenue :

Cette lésion peut se produire dans le domaine traumatique lorsque le sujet tombe brutalement sur le siège, sur ses ischions, ou encore lorsque l'individu manque une marche d'escalier et se réceptionne sur une jambe en extension.

Cette lésion peut aussi exister lorsque la torsion sacrée ne peut pas se réaliser complètement (rotation + inclinaison latérale) pour des raisons de conformations anatomiques particulières.

2) Description :

Exemple : Sacrum incliné à droite

— Les tests de mobilité sacrée et la sensibilité ligamentaire révèleront le côté en lésion ;

— La base sacrée est inclinée à droite et s'accompagne en général d'une latéroflexion droite de L 5 ;

— Le sommet sacré est déplacé à gauche ;

— Les ligaments sacro-sciatiques sont tendus à droite, **du côté de la lésion.**

3) Tests :

En dehors des tests classiques de mobilité sacrée, il est utile, dans ce cas, de demander à la patiente assise de se balancer

légèrement d'un côté à l'autre pendant que l'ostéopathe, assis derrière elle, palpe le sacrum au niveau des sillons sacro-iliaques.

Lors de l'inclinaison latérale droite du buste du sujet, le sacrum s'abaissera encore mais présentera une résistance lors de l'inclinaison latérale gauche de la patiente.

4) **Traitement du sacrum incliné à droite :**

— La patiente, assise sur la table, pose sa main droite sur le côté droit de la table et s'incline de ce même côté en laissant reposer le poids de son corps sur son bras droit ;

— L'ostéopathe s'asseoit derrière elle et maintient fermement les ailes iliaques de la patiente afin d'éviter, lors de l'inclinaison latérale droite, que les ailes iliaques suivent l'inclinaison latérale du sacrum ;

Le Praticien maintient les ailes iliaques de la patiente afin qu'elles ne suivent pas l'inclinaison latérale du sacrum.

— La patiente applique ensuite sa main gauche sur la droite et expire profondément ;

— Puis, en inspirant, le sujet déplace ses deux mains ensemble, de la droite vers la gauche, en inversant l'inclinaison latérale, pendant que le praticien continue à maintenir fermement ses ailes iliaques.

En inspirant, la patiente déplace ses deux mains de la droite vers la gauche, pendant que le Praticien continue de maintenir ses ailes iliaques.

CHAPITRE XVII

CONSÉQUENCES UTÉRINES DES TORSIONS SACRÉES EN AVANT

L'étude des rapports « sacrum-utérus » sera envisagée dans le cadre des torsions sacrées en avant (gauche-gauche ou droite-droite), par l'intermédiaire du système suspenseur à distance : fascias occipito-temporaux à destination viscérale, des trois diaphragmes et surtout par l'intermédiaire du système suspenseur local : ligaments utéro-sacrés et larges.

L'étude des rapports ''sacrum-utérus'' ne sera pas envisagée dans le cadre des torsions sacrées en arrière : ''gauche-droite'' ou ''droite-gauche'', car elles ne semblent pas avoir d'incidences appréciables sur le système suspenseur local de l'utérus :

- Les torsions sacrées en arrière ne font pas partie de la physiologie articulaire et sont plus rares que les torsions sacrées en avant.
- Le déplacement postérieur de la base sacrée présente une amplitude nettement moindre que son déplacement antérieur, par suite de la conformation anatomique des auricules sacrés et de la présence de la lordose lombaire.

Nous n'envisagerons, dans ce chapitre, que les rapports mécaniques en laissant délibérément de côté les aspects vasculo-nerveux réflexes, l'aspect glandulaire « axe hypophyse-ovaires », prostaglandines et le rôle des fascias.

Aussi, ne ferons-nous qu'un bref rappel physiologique du système de régulation de l'appareil utéro-ovarien :

Trois étages :

— **Etage supérieur de commande :**
neuro-hormonal : le système hypothalamo-antéhypophysaire.

— **Etage moyen de transmission :**
représenté par l'ovaire.

— **Etage inférieur d'exécution :**
formé par l'utérus et les voies génitales basses.

La moindre altération à l'un de ces étages peut entraîner un dérèglement de ce système de régulation.

SYSTÈME DE RÉGULATION

DE L'APPAREIL UTÉRO-OVARIEN

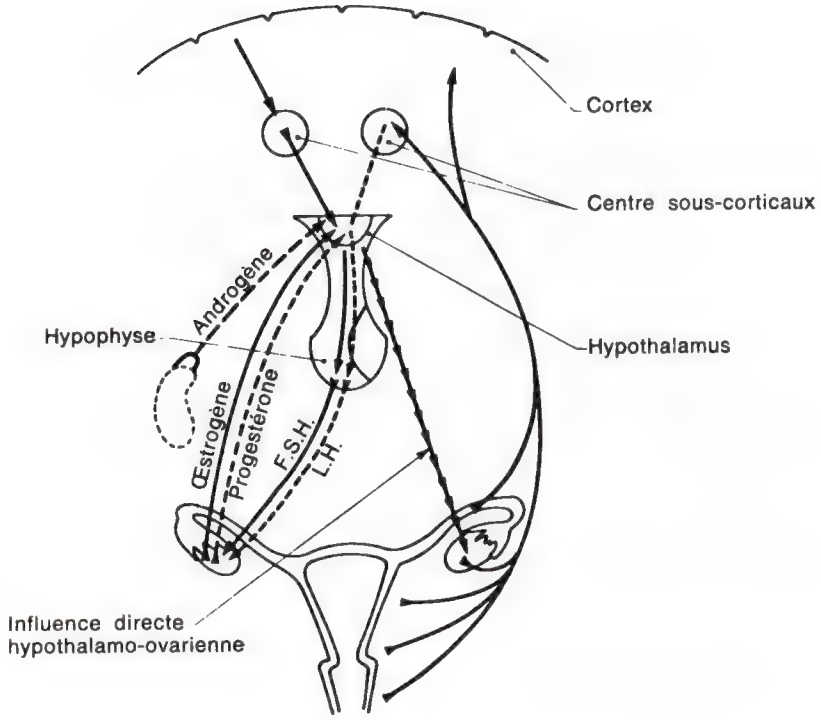

Les trois étages de transmission

Au sujet des glandes endocrines, soulignons qu'elles jouent le rôle de transmutateurs entre le corps « énergétique » et le corps « physique » et que l'hypophyse. glande très sensible à la toxémie, se situe dans la selle turcique du sphénoïde, abritée par la tente de l'hypophyse, elle-même amarrée sur les apophyses clinoïdes antérieures et postérieures. Les sécrétions hypophysaires sont véhiculées par le liquide céphalo-rachidien.

L'hypophyse ne représente pas, comme on l'a souvent pensé, un chef d'orchestre glandulaire. Seule, préside l'HOMEOSTASIE.

Trois hormones gonado-trophiques sécrétées par l'hypophyse semblent régler la fonction ovarienne.

- **La F.S.H. : Follicle-Stimulating hormone**
  Hormone provoquant la sécrétion folliculinique de l'ovaire.

- **La L.H. : Luteinizing hormone**
  Hormone hypophysaire déclenchant l'ovulation et les fonctions lutéales chez la femme.

- **La L.T.H. : Luteotrophic hormone**
  Hormone provoquant la sécrétion progestative.

Cependant, si l'expérience montre le rôle certain de l'hypophyse sur la sécrétion ovarienne, la réciproque est également vraie. C'est ainsi que la Folliculine freine la libération de F.S.H. et que la Progestérone freine la libération de L.T.H.

La direction anormale de l'utérus entraîne une lésion du ligament correspondant à cette anomalie. A l'inverse, la torsion sacrée en avant entraîne, par l'intermédiaire du système suspenseur ligamentaire de l'utérus et notamment des ligaments utéro-sacrés, une direction anormale de l'utérus ou une restriction dans sa mobilité.

Les conséquences utérines d'une torsion sacrée en avant peuvent demeurer physiologiques ou devenir pathologiques. C'est la restriction de mobilité qui sera le critère pathologique au niveau du sacrum comme au niveau de l'utérus.

1) Sur le plan physiologique :

— **Sacrum :** Si la torsion sacrée en avant est physiologique, avec un jeu articulaire parfait, le sujet ne vient pas consulter car sa mobilité est bonne et il ne souffre pas.

— **Utérus :** Si l'anomalie de position de l'utérus, conséquence de la torsion sacrée en avant, présente, aux tests de mobilisation de l'utérus, une mobilité parfaite en tous sens et n'éveille pas de douleur, cette position sera bien tolérée et devra être considérée comme physiologique. Le sujet ne consulte pas.

2) Sur le plan pathologique :

— **Sacrum :** Si la torsion sacrée en avant est pathologique, le sujet vient alors consulter car il présente des douleurs en relation avec sa restriction de mobilité.

— **Utérus :** Si l'anomalie de position de l'utérus, conséquence de la torsion sacrée en avant pathologique, présente, aux tests de mobilisation de l'utérus, des douleurs abdominales ou sacrées, c'est qu'il existe des tensions ligamentaires produisant une restriction de mobilité de l'utérus. Dès cet instant, la lésion locale sera quasi certaine et la malade consultera pour des troubles fonctionnels.

3) Devant l'existence d'une torsion sacrée entraînant une anomalie de position de l'utérus :

— La femme peut ne pas consulter si ces rapports restent dans le cadre physiologique.

— A l'inverse, dans le cadre pathologique, la femme peut consulter :

- soit pour une algie lombo-sacrée,
- soit pour un trouble fonctionnel utéro-ovarien,
- soit pour les deux associés.

4) Sur le plan thérapeutique :

a) Premier Cas :

Sacrum : la torsion sacrée en avant est secondaire. Elle compense, par exemple, une inégalité anatomique de longueur des membres inférieurs. Elle est, à son début, physiologique et le jeu articulaire est normal.

Sous l'influence de facteurs environnants défavorables, le sujet perd sa compensation. Cette torsion sacrée en avant présente alors une restriction de mobilité et la patiente souffre.

La démarche thérapeutique consistera, dans ce cas précis, à restaurer la mobilité sacrée en lui permettant de retrouver sa compensation physiologique.

Utérus : L'anomalie de position utérine, conséquence de la torsion sacrée en avant compensatrice, est, à son début, physiologique. L'utérus peut être mobilisé en tous sens sans douleur et sans aucune restriction de mobilité.

Sous l'influence de facteurs environnants défavorables, la torsion sacrée en avant étant devenue pathologique, la mobilité de l'utérus, par voie de conséquence et par l'intermédiaire des ligaments utéro-sacrés, peut s'en trouver, dans le temps, affectée et réduite. Des douleurs peuvent apparaître.

La démarche thérapeutique consistera, dans ce cas précis, à libérer les infiltrations et les rétractions ligamentaires afin de redonner à l'utérus sa position compensatrice et sa mobilité qui, aux tests de mobilisation de l'utérus, ne doit éveiller aucune douleur quelle que soit sa position.

Il ne faudra pas vouloir réduire l'anomalie de position utérine puisque cette dernière est une conséquence de la compensation sacrée, mais restaurer la mobilité articulaire sacrée et ligamentaire utérine.

La lésion ostéopathique se définit par une restriction de mobilité, partielle ou totale, conditionnant la vascularisation.

b) Deuxième Cas :

Sacrum : la torsion sacrée en avant est primaire. Elle n'est pas physiologique et entraîne une restriction de mobilité articulaire avec son cortège douloureux.

La démarche thérapeutique, dans ce deuxième cas, consistera tout simplement à réduire cette lésion de « torsion sacrée ».

Utérus : Cette torsion sacrée en avant pathologique est à même de produire, dans le temps, des conséquences utérines par l'intermédiaire des ligaments utéro-sacrés.

L'utérus se trouve consécutivement en anomalie de position avec, aux tests de mobilité utérine, une restriction de mobilité, des douleurs abdominales ou sacrées et parfois des troubles fonctionnels gynécologiques.

La démarche thérapeutique, dans ce deuxième cas, consistera tout simplement à réduire l'anomalie de position utérine, une fois la lésion de torsion sacrée supprimée.

5) Suites ostéopathiques :

En dehors des cas traumatiques (rapports sexuels anormaux), de certaines explorations (hystérographies...), de certaines interventions chirurgicales (fixation de matrice, résection du nerf présacré, interruption volontaire de grossesse, avortements thérapeutiques, accouchements difficiles...), ou techniques contraceptives mécaniques (stérilet...), les suites ostéopathiques peuvent se décomposer comme suit :

★ **Première suite :**

L.P. sacrum en torsion → **Ph. Lés.** ligaments utéro-sacrés → **L.S.** anomalie de position utérine

★ **Deuxième suite :**

L.P. sacrum en torsion → **Ph. Lés.** core-link inélastique → **L.S. Sphéno-basilaire**
- en rotation-flexion latérale ou en torsion

↓

Ph. Lés.
- fascia occipito-temporal, à destination viscérale (tendon central)
- diaphragmes

→ **L.S.** statique utérine (système suspenseur à distance)

★ **Troisième suite :**

L.P. sacrum en torsion → **Ph. Lés.** core-link inélastique → **L.S. Sphéno-basilaire**
- en rotation-flexion latérale ou en torsion

↓

Ph. Lés. perturbation des sécrétions hypophysaires → **L.S.** ovarienne hormonale (aménorrhée primaire ou secondaire...)

★ **Quatrième suite :**

L.P. sphéno-basilaire
- en torsion ou
- en rotation-flexion latérale

→ **Ph. Lés.** core-link inélastique → **L.S.**
- torsion sacrée

↓

Ph. Lés. ligaments utéro-sacrés → **L.S.** anomalie de position utérine (système suspenseur local)

★ **Cinquième suite :**

L.P. sphéno-basilaire
- en torsion ou
- en rotation-flexion latérale

→ **Ph. Lés.** perturbation des sécrétions hypophysaires → **L.S.** ovarienne hormonale

★ **Sixième suite :**

L.P. sphéno-basilaire
- en torsion ou
- en rotation-flexion latérale

→ **Ph. Lés.** système suspenseur à distance (fascias) et diaphragmes → **L.S.** anomalie de position utérine

6) En ce qui concerne les modifications statiques utérines :

Il est nécessaire de dissocier :

— celles qui sont héréditaires

— celles qui sont acquises

— celles qui demeurent physiologiques.

a) Héréditaires :

Comme le précisent tous les acupuncteurs traitant de « l'Energie Ancestrale » et notamment A. CHAMFRAULT, N'GUYEN VAN NGHI, le Pr LEUNG KOK YUEN : « Il a été imparti à l'homme, à sa naissance, des caractères qui lui sont propres et le distinguent des autres êtres vivants. Ils font qu'il est un être humain, une entité, d'une race déterminée, d'un sexe déterminé. C'est ce que nous pouvons appeler le : « potentiel fonctionnel ». Il s'agit, en fait, de l'énergie qui nous est donnée à la naissance avec toute la charge héréditaire propre à chaque espèce et à chaque individu. Les Chinois l'appellent « Energie ancestrale », c'est-à-dire, l'énergie vitale contenue dans chaque chromosome. Aussi, pouvons-nous dire que l'individu chargé héréditairement n'est qu'une entité qui suit sa propre destinée... ».

b) Acquises :

— Selon qu'il s'agisse d'une nullipare, d'une primipare ou d'une multipare, la rigidité et l'angulation du col avec le corps utérin seront différentes et à prendre en considération pour la normalisation ostéopathique.

— Si l'anomalie de position utérine s'accompagne d'une restriction de mobilité et ne représente pas la conséquence d'une lésion sacrée en torsion, sa réduction sera bénéfique à condition qu'un plan de fixation ne soit pas intervenu depuis, rendant la lésion irréversible.

— Si l'anomalie de position utérine s'accompagne d'une restriction de mobilité et représente la conséquence d'une lésion sacrée primaire en torsion, il sera souhaitable de normaliser la torsion sacrée et ensuite l'anomalie de position utérine.

— Si la restriction de mobilité utérine représente, dans le temps, la conséquence d'une perte de compensation au niveau d'une torsion sacrée, il sera souhaitable de restaurer la mobilité articulaire sacrée et ligamentaire utérine, en permettant au sacrum et à l'utérus de retrouver leur position de compensation. Cette démarche thérapeutique étant très différente des précédentes.

c) Physiologiques :

Une anomalie de position utérine qui ne présente aucune restriction de mobilité ne doit pas faire l'objet d'une normalisation ; dans ce cas, l'utérus doit pouvoir être mobilisé en tous sens sans éveiller de douleurs et revenir à sa position initiale dès que le contact cesse, signant ainsi une bonne élasticité du système suspenseur local.

La torsion sacrée ayant été bien étudiée précédemment, nous détaillerons plus particulièrement le système suspenseur de l'utérus. Il sera nécessaire d'apprécier avec précision :

— la direction de l'utérus,
— sa situation,
— sa forme,
— sa consistance,
— son volume,
— sa mobilité,
— ses déplacements,
— sa sensibilité.

I. — MOYENS DE FIXITÉ DE L'UTÉRUS

Les moyens de fixité de l'utérus s'adressent à différents éléments de la statique utérine :

— Les uns assurent la direction de l'utérus ;
— Les autres assurent sa position ;
— D'autres, enfin, soutiennent l'utérus et l'ampoule vaginale considérés en bloc.

Les ligaments utéro-sacrés représentent à la fois un moyen de suspension et d'orientation.

A) Moyens assurant la direction de l'utérus :

Ce sont des moyens de suspension ligamentaire qui revêtent une importance particulière en pathologie ostéopathique comme nous le détaillerons plus loin.

B) Moyens assurant la position de l'utérus :

Anatomiquement, ces éléments convergent sur la portion sus-vaginale du col et sur l'ampoule vaginale.

Ils sont constitués par les condensations du tissu cellulaire sous-péritonéal et tout l'appareil fibreux de la gaine hypogastrique.

Ils amarrent la matrice, assurent la stabilité de sa position dans le bassin, contribuent, avec le système suspenseur ligamentaire, à maintenir le point central de l'utérus dans sa position normale et l'y ramènent lorsqu'il en a été écarté.

Ces moyens d'amarrage soutiennent, en même temps, la paroi antérieure du rectum et la partie basse de la vessie qui se trouvent ainsi rendues solidaires des déplacements utérins. On sait, en effet, que la cystocèle et la rectocèle sont les compagnes habituelles des prolapsus utérins.

C) Moyens de soutènement de l'utérus :

L'utérus, considéré en bloc, est soutenu par le releveur et les éléments musculaires du périnée.

Par opposition aux moyens de fixité précédents, si les moyens de soutènement font défaut, les moyens d'orientation et d'amarrage ne peuvent résister longtemps à la poussée abdominale et deviennent très vite déficients à leur tour.

II. — LE SYSTÈME SUSPENSEUR DE L'UTÉRUS

★ A. — A distance :

1° Fascias :

De l'occipital et du temporal partent trois fascias importants : les aponévroses cervicales superficielle, moyenne et profonde.

a) Un fascia à destination vertébrale :

Il se rend notamment à la face antérieure de la 3e vertèbre dorsale (D3/D4 et côte attenante).

b) Un fascia à destination thoracique :

Il est en rapport avec le larynx, le corps thyroïde, les muscles attenants, la trachée, le pharynx, le paquet vasculo-nerveux du cou. Il jette sur ces différents organes des expansions cellulaires qui les entourent à la manière de gaines.

Il se rend aux échancrures coracoïdiennes, à l'acromion, à la face postérieure du manubrium sternal, aux clavicules et envoie parfois des expansions au niveau de l'appendice xiphoïde.

c) Un fascia à destination viscérale :

Encore appelé « tendon central du corps ».

Il supporte l'enveloppe des poumons, du cœur, des viscères abdominaux et pelviens.

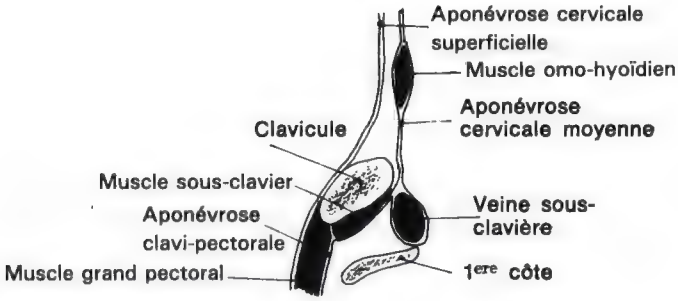

(Testut-Latarjet)

COUPE VERTICALE DES APONÉVROSES DU COU DANS LE TRIANGLE SUS-CLAVICULAIRE

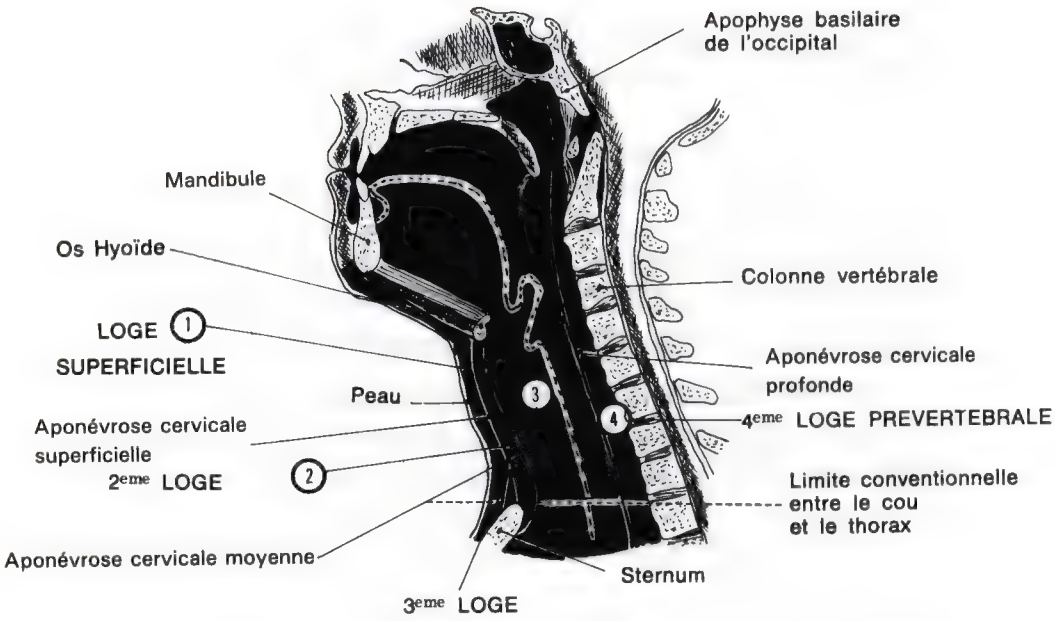

(Testut-Latarjet)

COUPE VERTICO-MÉDIANE DU COU ET SES QUATRE LOGES APONEVROTIQUES

1ère LOGE : SUPERFICIELLE

comprise entre la peau et l'aponévrose cervicale superficielle.

Les collections liquides passent en avant du sternum.

2e LOGE :

comprise entre l'aponévrose cervicale superficielle et l'aponévrose cervicale moyenne.

Les collections liquides sont arrêtées par le sternum.

3e LOGE :

comprise entre l'aponévrose cervicale moyenne et l'aponévrose cervicale profonde.

Les collections liquides descendent librement dans le thorax.

4e LOGE : PRÉVERTÉBRALE

comprise entre l'aponévrose cervicale profonde et la colonne vertébrale.

Les collections liquides descendent librement dans le thorax.

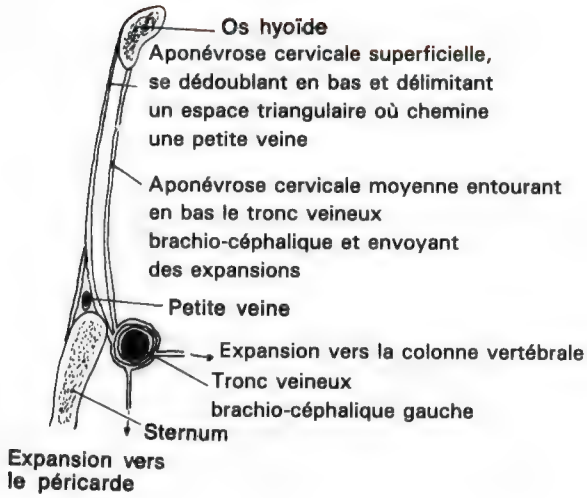

(Testut-Latarjet)

COUPE VERTICO-MÉDIANE DES APONÉVROSES DU COU

2° Diaphragmes :

Le rôle suspenseur de ces fascias est primordial, compte tenu de l'état de pesanteur (ptoses) et du rôle des trois diaphragmes :

— Diaphragme crânien (faux cerveau et tente du cervelet) ;

— Diaphragme thoracique ;

— Diaphragme pelvien.

(voir chapitre X : Relations physiologiques entre les 3 diaphragmes).

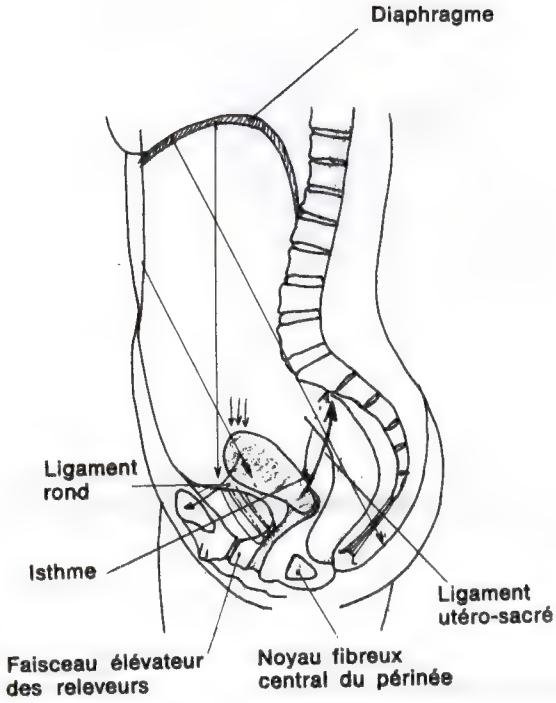

SCHÉMA DES FORCES DE PRESSION INTRA-ABDOMINALES

3) Ligne centrale de gravité du corps :

En position debout, tous les mouvements du corps s'effectuent autour de cette ligne.

Les perturbations des composantes de cette ligne centrale de gravité peuvent se répercuter sur l'ensemble de la mécanique articulaire ainsi que sur la suspension viscérale, jusqu'au niveau utéro-ovarien.

Plus précisément, toute lésion de l'articulation sphéno-basilaire modifiera la position du trou occipital et les tensions aponévrotiques, perturbant, par voie de conséquence, la ligne centrale de gravité du corps.

Deux lignes partent approximativement du tiers postérieur du crâne au niveau de la selle turcique, 1 cm en arrière des apophyses clinoïdes postérieures et se projettent à 2 cm en avant des cavités glénoïdes de l'atlas. Elles passent par le centre des apophyses transverses de C 3, C 4, C 5 et C 6, puis se situent en avant de la colonne vertébrale au niveau de D 4, à proximité de l'extrémité inférieure de la troisième côte et de son articulation costo-vertébrale. Des articulations des côtes de D 2 à D 10, ces deux lignes descendent à l'intérieur de la cavité thoracique. Elles convergent au centre du corps vertébral de L 3 et divergent ensuite pour se terminer aux arches centrales des pieds.

Tout changement des composantes de cette ligne centrale engendre un phénomène lésionnel représenté par une tension pathologique des tissus mous locaux ou une lésion articulaire primaire ou secondaire représentée par une restriction de mobilité. Cet état de fait occasionne immédiatement et tant que la situation persiste, une libération de prostaglandines à même de produire un ''bombardement cortico-surrénal'' et une perturbation de l'homéostasie.

Sous l'influence d'un traitement ostéopathique approprié, dès que cesse cet état de tension ou de restriction de mobilité pathologique et que la ligne centrale du corps retrouve son intégralité, la libération de prostaglandines et ses conséquences s'arrêtent immédiatement.

La ligne antérieure du corps (symphyse mentonnière-symphyse pubienne) est parallèle à la ligne centrale de gravité du corps dont elle dépend. Elle joue également un rôle important pour le système suspenseur à distance (cf. Lésions ostéopathiques vertébrales, tome II - Chapitre XXVIII : Lignes mathématiques du corps humain).

LIGNE CENTRALE DE GRAVITÉ DU CORPS N° 1

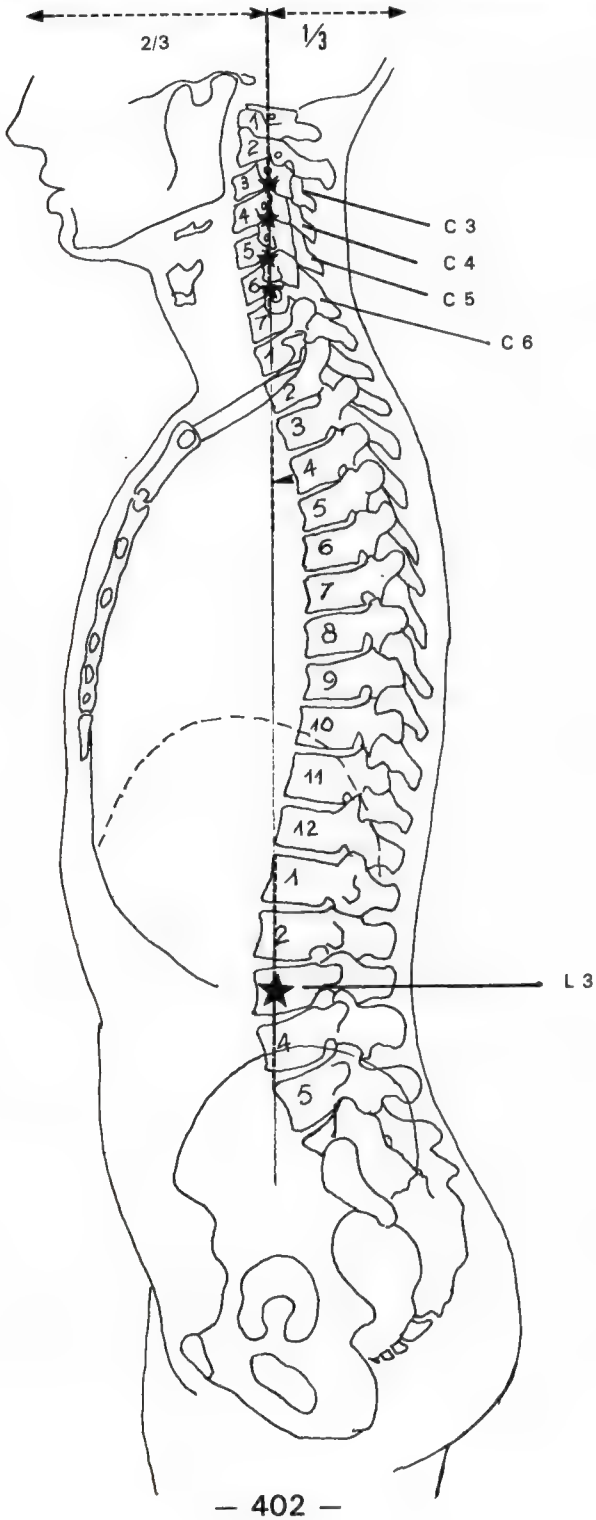

LIGNE CENTRALE **DE GRAVITÉ DU CORPS**

(I.A. KAPANDJI)

N°1

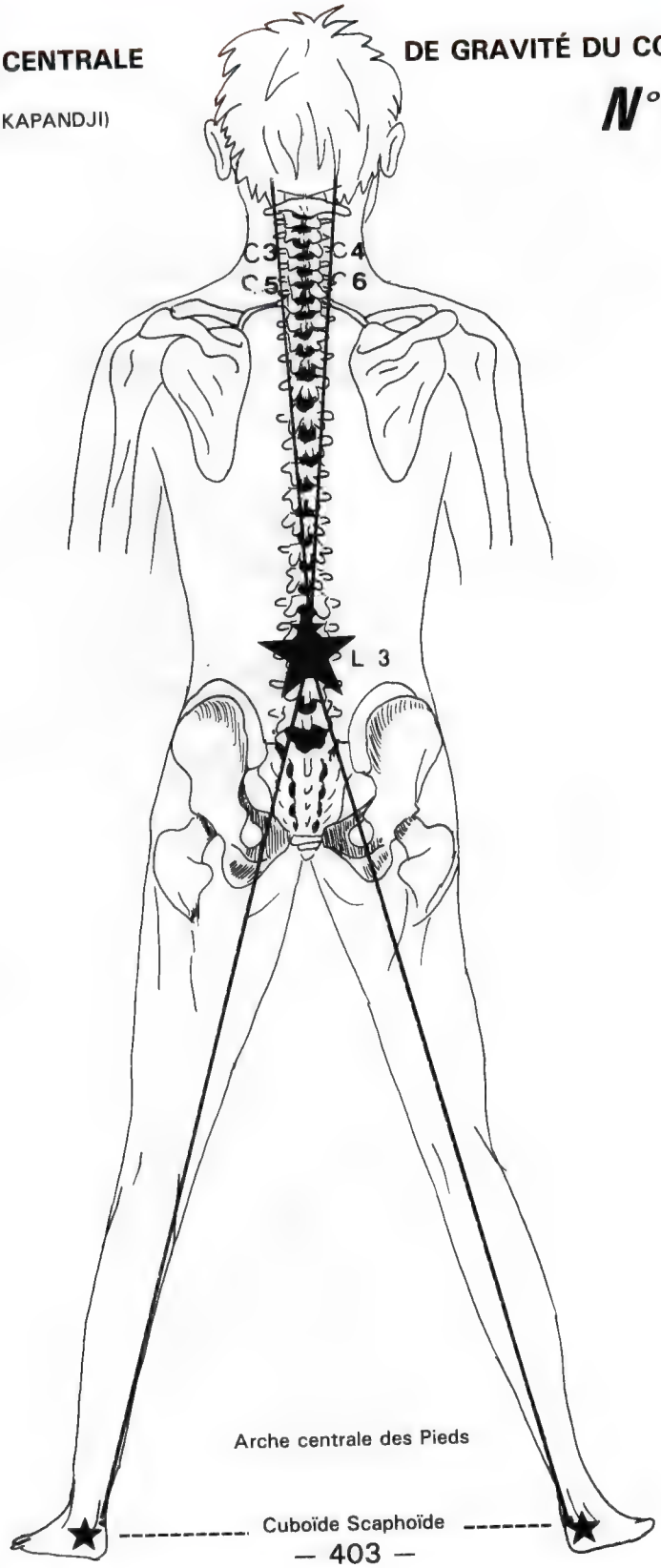

★ **B. — Local :**

L'utérus est rattaché aux parois du bassin par trois paires de ligaments qui sont :

— Les ligaments latéraux ou ligaments larges ;
— Les ligaments antérieurs ou ligaments ronds ;
— Les ligaments postérieurs ou ligaments utéro-sacrés.

SYSTÈME DE MAINTIEN DE L'UTÉRUS

(P. Kamina)

A

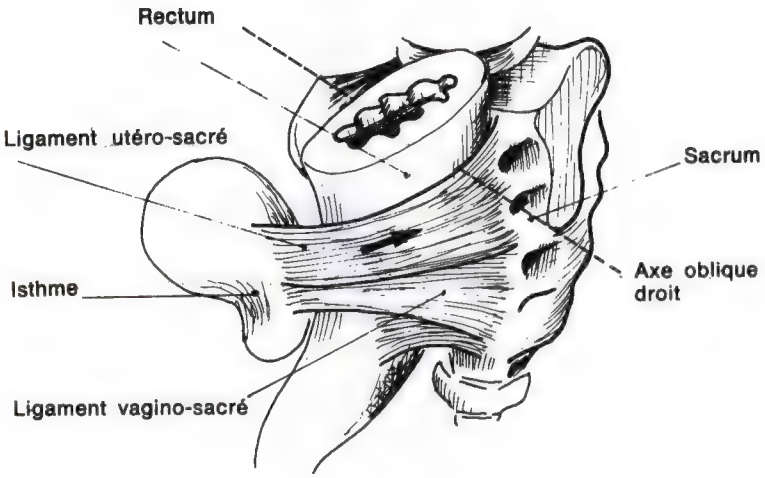

LA STATIQUE UTÉRINE

B

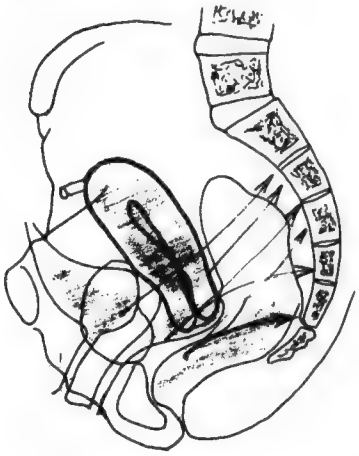

SYSTÈME D'AMARRAGE POSTÉRIEUR DE L'UTÉRUS

★ 1) — Les ligaments larges

(Testut-Latarjet)

Les deux feuillets péritonéaux qui revêtent la face antérieure et la face postérieure de l'utérus, arrivés aux bords latéraux de cet organe, s'appliquent l'un à l'autre pour se porter ensuite vers les parois latérales du bassin.

Ils forment ainsi, à gauche et à droite, deux cloisons transversales qui unissent l'utérus aux parois de l'excavation : c'est à ces replis péritonéaux, renfermant entre eux des fibres musculaires lisses et une couche plus ou moins épaisse de tissu cellulaire, qu'on donne le nom de ligaments larges.

a) Direction :

Leur direction, dans le sens de la hauteur, est oblique de haut en bas et d'avant en arrière comme l'utérus lui-même. Dans le sens de la largeur, elle n'est pas exactement transversale mais un peu oblique de dedans en dehors et d'avant en arrière. Considérés dans leur ensemble, les deux ligaments larges, réunis l'un à l'autre par l'utérus, divisent la cavité pelvienne en deux grands compartiments :

— L'un postérieur ou cavum rétro-utérin, destiné au rectum ;

— L'autre antérieur ou cavum pré-utérin, occupé par la vessie.

b) Forme et rapports :

Chacun des ligaments larges revêt une forme quadrilatère et nous présente à étudier, par conséquent, deux faces et quatre bords :

LIGAMENTS LARGES

(P. Kamina)

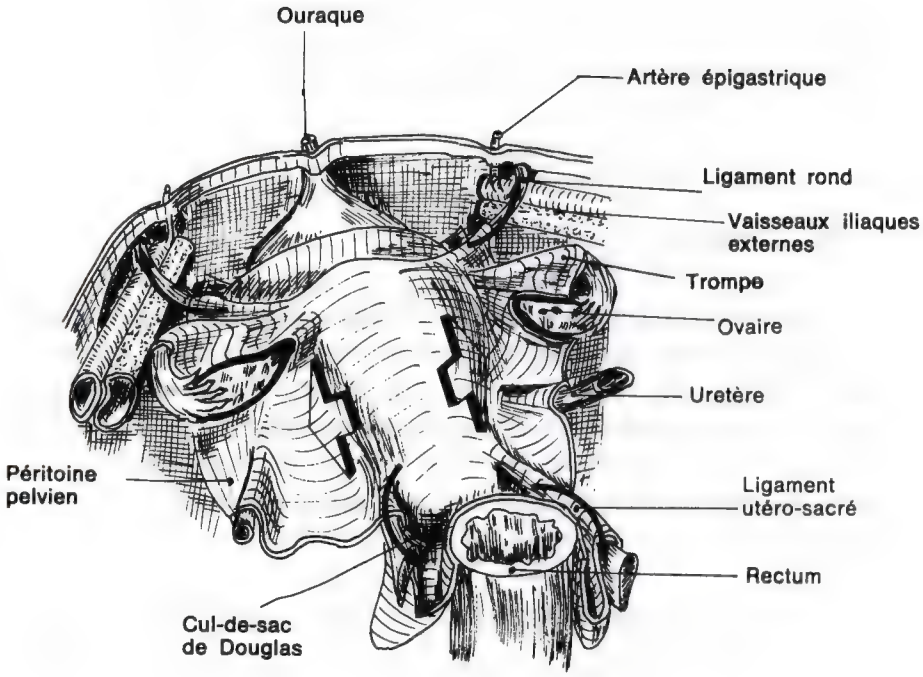

VUE ENDOPELVIENNE SCHÉMATIQUE

- **Faces :**

La face antérieure : regarde en bas et en avant. Elle est en rapport avec la vessie. Le feuillet péritonéal qui la constitue est soulevé par le ligament rond.

La face postérieure : regarde en haut et en arrière. Elle est en rapport avec le rectum. Ici encore, le feuillet péritonéal qui constitue cette face se soulève pour envelopper le pédicule de l'ovaire et les deux ligaments utéro-ovarien et tubo-ovarien.

- **Bords :**

Le bord supérieur : entièrement libre, répond à la trompe. Il présente exactement la même direction et la même longueur que cette dernière.

Le bord inférieur : très large, repose sur le plancher de l'excavation pelvienne ou, plus exactement, sur la couche de tissu cellulaire qui double ce plancher ; on le désigne parfois sous le nom de base du ligament large.

Le bord externe : relativement mince, répond à la paroi latérale de l'excavation. Dans sa partie toute supérieure, entre le pavillon de la trompe et l'extrémité externe de l'ovaire, il est libre et flottant comme le bord supérieur. Au-dessous de l'ovaire, au contraire, il adhère intimement à la paroi pelvienne, revêtue à ce niveau par le muscle obturateur interne et son aponévrose.

Le bord interne : enfin, répond au bord de l'utérus et présente naturellement la même épaisseur que ce bord. Il est donc beaucoup plus épais que le précédent ce qui fait que, vu en coupe horizontale, le ligament large revêt la forme d'un triangle isocèle dont la base est située sur l'utérus et le sommet sur la paroi du bassin. Au niveau du point où il prend contact avec l'utérus, le ligament large est en rapport avec l'artère utérine et le plexus veineux toujours développé qui entoure cette artère.

c) Les ailerons :

Comme nous venons de le voir, les deux feuillets péritonéaux qui, en s'adossant, constituent le ligament large, se trouvent soulevés par trois organes qui sont contenus dans l'épaisseur de ce ligament : le ligament rond, la trompe et l'ovaire.

Les portions de la séreuse ainsi soulevées ont reçu le nom d'ailerons des ligaments larges.

Il existe donc trois ailerons que l'on distingue d'après leur situation, en aileron antérieur, aileron moyen et aileron postérieur.

LE LIGAMENT LARGE

(Testut-Latarjet)

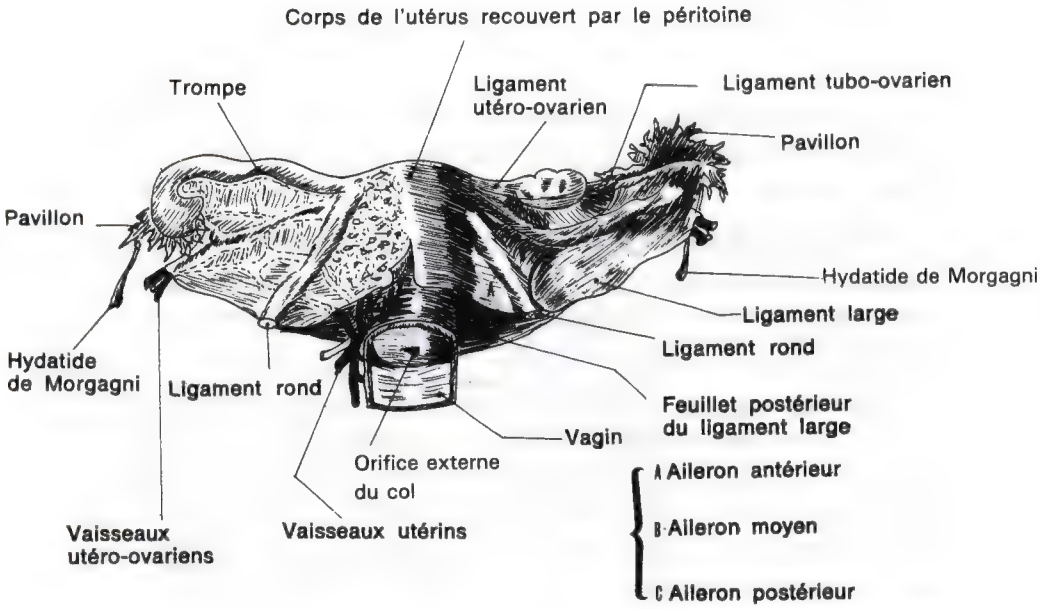

FACE ANTÉRIEURE DE L'UTÉRUS ET DE SES ANNEXES

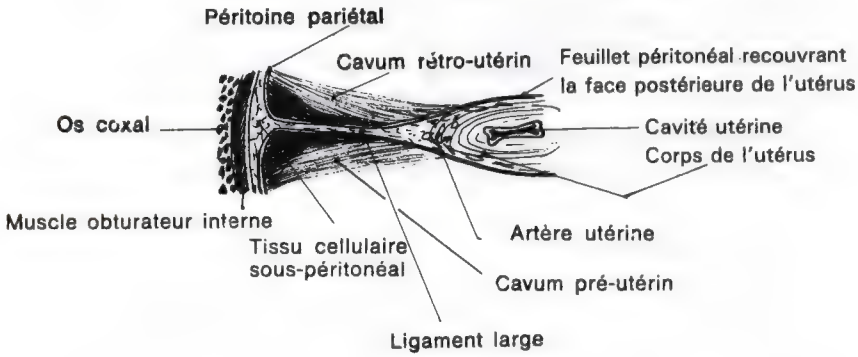

COUPE HORIZONTALE DU LIGAMENT LARGE (CÔTÉ DROIT)

— **Aileron antérieur très peu développé :**

Le ligament rond se contente dans la plupart des cas de soulever légèrement le péritoine. Sur quelques sujets, cependant, on voit la séreuse l'envelopper presque entièrement en formant en arrière de lui une sorte de méso.

— **Aileron moyen ou faisceau supérieur :**

L'aileron moyen ou supérieur renferme la trompe de Fallope. C'est lui qui forme le bord supérieur du ligament large. Le péritoine, comme nous l'avons vu, revêt la trompe sur tout son pourtour et, en s'adossant à lui-même au-dessous d'elle, il forme un mince repli qui, sous le nom de méso-salpinx, descend jusqu'à l'ovaire.

— **Aileron postérieur ou faisceau inférieur :**

L'aileron postérieur ou inférieur, situé en arrière et au-dessous du précédent, répond à l'ovaire et à ses annexes. Il s'étend depuis l'angle de l'utérus jusqu'à l'orifice péritonéal de la trompe et se divise en trois portions :

— une portion interne :
  pour le ligament utéro-ovarien ;
— une portion externe :
  pour le ligament tubo-ovarien ;
— une portion moyenne :
  pour l'ovaire lui-même.

Rappelons que le péritoine, au lieu d'envelopper cet organe comme il enveloppe la trompe et le ligament rond, s'arrête au niveau de son bord antérieur et, par conséquent, ne recouvre en réalité que son pédicule.

d) Structure :

Envisagés au point de vue de leur structure, les ligaments larges se composent essentiellement de deux feuillets séreux doublés chacun d'une lame musculaire et unis l'un à l'autre par une couche cellulo-vasculaire.

— **Feuillets séreux :**

Les deux feuillets séreux ne sont que la continuation des deux feuillets péritonéaux qui revêtent les deux faces antérieure et postérieure de l'utérus.

— **En haut** : ces deux feuillets se continuent l'un avec l'autre, en enveloppant la trompe.

— **En dehors** : ils s'écartent l'un de l'autre pour se porter l'un en avant, l'autre en arrière et tapisser les parois correspondantes de l'excavation.

— **En bas** : ils s'écartent de même pour se diriger : le postérieur sur le rectum, l'antérieur sur le réservoir urinaire.

Ajoutons que le feuillet postérieur descend beaucoup plus bas que le feuillet antérieur. Cette disposition est la conséquence du mode d'étalement de la séreuse sur l'utérus : le péritoine tapisse, en effet, la face postérieure de l'utérus dans toute sa hauteur (il la dépasse même à sa partie inférieure) tandis que sur la face antérieure, il s'arrête à l'union du col et du corps.

— **Lame musculaire** :

Les deux feuillets péritonéaux qui constituent les ligaments larges sont tapissés, sur leur face profonde, par des fibres musculaires lisses diversement entrecroisées mais affectant pour la plupart une direction transversale. Ces fibres, dont ROUGET nous a donné une bonne description, existent dans toute la hauteur du ligament large, l'aileron postérieur excepté. Elles proviennent de la couche superficielle de l'utérus, au même titre que le ligament rond et le ligament utéro-sacré. Ce sont de simples expansions latérales du muscle utérin.

— **Lame cellulo-vasculaire** :

Entre les deux feuillets séreux, ainsi doublés d'une lame musculaire, se dispose une nappe de tissu cellulaire plus ou moins riche en graisse au sein de laquelle cheminent des vaisseaux sanguins et lymphatiques : c'est le tissu cellulaire des ligaments larges (lame cellulo-vasculaire de quelques auteurs).

Cette couche est assez bien marquée au-dessous de la trompe, dans la partie toute supérieure du mésosalpinx. Puis elle devient très mince et reste telle dans toute la hauteur de ce dernier repli. A partir du ligament de l'ovaire, elle s'épaissit graduellement et atteint, au voisinage du plancher pelvien, un développement remarquable. En même temps, elle change d'aspect sinon de nature : le tissu conjonctif, plus serré et plus dense, présente maintenant

Les caractères du tissu fibreux ; à leur tour, les fibres musculaires forment des faisceaux plus ou moins volumineux qui se dirigent dans tous les sens, en s'enchevêtrant avec les faisceaux conjonctifs et les vaisseaux. Au niveau de la base du ligament large, la lame fibro-vasculaire qui forme comme le squelette de ce ligament se continue avec le tissu cellulaire qui recouvre l'aponévrose pelvienne et, par conséquent, avec celui qui entoure la vessie, le vagin et le rectum.

De plus, elle entre en relation, d'une part avec la fosse iliaque interne au niveau du détroit supérieur, d'autre part avec la région fessière par la partie la plus élevée de la grande échancrure sciatique.

Cette continuité du tissu cellulaire du ligament large avec les couches cellulo-adipeuses du voisinage nous explique les directions diverses que peuvent prendre les collections liquides, primitivement développées dans l'épaisseur de ce ligament.

— **Contenu :**

Outre les trois organes qui déterminent la formation des ligaments larges, ces ligaments renferment encore au sein de leur couche celluleuse :

- Les deux artères ovarienne et utérine, chacune avec le plexus nerveux qui l'accompagne.
- Les deux plexus veineux ovarien et utérin qui cheminent avec les artères de même nom.
- Des lymphatiques provenant de l'utérus, de l'ovaire et de la trompe.
- L'uretère, traversant obliquement la base du ligament large pour gagner le bas-fond de la vessie.
- Une formation embryonnaire, le corps de ROSENMULLER.

e) Vaisseaux et nerfs :

Les ligaments larges livrent passage à des vaisseaux et nerfs fort nombreux qui se rendent, les uns à l'ovaire, les autres à la trompe et à l'utérus.

★ 2. — Les ligaments ronds (Testut-Latarjet)

Les ligaments ronds s'étendent des parties antéro-latérales de l'utérus à la région pré-pubienne. Aplatis d'avant en arrière à leur origine, ils diminuent de hauteur au fur et à mesure qu'ils s'éloigent de l'utérus et prennent peu à peu la forme plus ou moins cylindrique qui leur a valu leur nom. Leur longueur est de 12 à 14 cm ; leur diamètre moyen de 5 à 6 mm.

a) Trajet et rapports :

Ils prennent naissance sur la partie antérieure et latérale de l'utérus, un peu au-dessous de la trompe. Ils se portent ensuite obliquement en avant et en dehors vers l'orifice interne du canal inguinal, s'engagent dans ce canal, le parcourent dans toute son étendue et, finalement, se terminent à la base des grandes lèvres. Ils occupent donc successivement le bassin, la fosse iliaque interne, le canal inguinal et la vulve. De là, leur division en quatre portions : pelvienne, iliaque, inguinale et vulvaire.

— Portion pelvienne :

La portion pelvienne, d'abord aplatie latéralement puis plus ou moins cylindrique, chemine dans l'épaisseur du ligament large. Elle s'applique plus spécialement contre le feuillet antérieur de ce ligament qu'elle soulève plus ou moins en formant une sorte de repli qui nous est déjà connu : l'aileron antérieur. Le ligament rond est en rapport à ce niveau, en avant avec la vessie, en arrière avec l'ovaire, en bas avec le tissu cellulaire de la base du ligament large.

— Portion iliaque :

La portion iliaque s'étend du détroit supérieur à l'orifice interne du canal inguinal. Elle croise successivement et sous un angle très aigu la veine iliaque externe et l'artère de même nom. Au moment de s'engager dans le canal inguinal, elle décrit une courbe dont la concavité, dirigée en bas et en dedans, embrasse la courbe de sens contraire que forme à ce niveau la portion initiale de l'artère épigastrique.

— La portion inguinale :

La portion inguinale occupe le canal inguinal qui lui est destiné. Elle abandonne sur son pourtour une série de tout petits

LE LIGAMENT ROND

(Testut-Latarjet)

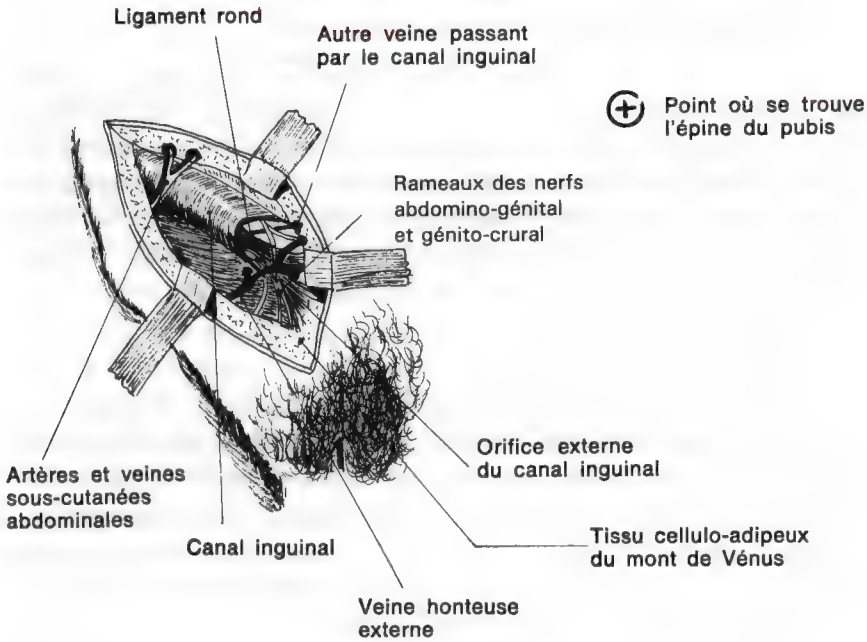

LE LIGAMENT ROND A SA SORTIE DU CANAL INGUINAL

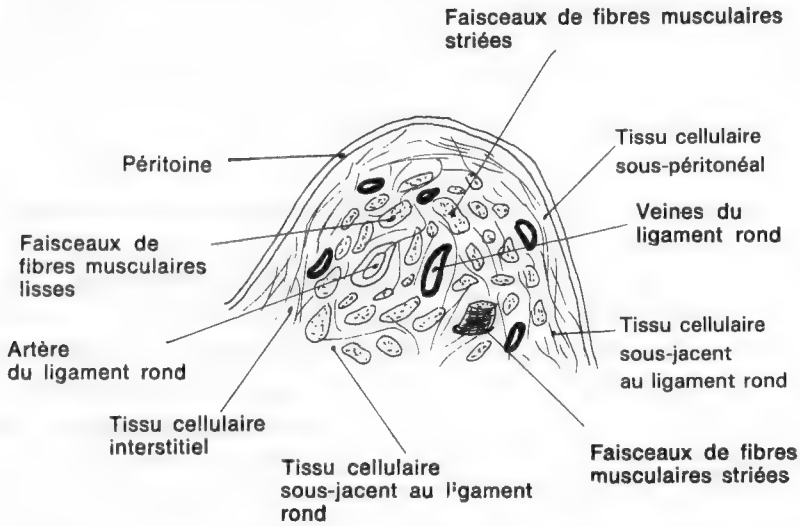

COUPE TRANSVERSALE DU LIGAMENT ROND

tendons qui s'attachent aux parois antérieure, inférieure et postérieure de ce canal et qui ont bien certainement pour effet de fixer le ligament rond dans sa position.

— **La portion vulvaire :**

Enfin, dans sa portion vulvaire, le ligament rond, à peine dégagé du canal inguinal, se résout en de nombreux filaments qui divergent aussitôt à la manière d'un éventail. De ces filaments, sortes de tendons minuscules, les uns se rendent à l'épine du pubis ou même à la face antérieure de la symphyse. Les autres et ce sont les plus nombreux, se perdent dans la couche celluloadipeuse du mont de Vénus et des grandes lèvres.

b) Résistance :

Le ligament rond, malgré son faible diamètre, possède une résistance considérable : il peut supporter sans se rompre des poids de 500 ou 600 gr. BEURNIER, dans de nombreuses expériences, l'a vu se rompre entre 600 et 900 gr. mais rarement au-dessous de 600 gr. Au moment de la rupture, laquelle se produit ordinairement au voisinage de l'orifice externe du canal inguinal, sa longueur s'était accrue de 2 à 4 cm.

c) Fossette inguinale externe : Canal de NUCK :

Dans son long trajet, le ligament rond est accompagné par le péritoine jusqu'à l'orifice interne du canal inguinal. A cet endroit, la séreuse l'abandonne pour passer sur la paroi abdominale antérieure, en formant au devant de l'orifice précité une petite dépression qui constitue : la fossette inguinale externe.

Chez le fœtus, au contraire, du quatrième au huitième mois le péritoine se prolonge sur le ligament rond jusqu'à l'épine du pubis : il forme ainsi un long diverticulum qui occupe toute l'étendue du canal inguinal et que l'on désigne sous le nom de : canal de NUCK. Ce canal, entièrement analogue à celui qui chez l'homme descend dans les bourses, s'oblitère peu à peu à partir du 6e ou du 7e mois et n'existe ordinairement plus au moment de la naissance. La persistance du canal de NUCK n'est pourtant pas très rare : CRUVEILHIER nous apprend que pendant son séjour comme médecin à l'hôpital de la Salpêtrière, il l'a observé assez souvent chez les femmes les plus avancées en âge et ZUCKERKANDL, sur des enfants de 1 à 12 ans, l'a rencontré

avec une proportion de 21 %. L. TESTUT, ayant examiné à ce sujet 14 femmes âgées de 20 à 60 ans, a constaté sur 13 d'entre elles la disparition complète et bilatérale du canal de NUCK ; sur une seule, une femme âgée de 26 ans, le canal persistait à droite et à gauche avec une pointe de hernie du côté droit.

d) Structure :

Envisagé au point de vue de sa structure, le ligament rond se compose essentiellement de fibres musculaires lisses qui se confondent, à leur origine, avec celles de l'utérus. Un tissu conjonctif lâche, riche en éléments élastiques, les unit intimement les uns aux autres.

Les fibres élastiques sont fort nombreuses dans le ligament rond. A la périphérie du ligament, elles forment des faisceaux disposés plutôt circulairement. Au centre, elles forment un vaste réseau entourant de ses mailles les fibres musculaires lisses (COCCHI et SANTI, 1901).

Aux fibres musculaires lisses viennent se joindre, dans la partie antérieure du ligament, un faisceau de fibres musculaires striées. Ce faisceau, homologue du crémaster, prend naissance sur l'épine pubienne et s'engage ensuite dans le canal inguinal où il est renforcé, dans la plupart des cas, par un certain nombre de fibres issues du petit oblique et du transverse. Ainsi constitué, le faisceau musculaire strié se jette sur le ligament rond et remonte avec lui du côté de l'abdomen. Il se termine d'ordinaire sur la portion iliaque. Mais il s'arrête assez fréquemment sur la portion inguinale, comme aussi, dans certains cas, on le voit se prolonger sur la portion pelvienne et se rapprocher plus ou moins de l'utérus.

e) Vaisseaux et nerfs :

Le ligament rond est accompagné par une artère, des veines, des lymphatiques et des nerfs.

- **L'artère du ligament rond**

Elle provient de l'épigastrique. Elle est l'homologue de la funiculaire chez l'homme. Très grêle mais constante, elle s'engage avec le ligament rond dans l'orifice interne du canal inguinal, parcourt ce canal dans toute son étendue et vient se terminer dans la grande lèvre. Au moment de disparaître dans l'orifice interne du canal inguinal, l'artère du ligament rond fournit un rameau

récurrent qui chemine d'avant en arrière dans l'épaisseur du ligament et remonte ainsi jusqu'à l'angle de l'utérus où il s'anastomose avec les artères utérine et ovarienne. Chemin faisant, l'artère du ligament rond et sa branche récurrente abandonnent de nombreuses collatérales qui se distribuent aux éléments constitutifs de ce ligament.

- **Les veines :**

issues du riche plexus péri-utérin, cheminent, les unes à la surface du ligament rond, les autres dans son épaisseur. Elles s'anastomosent fréquemment entre elles au cours de leur trajet et forment ainsi un véritable plexus. Les plus volumineuses sont munies de valvules et ces valvules sont disposées de telle sorte que le bord concave regarde en avant, ce qui nous indique nettement que la circulation s'y effectue de l'utérus vers la paroi abdominale.

Les veines du ligament rond n'ont pas toutes la même terminaison : les unes (veines courtes) se jettent dans l'épigastrique ou dans l'iliaque externe ; les autres (veines longues) s'engagent dans le canal inguinal, le parcourent dans toute son étendue et, se mêlant aux veines de la paroi abdominale et des grandes lèvres, viennent s'ouvrir avec elles dans la fémorale. Assez petites chez l'enfant et même chez l'adulte dans les conditions ordinaires, les veines du ligament rond se développent graduellement au cours de la grossesse et deviennent ainsi, pour le dégorgement des réseaux utérins, une voie suppléante qui peut, dans certains cas où les voies ordinaires sont plus ou moins obstruées, acquérir une importance considérable.

- **Les lymphatiques du ligament rond :**

aboutissent aux ganglions iliaques ou aux ganglions de l'aine.

- **Les nerfs :**

proviennent du rameau génital de la branche génito-crurale.

★ 3. — Les ligaments utéro-sacrés (Testut-Latarjet)

Les ligaments utéro-sacrés, encore appelés ligaments postérieurs ou replis de DOUGLAS, s'étendent de la partie postéro-inférieure de l'utérus à la paroi postérieure du bassin.

a) Trajet :

Ils prennent naissance, en avant, sur la face postérieure du col, un peu au-dessous de l'isthme.

De là, ils se portent en arrière et en haut, contournent les parties latérales du rectum et viennent s'attacher, suivant les cas, sur la 3e, sur la 2e ou sur la 1ere vertèbre sacrée, immédiatement en dedans de l'articulation sacro-iliaque. On les voit parfois s'élever jusqu'au promontoire et même plus haut encore jusqu'à la 5e lombaire d'où le nom de ligaments utéro-lombaires que leur avait donné HUGUIER.

D'autres fois il existe, au-dessus et en dehors du repli utéro-sacré, un deuxième repli sur lequel VALLIN a attiré l'attention et qui, partant de la face postérieure de l'utérus, à 8 ou 10 mm au-dessus de l'origine du repli utéro-sacré, se porte en haut et en dehors pour venir s'insérer sur le côté de la 5e vertèbre lombaire. Ce repli utéro-lombaire est vraisemblablement celui décrit par HUGUIER et, si nous le signalons à nouveau, c'est pour indiquer qu'il peut cœxister sur le même sujet avec le repli utéro-sacré. Il possède du reste la même structure que ce dernier.

b) Forme et rapports :

Morphologiquement, chaque ligament utéro-sacré revêt l'aspect d'un repli falciforme avec deux faces et deux bords.

— **Deux faces :**

- **L'une supérieure,** se continue avec le feuillet postérieur du ligament large ;
- **L'autre inférieure,** répond à la partie moyenne du rectum.

— **Deux bords :**

se distinguent en interne et externe.

- **L'externe,** convexe, est mal délimité : à son niveau, le ligament utéro-sacré se continue avec le ligament large et avec le feuillet péritonéal qui revêt les parois latérales du bassin.
- **L'interne,** libre et concave, régulièrement falciforme, délimite, avec celui du côté opposé, une ouverture ovalaire qui

embrasse le rectum et au-dessous de laquelle se trouve une sorte d'arrière-cavité, profonde de 4 ou 5 cm : le cul-de-sac de DOUGLAS. Ce cul-de-sac descend toujours plus bas chez le fœtus que chez l'adulte. Il représente la partie la plus déclive de la cavité abdominale.

LES REPLIS DE DOUGLAS CHEZ LA FEMME

(Testut-Latarjet)

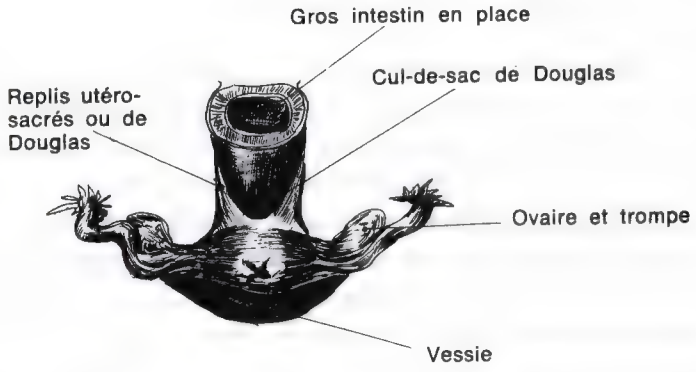

LES TROIS ÉTAGES DE LA PAROI LATÉRALE DU CAVUM RÉTRO-UTÉRIN

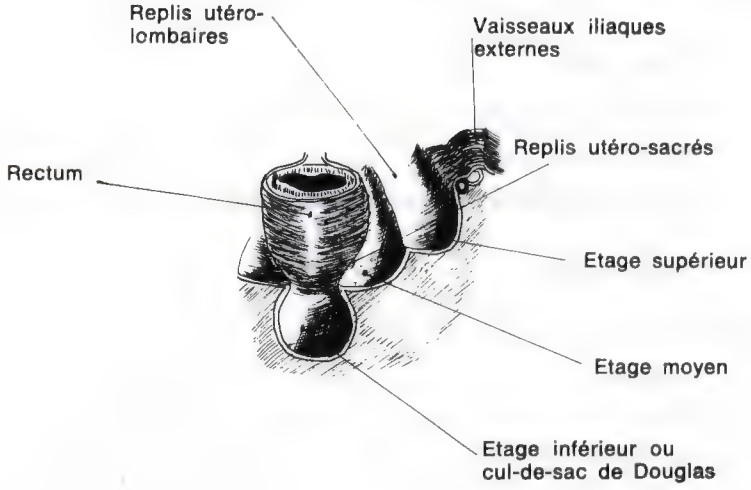

COUPE FRONTALE

Sur un même sujet où des replis utéro-lombaires peuvent coexister avec des replis utéro-sacrés, le plan incliné qui forme la paroi externe du cavum rétro-utérin est en réalité constitué par trois étages qui sont, en allant de bas en haut :

- **Un étage inférieur** situé au-dessous du repli utéro-sacré : le cul-de-sac de DOUGLAS :
- **Un étage moyen** compris entre le repli utéro-sacré et le repli utéro-lombaire ;
- **Un étage supérieur** qui s'étend du repli utéro-lombaire au détroit supérieur du bassin. C'est dans ce dernier étage que se loge l'ovaire.

c) Structure :

Envisagés au point de vue de leur structure, les ligaments utéro-sacrés sont formés, comme les ligaments larges, par deux feuillets péritonéaux interceptant entre eux des faisceaux de fibres musculaires lisses.

— En avant, ces faisceaux musculaires se continuent en partie avec ceux de l'utérus, en partie avec ceux du vagin. Les plus internes s'entrecroisent sur la ligne médiane avec ceux du côté opposé.

— En arrière, un certain nombre d'entre eux, en passant à côté du rectum, se terminent sur ce conduit. Les autres vont s'attacher au sacrum, constituant ainsi pour le muscle utérin une insertion squelettique qui rappelle, jusqu'à un certain point, celle que les fibres antérieures de la vessie prennent sur les pubis.

d) Vaisseaux et nerfs :

Tous ces faisceaux musculaires du ligament utéro-sacré baignent dans une atmosphère celluleuse au sein de laquelle cheminent de nombreux vaisseaux, principalement des veines, qui sont autant de traits d'union entre le réseau vasculaire du rectum et celui de l'utérus. On y rencontre encore un certain nombre de filets nerveux provenant du plexus hypogastrique.

III. — DIRECTION DE L'UTÉRUS (Testut-Latarjet)

S'il est en splanchnologie une question qui fut controversée, c'est bien certainement celle qui a eu pour objet de définir la position normale de l'utérus.

On a écrit sur ce sujet de volumineux mémoires. Les observations qui ont servi de base à ces mémoires ont toujours été très nombreuses, recueillies sur des sujets de tous âges et étudiées avec toute la compétence désirable. Mais la question n'en fut guère plus avancée pour cela. Le désaccord persista longtemps. La solution de ce problème comporte la réponse aux deux questions suivantes :

1 ° Quelle est la direction de l'utérus en elle-même, c'est-à-dire, indépendamment de ses rapports avec les parois de l'excavation pelvienne, l'organe étant considéré à l'état d'isolement ?

2 ° Quelle est la position de l'utérus en place ou, ce qui revient à peu près au même, sa direction par rapport aux parois pelviennes, par rapport au plan horizontal ?

1° Direction de l'utérus en elle-même, l'organe étant considéré à l'état d'isolement :

Les auteurs s'accordent généralement à admettre que l'axe du corps et celui du col ne sont pas exactement dans la même direction, mais qu'ils s'inclinent très légèrement l'un sur l'autre de façon à former par leur ensemble une ligne courbe dont la concavité regarde la symphyse pubienne.

L'inclinaison réciproque des deux axes du col et du corps est mesurée par l'angle que forment les deux axes en se rencontrant. Cet angle que l'on pourrait appeler « angle d'incurvation de l'utérus » est toujours très obtu, du moins à l'état normal : il oscille ordinairement entre 140° et 170°. On rencontre assez fréquemment des angles beaucoup moins ouverts, des angles de 120° à 100° ; mais des inflexions aussi prononcées n'apparaissent pas normales : elles sont forcées ou pathologiques.

Quoiqu'il en soit du degré d'ouverture de l'angle d'incurvation de l'utérus, cet angle est à peu près constant : BOULARD l'a observé 98 fois sur 107 sujets et, d'autre part, les recherches de PANAS et de CREDE nous apprirent que l'utérus franchement rectiligne, sans courbure antérieure, ne s'observerait que dans le tiers des cas.

2° Direction de l'utérus par rapport à l'excavation pelvienne, l'organe étant en place :

En ce qui concerne cette deuxième question, nous nous trouvâmes en présence des opinions les plus contradictoires.

a) Divergences des auteurs sur ce point :

Les uns, avec CRUVEILHIER, SAPPEY, LANGER, BANDI, KOLLIKER enseignèrent que l'axe de l'utérus se confondait avec celui de l'excavation.

D'autres admettaient que l'utérus, fortement incliné en avant, presque horizontal, reposait sur la face postérieure de la vessie ; cette opinion, ardemment défendue par SCHULTZE, fut acceptée par HIS et par WALDEYER. Enfin, pour un grand nombre d'anatomistes et de gynécologues, parmi lesquels je citerai CLAUDIUS, LUSCHKA, BRAUNE et RUDINGER, l'utérus, au lieu de s'incliner en avant comme tout à l'heure, se renversait en arrière pour s'appliquer contre le rectum.

Adoptant une opinion mixte, TSCHAUSSOW conclut, à partir de recherches entreprises sur des sujets de différents âges, que l'utérus était incliné en avant chez l'enfant et la femme nullipare, incliné en arrière chez la femme multipare.

Comme on le voit, le désaccord était on ne peut plus complet.

b) Leurs causes : extrême mobilité de l'utérus :

De pareilles divergences peuvent-elles s'expliquer par la diversité des méthodes employées, par les conditions différentes où se sont placés les observateurs, par cette part individuelle que chacun, même sans le vouloir, apporte dans l'appréciation d'un fait ? Evidemment non.

La position d'un organe aussi volumineux que l'utérus est facile à déterminer. D'autre part, les auteurs cités plus haut étaient tous des professeurs d'universités, habitués par une longue pratique aux observations scientifiques et on ne saurait mettre en doute l'exactitude de leurs descriptions : toutes les dispositions

qu'ils décrivèrent et qu'ils nous donnèrent comme représentant l'état normal, ils les ont vues et bien vues. Qu'en conclure, si ce n'est que l'utérus n'a pas une situation fixe, qu'il est au contraire extrêmement mobile, qu'il peut être vertical ou horizontal et, entre ces deux positions extrêmes, occuper toutes les positions intermédiaires.

Cette extrême mobilité de l'utérus est bien connue des gynécologues qui, sur le même sujet, mais à des moments différents du mois de la femme (par exemple 10e jour et 26e jour après le début des règles) rencontrent l'utérus dans des positions également différentes. Cette extrême mobilité est la conséquence de la laxité du système suspenseur local et l'étude que nous venons de faire de cet appareil ligamentaire devait nous la faire prévoir.

Le col utérin est relativement bien fixé par ses ligaments utéro-sacrés, ce qui explique les conséquences utérines d'une torsion sacrée en avant.

Par contre, il n'en est pas de même du corps utérin qui ne possède en fait, comme moyens de fixité, que les ligaments larges et les ligaments ronds.

Les ligaments larges, étant solidaires l'un de l'autre, peuvent bien, surtout quand ils n'ont pas été distendus par la grossesse et qu'il n'existe pas de torsion sacrée, empêcher l'utérus de s'incliner à droite ou à gauche. Cependant, ils sont impuissants à le retenir lorsqu'une cause quelconque tend à le déplacer dans le sens antéro-postérieur, c'est-à-dire, à l'incliner du côté de la vessie ou du côté du rectum.

Quant aux ligaments ronds, nous savons qu'ils sont toujours incomplètement tendus et qu'ils jouissent d'une grande extensibilité : ils méritent assez mal le nom qu'on leur donne et, en tous cas, ils ne sauraient gêner le corps utérin dans ses déplacements antéro-postérieurs.

Il en résulte que le corps de l'utérus est pour ainsi dire en équilibre instable et, de ce fait, obéit à toutes les sollicitations, si légères soient-elles, qui le poussent en avant du côté de la vessie ou en arrière du côté du rectum.

IV. — MOBILITÉ DE L'UTÉRUS

1) La mobilité normale :

L'index vaginal doit pouvoir déplacer le col utérin dans toutes les directions sans éveiller de douleurs et sans restriction de mobilité. Dès que le contact cesse, le col utérin doit revenir à sa position initiale, ce qui témoigne d'une bonne élasticité du système suspenseur local.

2) La mobilité anormale :

Réside dans la disparition partielle de l'élasticité du système suspenseur local. Elle s'accompagne généralement de douleurs et de restrictions de mobilité lorsqu'on mobilise le col utérin dans toutes les directions.

3) L'immobilité :

Se caractérise par la disparition totale de l'élasticité du système suspenseur local. Le col utérin ne se laisse pas déplacer par l'index vaginal. Cette fixation peut être définitive ou temporaire :

a) Définitive :

Il peut s'agir d'une soudure par adhérence de la séreuse ou d'une sclérose ligamentaire.

b) Temporaire :

Il peut s'agir d'une infiltration, d'un épaississement, d'un œdème ou d'une rétraction ligamentaire.

Il importe de savoir reconnaître ces différentes variétés. Ceci ne va pas sans difficulté car seule la soudure rectale peut être mise en évidence assez facilement. Dans ce cas, le déplacement de l'utérus entraîne simultanément celui de la paroi antérieure du rectum. Plus on amène l'utérus en avant, plus la paroi se tend et tout le cul-de-sac postérieur est entraîné.

Dans les autres cas, le diagnostic différentiel ne pourra être formulé qu'après un certain nombre de séances, lorsque les effets du traitement exploratoire auront éclairci la situation. Il faut donc être toujours très prudent dans ce genre d'appréciation et ne pas vouloir connaître immédiatement ce que seule une souvent longue expérience pourra enseigner avec certitude ; mais il faut également avoir suffisamment de patience et de confiance pour ne pas se laisser aller sans raison à un trop rapide découragement.

V. — CONDITIONS MÉCANIQUES LOCALES DES DÉPLACEMENTS DE L'UTÉRUS

Ces sollicitations peuvent provenir du sacrum, de la vessie, du rectum et de la masse intestinale.

1) Le Sacrum :

Une torsion sacrée en avant sur un axe oblique est à même de produire un tiraillement d'un des deux ligaments utéro-sacrés. Cette tension, comme nous le verrons plus loin, peut modifier la statique utérine et entraîner une répercussion au niveau des ligaments larges.

2) La Vessie :

En passant de l'état de vacuité à celui de distension, la vessie repousse en arrière l'utérus qui se rapproche ainsi peu à peu de la verticale, l'atteint et même la dépasse. Puis, lorsque le réservoir urinaire revient sur lui-même au moment de la miction, l'utérus, lui aussi, revient à sa position initiale, s'inclinant d'autant plus en avant que la vessie se réduit davantage.

Le corps de l'utérus se déplace donc, sous l'influence des changements de volume de la vessie, alternativement d'avant en arrière et d'arrière en avant : ces déplacements s'effectuent suivant un arc de cercle qui est placé dans le plan antéro-postérieur et qui peut atteindre, suivant les cas, de 60° à 70°.

3) Le Rectum :

Distendu par les matières fécales, le rectum peut à son tour refouler l'utérus en avant. En l'absence de constipation opiniâtre,

ce déplacement, d'origine rectale, reste modéré et momentané.

4) Les Anses intestinales :

Anses grêles et côlon pelvien, les anses intestinales ont dans la statique de l'utérus une importance considérable sur laquelle on n'a pas suffisamment insisté : sur plusieurs coupes de sujets congelés où l'utérus était manifestement déplacé, TESTUT a rencontré, sur son pourtour, des anses intestinales, remplies ou non de matières fécales, dont la situation expliquait nettement le déplacement précité.

Les anses intestinales, en effet, qui pèsent de tout leur poids sur les viscères contenus dans le bassin, peuvent, en comprimant de haut en bas le fond de l'utérus, modifier plus ou moins son angle de courbure. D'autre part, elles s'insinuent partout où elles trouvent un espace pour les recevoir : c'est ainsi qu'elles descendent, suivant les circonstances, tantôt dans le cul-de-sac vésico-utérin, tantôt dans le cul-de-sac recto-vaginal. Dans le premier cas, elles refoulent le corps de l'utérus en arrière, tandis que dans le second cas, elles l'inclinent en avant du côté de la vessie.

VI. — MODALITÉS DIVERSES DES DÉPLACEMENTS UTÉRINS

Dans les déplacements que subit l'utérus sous l'influence soit d'une torsion sacrée en avant, soit des organes voisins, trois ordres de déplacements utérins peuvent se produire : des versions, des flexions ou des torsions.

1) Dans les versions :

L'utérus bascule autour d'un axe horizontal passant entre le corps et le col : il en résulte que les deux extrémités de l'organe se portent en sens inverse.

AXE DE ROTATION DU CORPS PAR RAPPORT AU COL DANS LA RÉTROVERSION UTÉRINE

(P. Kamina)

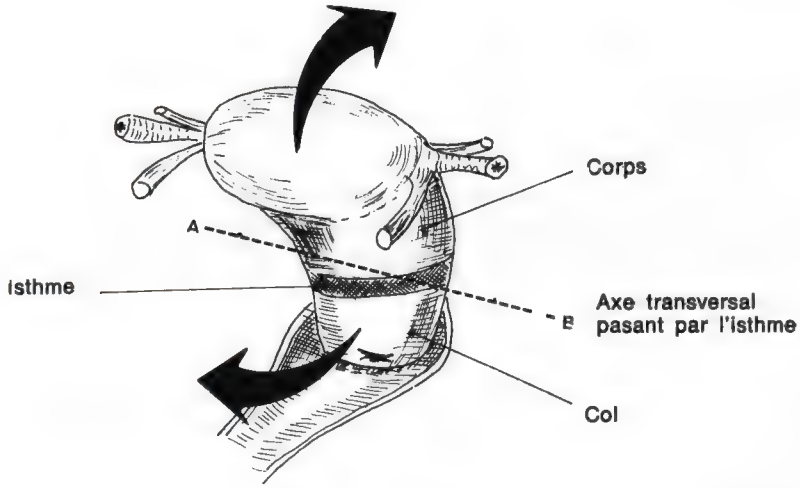

Selon que le corps de l'utérus se déplace en avant, en arrière ou sur les côtés, le déplacement prend le nom de :

— Antéversion,
— Rétroversion, } axe transversal horizontal
— Latéroversion droite,
— Latéroversion gauche } axe antéro-postérieur horizontal

Dans la rétroversion, le col est vers la symphyse et le corps au contact du DOUGLAS.

2) Dans les flexions :

Sur un axe horizontal passant par l'isthme utérin, le corps utérin s'incline en avant, en arrière ou latéralement sur le col utérin, modifiant ainsi l'angulation "col-corps" :

— L'antéflexion (utérus petit et contracturé) | axe transversal horizontal
— La rétroflexion ;
— La latéroflexion droite ; | axe antéro-postérieur horizontal.
— La latéroflexion gauche.

Dans la rétroflexion, l'ouverture de l'angulation "col-corps" augmente. Le corps utérin se déplace en arrière par rapport au col.

ANOMALIES DE POSITION UTÉRINE

(Testut-Latarjet)

1
Prolapsus
1er degré

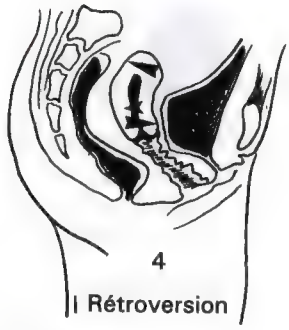

4
Rétroversion

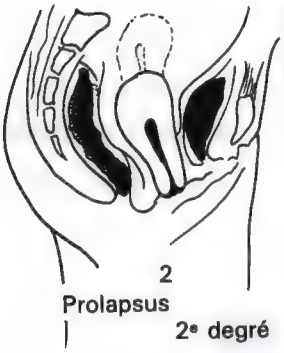

2
Prolapsus
2e degré

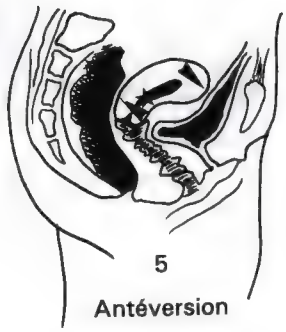

5
Antéversion

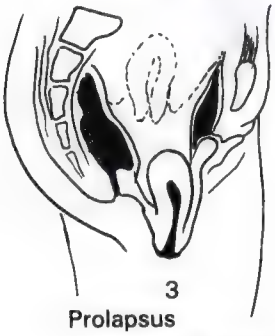

3
Prolapsus
3e degré

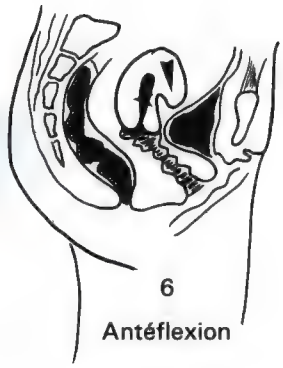

6
Antéflexion

ANOMALIES DE POSITION UTÉRINE

(Testut-Latarjet)

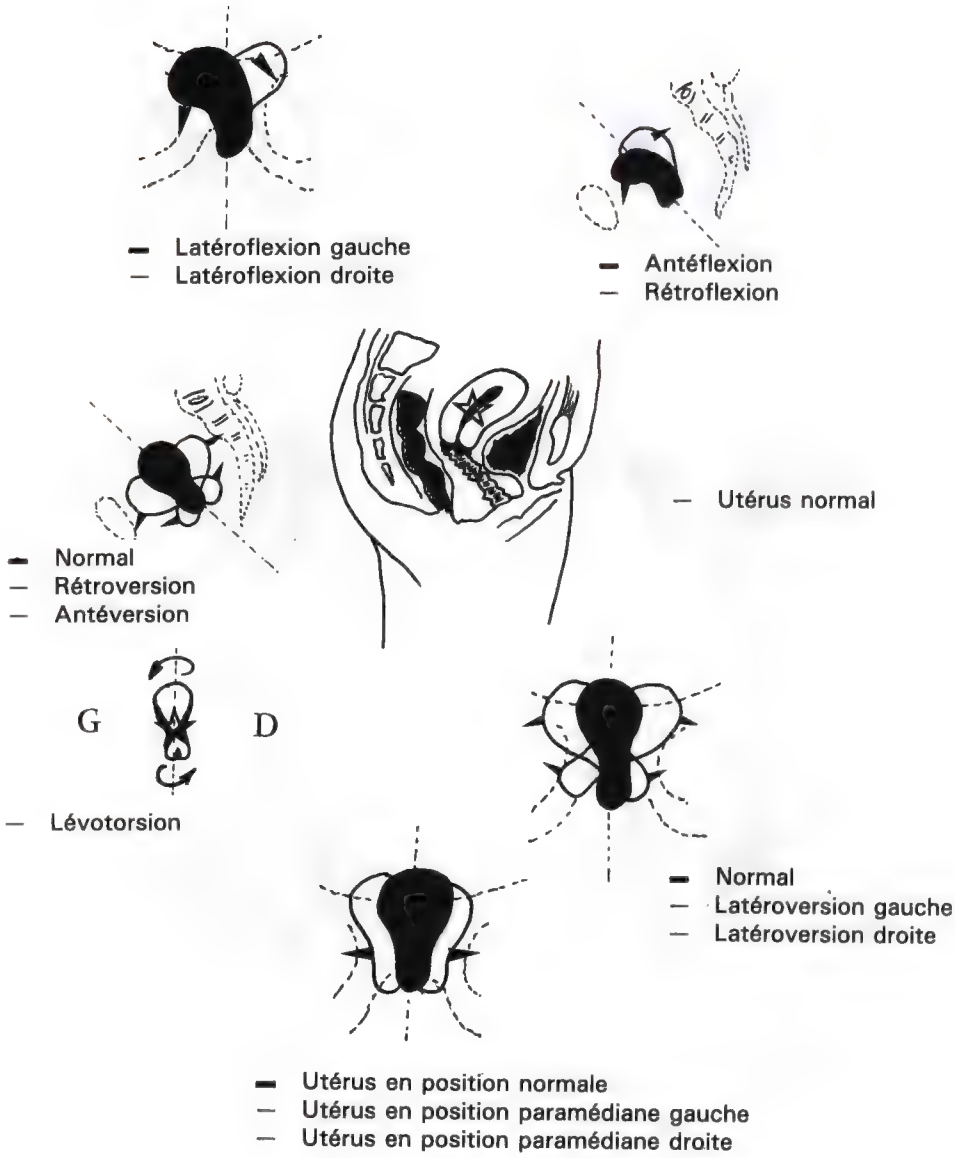

3) Dans les torsions :

L'utérus subit un mouvement de spire sur un axe vertical qui porte ses deux extrémités en sens inverse. Cette torsion peut se faire à droite ou à gauche, créant ainsi deux variétés :

— La dextrotorsion ;
— La lévotorsion.

Dans la dextrotorsion la face antérieure du corps utérin regarde à droite et dans la levotorsion elle regarde à gauche.

Les torsions de l'utérus existent rarement seules ; elles coïncident le plus souvent avec l'un des déplacements précités, principalement avec les rétroversions.

Aux déplacements que nous venons d'indiquer, il convient d'ajouter une dernière variété dans laquelle l'utérus tout entier, le col comme le corps, se porte à droite ou à gauche sur la ligne médiane. TESTUT signale dans cette dernière variété l'importance toute particulière du paquet intestinal, à même de descendre et de refouler l'utérus du côté opposé.

Grâce à l'élasticité de son appareil suspenseur local, l'utérus est soumis à des déplacements momentanés qui sont normaux.

Les déplacements permanents ou temporaires doivent être considérés comme des lésions si une restriction de mobilité est constatable.

L'état pathologique de l'appareil suspenseur local est bien souvent un facteur de maintien de ces lésions.

L'ectopie totale est exceptionnelle.

Ces différentes lésions peuvent s'associer mutuellement pour donner des lésions composées ou complexes. C'est par le toucher vaginal et rectal, uni ou bidigital, simple ou associé à la palpation abdominale, que l'on peut se rendre compte de la situation de l'utérus.

La situation anormale de l'utérus donne, bien souvent, une impression de pesanteur due à l'état congestif local.

Notons que l'isthme de l'utérus, **sur lequel s'attachent les aponévroses sacro-génito-pubiennes**, représente le point le plus fixe de l'organe. C'est autour de ce point fixe, comme autour d'un centre, que se font les mouvements de version, de flexion et de torsion. Cela nous explique pourquoi, lorsque le fond de la matrice se déplace dans un sens, le col va dans la direction opposée. C'est ainsi, par exemple, que dans la rétroversion, le fond bascule en arrière vers le cul-de-sac de DOUGLAS tandis que le col est refoulé en avant vers la symphyse pubienne. Cela nous explique également pourquoi la situation du col étant reconnue par le toucher vaginal, il est possible chez la nullipare ou la primipare d'en déduire la direction de la matrice.

Ajoutons que c'est sur le mouvement de bascule de l'utérus autour de son isthme, comme autour d'un centre, que fut basé le traitement, en médecine traditionnelle, des déviations utérines non adhérentes par certaines variétés de pessaires. Au moyen de ces instruments introduits dans le vagin, on refoulait le col dans un sens et le corps de l'utérus se plaçait de lui-même dans la direction opposée.

VII. — POSITION NORMALE DE L'UTERUS

L'utérus est un organe en équilibre instable ; un organe dont la direction est à la fois fonction de la mécanique sacrée et du comportement des viscères qui le surmontent ou qui l'entourent.

Aussi, apparaît-il bien difficile d'indiquer quelle est sa position normale ; c'est-à-dire la position qu'il prend de lui-même lorsque le sujet étant debout :

— le rectum est à peu près vide,

— la vessie modérément distendue,

— la masse intestinale n'exerçant aucune influence,

— le sacrum en parfaite intégralité articulaire.

Dans le domaine articulaire, ce n'est pas la position d'un segment osseux par rapport à son voisin qui représente le critère d'une lésion ostéopathique mais **sa restriction de mobilité**, à même de conditionner la vascularisation locale.

Au même titre,

Dans le domaine viscéral, ce n'est pas forcément la position de l'utérus par rapport aux parois pelviennes qui est le critère d'une lésion ostéopathique utérine mais, là encore, **sa restriction de mobilité** à même de conditionner la vascularisation locale.

C'est l'extrême mobilité utérine qui fut à l'origine des nombreuses divergences des anatomistes ou gynécologues. Dans notre concept ostéopathique, je suis très heureux d'avoir pu mettre en évidence les conséquences utérines d'une lésion sacrée en torsion et je pense :

QU'UN UTERUS NORMAL

est avant tout un utérus que l'on peut mobiliser en tous sens, sans restriction de mobilité et sans éveiller de douleurs, plutôt qu'un utérus « classiquement » médian et légèrement incliné à droite, bien qu'une direction générale de référence s'avère néanmoins nécessaire.

L'axe du corps et l'axe du col ne sont pas situés sur la même ligne droite, mais s'inclinent très légèrement l'un sur l'autre ; ils se continuent réciproquement suivant une courbe adoucie qui, dans certains cas cependant, peut se transformer en un angle à sommet nettement marqué.

L'axe total de l'utérus (axe du corps et axe du col réunis) est une ligne continue et légèrement arquée dont la concavité regarde en avant ; le corps de l'utérus est donc un peu incliné sur le col : ce n'est pas une antéflexion vraie mais une antécourbure.

Cet axe, lorsque l'utérus est en position normale, répond à l'axe de l'excavation pelvienne : sa concavité, par conséquent, regarde la symphyse pubienne et le corps de l'utérus se dirige en haut et en avant du côté de l'ombilic.

Chez certaines multipares, le corps utérin s'incline un peu du côté droit ou du côté gauche, mais plus souvent du côté droit.

A cette latéroversion droite s'ajoute ordinairement un léger mouvement de torsion sur un axe vertical. L'angle supérieur gauche du corps utérin est situé sur un plan un peu plus antérieur à celui qu'occupe l'angle supérieur droit ; autrement dit, la face antérieure de l'organe regarde légèrement à droite et sa face postérieure légèrement à gauche (dextrotorsion).

VIII. — SENSIBILITE UTERINE

En ce qui concerne la sensibilité utérine, l'utérus normal est très peu sensible, sauf au niveau de l'isthme, lorsqu'on le presse d'avant en arrière. Cette sensibilité isthmique est plutôt ligamentaire qu'utérine et cesse dès que l'on diminue la pression.

IX. — PHYSIOLOGIE OSTEOPATHIQUE DU SYSTEME SUSPENSEUR LOCAL

1) Les ligaments larges :

Ces ligaments représentent le système suspenseur latéral de l'utérus et le maintiennent dans sa situation physiologique.

A l'état normal, la situation de l'utérus, dans un plan latéral, est imposée par celle des ligaments larges.

— **L'utérus :**

est médian, très légèrement incliné à droite et fortement incliné en avant lorsque la vessie est vide. Le col est dirigé vers la concavité sacrée.

— **Les ligaments larges présentent :**

- une face antéro-inférieure qui regarde, comme la face antérieure de l'utérus, en avant et en bas ;
- et une face postéro-supérieure dirigée en arrière et en haut ;
- chaque ligament large n'est pas exactement transversal, mais un peu oblique de dedans en dehors et d'avant en arrière.

Ces ligaments sont dans un état physiologique lorsque leur élasticité permet à l'utérus d'être mobilisé latéralement au niveau de l'isthme par l'index vaginal sans éveiller de douleur, sans restriction de mobilité et lorsque l'utérus revient de lui-même, dès que le contact cesse, à sa position première initiale.

Si la torsion sacrée en avant est physiologique, avec un jeu articulaire parfait et si l'anomalie de position utérine, conséquence de la torsion sacrée, présente aux tests de mobilisation latérale de l'utérus une mobilité parfaite en tous sens, sans éveiller de douleurs :

Cette anomalie sera bien supportée et devra être considérée comme physiologique.

2) Les ligaments ronds et utéro-sacrés :

Ces ligaments sont constitués de fibres musculaires lisses, rassemblées en cordons, qui entrent dans la composition du ligament large. De telle sorte que leur physiologie mécanique ne peut être envisagée sans celle des ligaments larges.

Il serait théoriquement séduisant de penser que lorsque l'ensemble utérin « col-corps » est rigide, ces deux ligaments maintiennent l'utérus dans sa position antéro-postérieure physiologique grâce à des tractions opposées :

- **les ligaments ronds** tirant le corps utérin en avant
- **et les ligaments utéro-sacrés** tirant le col utérin en arrière.

En pratique, si les ligaments utéro-sacrés contribuent très efficacement au maintien de la stabilité antéro-postérieure de l'utérus, il ne semble pas en être de même pour les ligaments ronds, compte-tenu de leur grande longueur et de leur grande extensibilité.

Les ligaments utéro-sacrés sont dans un état physiologique lorsque leur élasticité permet au col utérin d'être mobilisé d'arrière en avant par le doigt vaginal ou rectal, sans éveiller de douleurs, sans restriction de mobilité et lorsque l'utérus revient de lui-même, dès que le contact cesse, dans sa position initiale.

Si la torsion sacrée en avant est physiologique, avec un jeu articulaire parfait et si l'anomalie de position utérine, conséquence de la torsion sacrée, présente aux tests de mobilisation antéro-postérieure de l'utérus une mobilité parfaite en tous sens, sans éveiller de douleurs :

Cette anomalie sera bien supportée et devra être considérée comme physiologique.

Par leurs insertions sacrées sur S 1, S 2, S 3 auxquelles s'ajoutent inconstamment celles du ligament utéro-lombaire sur L 5, les ligaments utéro-sacrés jouent, dans le cadre de la torsion sacrée en avant, un rôle plus important que les ligaments ronds.

Notons encore que les ligaments utéro-sacrés sont innervés par des filets nerveux provenant du plexus hypogastrique et que toute lésion ligamentaire peut avoir, à cet effet, des conséquences réflexes qui ne seront pas envisagées dans ce chapitre réservé aux rapports mécaniques.

X. — PATHOLOGIE OSTEOPATHIQUE DU SYSTEME SUSPENSEUR LOCAL

Cette pathologie retentit sur la situation de l'utérus et sur sa mobilité.

Cette pathologie ligamentaire peut se manifester par la prolifération du tissu conjonctif, par l'infiltration, l'œdème ou encore par la rétraction.

Prolifération du tissu conjonctif

Les ligaments sont indurés et ont la consistance d'une nervure de feuille de chou. Leur sensibilité est inconstante.

Infiltration et œdème

Les ligaments sont œdématiés, épaissis et douloureux.

Rétraction

Les ligaments apparaissent tranchants, minces et extrêmement douloureux.

1) Les ligaments utéro-sacrés :

Dans le cadre d'une torsion sacrée en avant, sur un axe oblique, il existe une asymétrie tensionnelle des ligaments utéro-sacrés.

Selon l'importance de la torsion sacrée, de sa restriction de mobilité et en l'absence de toute anomalie de position utérine préexistante, l'utérus peut ne pas être dévié et seule, sa mobilité s'en trouver affectée.

a) Torsion sacrée gauche-gauche avec restriction de mobilité, sur un axe oblique gauche :

Nous constatons :

— une fausse jambe longue droite ;

— une fausse jambe courte gauche ;

— une tension du ligament utéro-sacré gauche ;

— un relâchement du ligament utéro-sacré droit ;

— le col utérin est légèrement déplacé en arrière et en haut à gauche. Il se trouve modérément dévié à gauche ;

— le corps utérin est légèrement déplacé en latéroversion droite avec tendance à l'antéversion, si l'ensemble « col-corps » est rigide.

TORSION SACRÉE GAUCHE-GAUCHE

(P. Kamina)

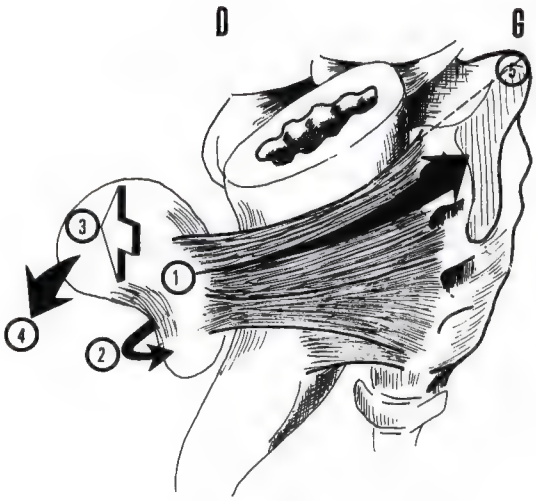

(1) Tension du ligament utéro-sacré gauche.

(2) Le col utérin est déplacé en arrière et en haut à gauche. Il se trouve modérément dévié à gauche.

(3) Le corps utérin est déplacé en latéroversion droite

(4) Le corps utérin tend à s'antéverser

(5) Axe oblique gauche

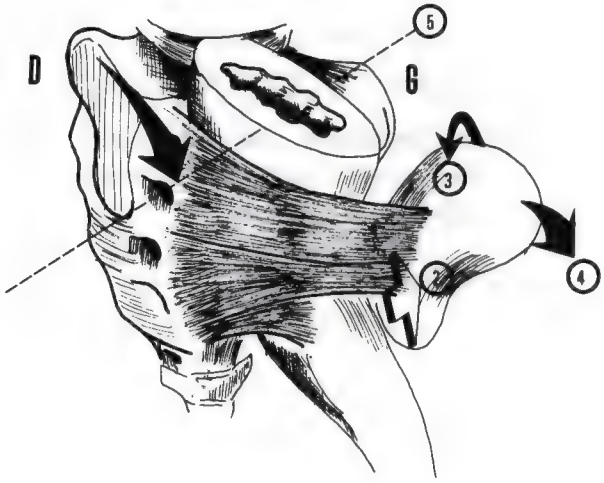

b) Torsion sacrée droite-droite avec restriction de mobilité, sur un axe oblique droit :

Nous constatons :

— une fausse jambe courte droite ;

— une fausse jambe longue gauche ;

— une tension du ligament utéro-sacré droit ;

— un relâchement du ligament utéro-sacré gauche ;

— le col utérin est légèrement déplacé en arrière et en haut à droite. Il se trouve modérément dévié à droite ;

— le corps utérin est légèrement déplacé en latéroversion gauche avec tendance à l'antéversion, si l'ensemble « col-corps » est rigide.

L'importance des ligaments utéro-sacrés dans le cadre des torsions sacrées en avant peut s'expliquer par :

— Leurs insertions utérines sur la face postérieure du col utérin, un peu au dessous de l'isthme, et qui représente l'axe de rotation du corps par rapport au col.

— Leurs insertions sacrées sur S 1, S 2, S 3, en dedans des articulations sacro-iliaques.

— Leur trajet oblique en haut et en arrière.

— Leur grande résistance.

— Leur union en fer à cheval par le torus utérinus ou ligament de Jean-Louis PETIT.

2) Les ligaments ronds :

Par leurs insertions sur la partie antéro-latérale du corps utérin, au-dessus de l'isthme, et par leur direction en avant et en dehors, la tension des ligaments ronds serait **théoriquement** à même de favoriser l'ANTEVERSION et, à l'inverse, le relâchement de ces derniers, la RETROVERSION.

Cependant, dans le cadre des anomalies de position utérine, leur rôle est de moindre importance compte-tenu :

— de leur grande longueur : 12 à 14 cm ;

— de leurs insertions sur le corps utérin, très distales de l'axe de rotation du col par rapport au corps.

— du fait qu'ils sont toujours incomplètement tendus et qu'ils jouissent d'une très grande extensibilité.

Leur pathologie, de par les caractères plus volontiers congénitaux qu'acquis de l'antéversion, est plutôt faite de relâchement et, d'autre part, il n'apparaît pas très plausible qu'ils puissent gêner le corps utérin dans ses déplacements antéro-postérieurs.

3) Les ligaments larges :

Dans le cadre d'une torsion sacrée en avant, sur un axe oblique, il existe une asymétrie tensionnelle ligamentaire au niveau des faisceaux supérieur (aileron moyen) et inférieur (aileron postérieur) des ligaments larges.

Selon l'importance de la torsion sacrée, de sa restriction de mobilité et en l'absence de toute anomalie de position utérine préexistante, l'utérus peut ne pas être dévié et seule, sa mobilité s'en trouver affectée.

a) Torsion sacrée gauche-gauche avec restriction de mobilité, sur un axe oblique gauche :

Nous constatons :

— une fausse jambe longue droite ;

— une fausse jambe courte gauche ;

— le ligament utéro-sacré gauche est tendu ;

— le ligament utéro-sacré droit est relâché ;

— le col utérin est légèrement déplacé en arrière et en haut à gauche. Il se trouve modérément dévié à gauche ;

— le corps utérin est légèrement déplacé en latéroversion droite avec tendance à l'antéversion si l'ensemble « col-corps » est rigide.

Cette position utérine peut engendrer :

— une tension du faisceau supérieur gauche du ligament large gauche (aileron moyen gauche),

— ou une tension du faisceau inférieur droit du ligament large droit, (aileron postérieur droit),

— ou l'association des deux précédents ;

— un relâchement du faisceau inférieur gauche du ligament large gauche (aileron postérieur gauche),

— et un relâchement du faisceau supérieur droit du ligament large droit (aileron moyen droit).

Selon l'importance des tensions ligamentaires et de la situation utérine, cette pathologie ligamentaire pourra influencer le contenu des ligaments larges et sera à même de se répercuter sur le bon fonctionnement de ses divers éléments constitutifs.

b) Torsion sacrée droite-droite avec restriction de mobilité, sur un axe oblique droit :

Nous constatons :

— une fausse jambe courte droite ;

— une fausse jambe longue gauche ;

— une tension du ligament utéro-sacré droit ;

— un relâchement du ligament utéro-sacré gauche ;

— le col utérin est légèrement déplacé en arrière et en haut à droite. Il se trouve modérément dévié à droite ;

— le corps utérin est légèrement déplacé en latéroversion gauche, avec tendance à l'antéversion, si l'ensemble « col-corps » est rigide.

Cette position utérine peut engendrer :

— une tension du faisceau supérieur droit du ligament large droit (aileron moyen droit)

— ou une tension du faisceau inférieur gauche du ligament large gauche (aileron postérieur gauche)

— ou l'association des deux précédents ;

— un relâchement du faisceau supérieur gauche du ligament large gauche (aileron moyen gauche)

— et un relâchement du faisceau inférieur droit du ligament large droit (aileron postérieur droit)

Selon l'importance des tensions ligamentaires et de la situation utérine, cette pathologie ligamentaire pourra influencer le contenu des ligaments larges et sera à même de se répercuter sur le bon fonctionnement de ses divers éléments constitutifs.

4) En conclusion :

Il existe entre les ligaments larges et utéro-sacrés, une unité fonctionnelle dont la résultante est la situation physiologique de l'utérus.

D'une part, par leurs terminaisons :

— sur la face antérieure du sacrum pour les ligaments utéro-sacrés ;

— sur les parois latérales de l'excavation pelvienne pour les ligaments larges,

Et d'autre part, par leur constitution :

— le bord externe et la face supérieure des ligaments utéro-sacrés se continuant avec le feuillet postérieur des ligaments larges.

Il est logique de penser que toute torsion sacrée en avant pathologique pourra se répercuter sur la mobilité de l'utérus en modifiant la tension ligamentaire de son système suspenseur.

Il s'agira surtout, pour le praticien, de bien dissocier :

a) Les anomalies de situation utérine physiologiques,

conséquences d'une torsion sacrée en avant secondaire, compensatrice, avec un jeu articulaire parfait.

b) Des anomalies de situation utérine pathologiques,

conséquences d'une torsion sacrée en avant primaire avec restriction de mobilité et cortège douloureux ou d'une torsion sacrée compensatrice, ayant perdu sa compensation et présentant une restriction de mobilité.

Les critères de différenciation seront :

- l'analyse de la mécanique articulaire pelvienne et des compensations
- l'intégralité de la mobilité articulaire
- la mobilité en tous sens de l'utérus
- l'élasticité du système suspenseur local
- l'absence de douleurs et de troubles fonctionnels.

c) Les anomalies de situation utérine en relation avec le système suspenseur à distance : fascia occipito-temporal à destination viscérale et diaphragmes.

d) Les anomalies de situation utérine sans lésion sacrée en torsion ou sans relations directes avec elle.

XI — A PROPOS DE L'EXPLORATION LIGAMENTAIRE

La direction anormale de l'utérus implique, lorsqu'il y a restriction de mobilité, une lésion ligamentaire correspondant à cette anomalie. Il est donc possible d'avoir, suivant la direction de l'utérus, une première impression sur les possibilités de lésions ligamentaires.

Les tests de mobilité de l'utérus permettront de préciser le siège et la nature des lésions : le toucher vaginal pour l'exploration des ligaments larges et le toucher vaginal et rectal pour celle des ligaments utéro-sacrés.

Physiologiquement, le col utérin doit pouvoir être déplacé dans tous les sens par l'index vaginal, sans éveiller de douleurs, sans restriction de mobilité et, dès que le contact cesse, le col utérin doit revenir à sa position initiale, témoignant ainsi d'une bonne élasticité du système suspenseur local.

Il en va tout autrement lorsque les ligaments sont rétractés, infiltrés ou fixés.

Ces tests peuvent, dans certains cas, ne pas être suffisants :

- Lorsque la jonction « col-corps » n'est pas rigide, comme chez certaines multipares.
- Lorsque le col utérin est mou ou infantile
- Lorsque deux ligaments symétriques font l'objet de lésions identiques et que l'utérus ne présente pas pour autant d'anomalie de position.
- Et enfin, parce que la sensibilité n'est pas constante, peut exister sans déformation et varie considérablement selon les individus.

XII. — CAS CLINIQUES

A. — Premier protocole :

Madame B..., 30 ans, mariée, un enfant, exerce un métier qui l'oblige à faire de nombreux efforts au domicile des malades et souvent dans de mauvaises conditions. Cette patiente consulte pour des douleurs sacrées et lombo-ovariennes gauches. Elle désire, depuis quelques années, avoir un enfant qu'elle n'arrive pas à obtenir malgré l'absence de justification dans le cadre des examens classiques couramment pratiqués dans ce domaine.

1) Examen clinique articulaire :

— Une vraie jambe courte gauche anatomique ;

— Une vraie jambe longue droite anatomique ;

— L'inégalité de longueur des membres inférieurs est de l'ordre de 7 mm ;

— Le sacrum est en torsion gauche-gauche compensatrice.

— L'aile iliaque droite est en rotation postérieure compensatrice.

Il n'existe pas de restriction de mobilité iliaque comme le confirme le test de DOWNING.

Il n'existe pas de restriction de mobilité sacrée comme le confirme le test « Appui-base, Appui-apex » en procubitus.

Lorsque cette malade consulte, ce sacrum en torsion gauche-gauche a perdu sa compensation sous l'influence de facteurs environnants défavorables, présente une restriction de mobilité sacrée et entraîne celle de l'utérus par l'intermédiaire de son système suspenseur local.

2) Le toucher rectal :

Témoigne :

— d'une tension excessive du ligament utéro-sacré gauche ;

— d'un relâchement du ligament utéro-sacré droit.

3) Le toucher vaginal :

Perçoit :

— un col utérin légèrement déplacé en arrière et en haut à gauche. Il se trouve modérément dévié à gauche ;

— un corps utérin légèrement déplacé en latéroversion droite avec une tendance à l'antéversion, l'ensemble « col-corps » étant rigide chez cette primipare.

4) La radiographie :

La radiographie du bassin, prise en position debout, confirme les découvertes cliniques.

Du côté droit :

— L'aile iliaque droite apparaît plus large que celle du côté opposé :

— La jambe droite est plus longue et la tête fémorale droite apparaît plus haute que celle du côté opposé ;

— Le trou obturateur droit voit sa lumière plus réduite que celle du côté opposé ;

— La base sacrée est inclinée à droite ;

— La face antérieure de l'hémi-sacrum gauche semble plus large que la droite ;

— Le sommet sacré est plus ou moins décalé obliquement à gauche par rapport à l'axe vertical passant par la symphyse pubienne. Cette image **inconstante** est fonction de l'importance de la torsion sacrée ;

— La verticale passant par la crête sacrée postérieure est plus ou moins décalée obliquement à gauche par rapport à l'axe vertical passant par la symphyse pubienne. Cette image **inconstante** est au même titre fonction de l'importance de la torsion sacrée.

Du côté gauche :

— L'aile iliaque gauche apparaît comparativement plus étroite que la droite ;

— La jambe gauche est plus courte et la tête fémorale gauche apparaît plus basse que la droite ;

— Le trou obturateur gauche voit sa lumière augmentée par rapport à celle du côté opposé ;

— La base sacrée est plus haute à gauche ;

— La face antérieure de l'hémi-sacrum gauche semble plus large que la droite ;

— Le sommet sacré est plus ou moins décalé obliquement à gauche par rapport à l'axe vertical passant par la symphyse pubienne. Cette image **inconstante** est fonction de l'importance de la torsion sacrée.

— La verticale passant par la crête sacrée postérieure est plus ou moins décalée obliquement à gauche par rapport à l'axe vertical passant par la symphyse pubienne. Cette image **inconstante** est au même titre fonction de l'importance de la torsion sacrée.

5) L'hystérographie :

Confirme le toucher vaginal en montrant un col utérin dévié à gauche.

6) L'exploration ligamentaire utéro-sacrée :

a) Par toucher vaginal :

L'index vaginal tire le col utérin en avant : la malade perçoit une douleur sacrée, plus ou moins latéralisée à gauche.

b) Par toucher rectal :

Le doigt rectal pénètre très profondément et déprime les ligaments utéro-sacrés de bas en haut :

— le ligament utéro-sacré gauche est plus haut que le droit ;

— le ligament utéro-sacré gauche est tendu et sensible ;

— le ligament utéro-sacré droit est relâché et plus facilement déprimable.

7) L'exploration ligamentaire large :

Le toucher vaginal est à la base de l'exploration des ligaments larges.

La malade peut ressentir une douleur au niveau des ligaments larges irradiant vers l'ovaire droit ou gauche, selon l'élasticité des faisceaux supérieurs (ailerons moyens) et inférieurs (ailerons postérieurs) des ligaments larges et selon les molimens cataménial ou intercalaire du cycle menstruel.

— **L'index vaginal emmène le col utérin à gauche :**

La malade ressent une douleur au niveau du faisceau supérieur gauche (aileron moyen) du ligament large qui irradie vers l'ovaire gauche.

— **L'index vaginal emmène le col utérin à droite :**

La malade ressent une douleur au niveau du faisceau inférieur gauche (aileron postérieur) du ligament large qui irradie vers l'ovaire gauche.

8) Sur le plan thérapeutique :

— La véritable inégalité de longueur des membres inférieurs n'a pas fait l'objet volontairement d'une rééquilibration orthopédique. Seule, la mobilité du sacrum a dû être restaurée pour lui redonner sa compensation et le sacrum a retrouvé sa torsion gauche-gauche compensatrice et physiologique.

— Cependant, la position anormale de l'utérus, conséquence de la torsion sacrée gauche-gauche physiologique et compensatrice, ne présentait pas, après restauration de la mobilité articulaire du sacrum, une mobilité parfaite en tous sens dépourvue de douleurs, par suite de l'existence d'une somme pathologique préexistante. Il a donc été nécessaire d'entreprendre quelques séances de relâchement ligamentaire, à la fois par toucher vaginal et rectal, **sans vouloir pour autant réduire l'anomalie de position utérine** et ce, pour plusieurs motifs :

a) Parce que cette position utérine est une conséquence de la torsion sacrée en avant, compensatrice et physiologique.

b) Parce que cette torsion sacrée en avant voit sa raison d'exister afin de compenser l'inégalité anatomique de longueur des membres inférieurs ;

c) Parce que la restauration du jeu articulaire a consisté à reproduire cette torsion sacrée gauche-gauche compensatrice au lieu de la réduire.

9) Conclusions :

— Les douleurs sacrées et lombo-ovariennes gauches ont disparu.

— A la fin du traitement, l'utérus est toujours dans une situation anormale mais sa mobilité est devenue parfaite en tous sens et dépourvue de douleurs.

B. — Deuxième protocole :

Madame G..., 23 ans, mariée depuis 4 ans, sans enfant, s'inquiète d'une éventuelle stérilité et consulte. Tous les examens classiques et spécialisés ont été effectués sur les deux partenaires et ne montrent aucun élément pathologique.

1) Examen clinique articulaire :

a) Ceinture pelvienne :

— Une vraie jambe longue gauche anatomique ;

— Une vraie jambe courte droite anatomique ;

— L'inégalité de longueur des membres inférieurs est de l'ordre de 7 mm ;

— Le sacrum est en torsion droite-droite, compensatrice de l'inégalité anatomique de longueur des membres inférieurs ;

— Les ailes iliaques ne présentent aucune restriction de mobilité, comme le confirme le test de DOWNING.

Lorsque cette malade consulte, son sacrum a perdu sa compensation et présente une restriction de mobilité indolore entrainant, par l'intermédiaire du système suspenseur local, une restriction de mobilité utérine.

b) Symphyse sphéno-basilaire :

La symphyse sphéno-basilaire est en rotation-flexion latérale gauche. Cette lésion est à même de se répercuter sur les hormones gonadotropes secrétées par l'hypophyse et véhiculées par le liquide céphalo-rachidien. L'occipital est postéro-inférieur du côté gauche.

2) La radiographie :

La radiographie du bassin, prise en position debout, confirme les découvertes cliniques.

Radiographie du bassin, prise en position debout, montrant :

— l'inégalité de longueur des membres inférieurs
— la bascule pelvienne
— et la torsion sacrée droite-droite compensatrice.

3) L'hystérographie :

confirme le toucher vaginal en montrant un col utérin dévié à droite.

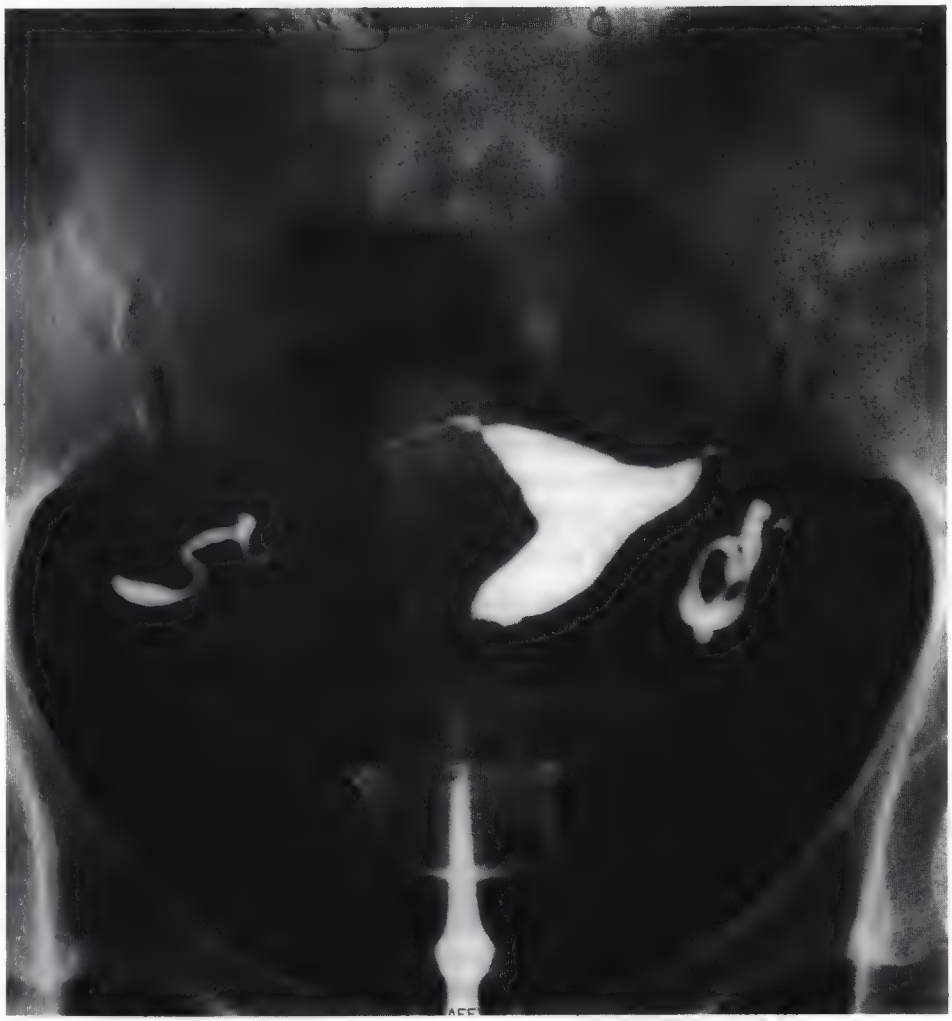

Le col utérin est dévié à droite.

4) L'exploration ligamentaire utéro-sacrée :

Par toucher rectal :

Le doigt rectal pénètre très profondément et presse les ligaments utéro-sacrés de bas en haut :

— Le ligament utéro-sacré gauche est plus bas que le droit ;
— Le ligament utéro-sacré droit est plus haut que le gauche ;
— LE LIGAMENT UTERO-SACRE DROIT EST TENDU ET SENSIBLE ;
— Le ligament utéro-sacré gauche est relâché et plus facilement perceptible.

Par toucher vaginal :

L'index vaginal tire le col utérin en avant : la malade ressent une douleur sacrée, plus ou moins latéralisée à droite.

5) L'exploration ligamentaire large :

Le toucher vaginal, à la base de l'exploration des ligaments larges, montre :

— Un col utérin légèrement déplacé en arrière et en haut, sur le côté droit et qui se trouve modérément dévié à droite.
— Un corps utérin légèrement déplacé en latéroversion gauche avec une tendance à l'antéversion ; l'ensemble « col-corps » étant rigide chez cette nullipare.

- **L'index vaginal emmène le col utérin à gauche :**

La malade ressent une douleur au niveau du faisceau inférieur (aileron postérieur) droit du ligament large qui irradie dans la région ovarienne droite.

- **L'index vaginal emmène le col utérin à droite :**

Le mouvement n'est pas limité et n'entraîne aucune douleur.

6) Sur le plan thérapeutique :

— La véritable inégalité de longueur des membres inférieurs n'a pas fait l'objet volontairement d'une rééquilibration orthopédique. Seule, là encore, la mobilité du sacrum a dû être restaurée pour lui redonner sa compensation et le sacrum a retrouvé sa torsion droite-droite compensatrice et physiologique.
— Cette normalisation sacrée dans le sens des compensations, ainsi que quelques séances de traitement ligamentaire, ont permis un relâchement du système suspenseur utérin en cause.

— Le col utérin est actuellement encore un peu plus incliné à droite par rapport à sa position dite « de référence », mais ne présente plus aucune douleur, ni restriction, lorsqu'on le mobilise de droite à gauche, de gauche à droite et d'arrière en avant.

7) Conclusions :

— Par son changement de situation et la restauration de sa mobilité, le col utérin offre a présent un accueil plus favorable aux spermatozoïdes éventuels.

— La normalisation de la mobilité sacrée a facilité la correction de la lésion sphéno-basilaire, avec une incidence hormonale salutaire très probable.

— A la fin du traitement, la mobilité utérine est devenue parfaite en tous sens et dépourvue de douleur.

Cinq mois plus tard, un test de grossesse positif remplissait de joie le cœur de Madame G...

XIII. — A PROPOS DES HYSTEROGRAPHIES (P. Kamina)

Elément important du diagnostic en Gynécologie, elle permet, après opacification de la cavité utérine, l'étude des parois internes de l'utérus et des trompes.

En période post-menstruelle, l'aspect radiologique de la cavité utérine se compose de deux images correspondant aux cavités corporéale et cervicale.

De face, dans sa position anatomique normale, elle apparaît sous la forme d'un triangle isocèle à base supérieure, à bords réguliers et à sommet inférieur répondant au rétrécissement isthmique. Souvent, les bords latéraux présentent deux encoches qui séparent deux étages :

— en haut, le fond utérin ;

— en bas, l'entonnoir sus-isthmique.

De profil, l'aspect est piriforme, à base antérieure. L'isthme correspond au rétrécissement supérieur du canal cervical. Il est particulièrement mis en évidence sur les clichés de profil.

La cavité cervicale se présente sur un cliché de face sous la forme d'une image fusiforme ou ovoïde, à bords souvent crénelés (contours de l'arbre de vie).

En période pré-menstruelle, la cavité utérine augmente et devient plus arrondie avec un isthme plus large.

RADIOGRAPHIE DE LA CAVITE UTERINE, VUE DE FACE

(P. Kamina)

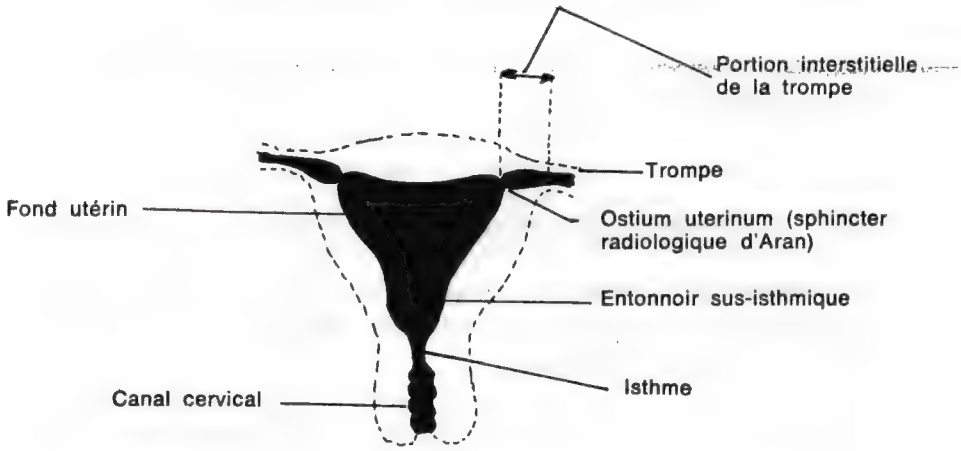

Vingt minutes après l'examen, le liquide de contraste diffuse dans la cavité péritonéale et une opacité médiane matérialise le cul-de-sac de DOUGLAS.

Remarques :

Pour l'étude des conséquences utérines des torsions sacrées en avant il apparaît indispensable de confronter :

1) La radiographie du bassin : prise en **position debout** (36 x 43), afin d'apprécier :

- l'inégalité de longueur des membres inférieurs
- la bascule pelvienne
- la position du sacrum.

2) L'hystérographie : Afin d'objectiver notamment :

- la position de l'utérus
- et la perméabilité tubaire.

BIBLIOGRAPHIE

ARDREY R.
« La loi naturelle. » 1970.

AVERY M.E. and CHERWICK V. and YOUNG M.J.
« Fœtal respiratory movements in response to rapid changes of CO2 in the carotid artery » Journal of App ; Phys. 20/2 (225-227) 1965.

R.E. BECKER
Journal of A.O.A.

C. BERNARD
« Introduction à l'étude de la médecine expérimentale ». Ed. Pierre BELTOND, Paris 1966.

P. BOURRET & R. LOUIS
« Travail du laboratoire d'anatomie de la faculté de médecine de Marseille ». Ed. Expansion Scientifique, Paris 1963.

Thure BRANDT
« Traitement des maladies des femmes » Berlin 1893.

BROCK L.G. and COOMBS J.S. and ECCLES J.C.
« The recording of potentials from motoneurones with an intracellular electrode ». Journal of Physiology 117 pp. 431-460. 1952.

Denis BROOKES
« Vingt-cinq ans d'ostéopathie crânienne »
« Basic course »
« The first american cranial course » Paris 1964
« Low back course » 1971
« Dr SUTHERLAND'S lectures on cranial principles »
« Cranial review »
} écrits non publiés

Ch. BRUNOLD & J. JACOB
« La pensée contemporaine ». Librairie Eugène BELIN, Paris 1970.

BRUNSCHVICG
« Causalité et expérience humaine »

A. CHAMFRAULT & N. GUYEN VAN NGHI
« L'énergétique humaine » 1969.

CHUSED G. and Mc DONALD J.J.
Correlative neuro-anatomy and functional neurology » Lange Medical Publications, Los Altos, California 1962.

C.H. DOWNING
« Osteopathic principles in disease » San Francisco 1935

A. DUVAL
« Introduction aux techniques d'équilibre et d'échanges réciproques » Editions MALOINE

R.F. ERLINGHEUSER
« Circulation du liquide céphalo-rachidien dans le système tissulaire connectif (Year book 1959).

EXCERPTA MEDICA. SECTION 1-1965
« Morphology of the phrenic nerve of the human fœtus during the second half of intrauterine development ». Russian.

H.H. FRYETTE
« Physiological movements of the spine » (Journal of A.O.A.)
Academy of applied osteopathy, Carmel, California, 1966.
« Principles of osteopathic technic ».

V.M. FRYMANN
« Relation of disturbances of craniosacral mechanisms to symptomatology of the newborn » J.A.O.A., 65 : 1059-1075, 1966.
« The core-link and the three diaphragms » A Unit for respiratory function » La Jolla California A.A.O. Year Book 1968.

P. KAMINA
« Anatomie gynécologique et obstétricale » Ed. Maloine, Paris 1974.

KANT
« La raison pure » 1953

I.A. KAPANDJI
« Physiologie articulaire » Editions MALOINE, Paris 1972.

P. KIMBERLY
« Anatomie crânienne ostéopathique ». Ecrits non publiés.

LAPLACE
« Déterminisme laplacien ou linéaire » 1820.
« La causalité » Bordas 1968.

H.I. MAGOUN
« Osteopathy in the cranial field », the journal printing Company, Kirksville, Mo, 1966.
« Abnormalities in the sacral base plane as an underlying factor in ostéopathic pathology of the spine » (A.O.A. Journal).

J. MENETRIER
« La médecine fonctionnelle ». Ed. Le François, Paris 1972.

J. Mc MENNELL
« Back pain ». Little Brown and Company, Boston 1960.

Fred L. MITCHELL
« Anomalies sacrées »
« Structural pelvic function » (A.O.A. Journal)
« Symphyse pubienne (Year book 1965)

L. Arthur MOORE et H.E. HOOD
A Method of Measuring cranial Rhythmic impulse (News letter, Sept. 1966, Cranial Academy)

Peter S. MORAN, Neil A. PRUZZO, Fred L. MITCHELL
An evaluation and treatment manual of osteopathic manipulative procedure » publié par « The institute for continuing education in osteopathic principles », Kansas City, Missouri 1973.

J. PIAGET
Epistémologie des sciences de l'homme » 1970
« Problèmes de psychologie génétique »

P. ROMANO
« Effets dynamogéniques cardio-vasculaires du massage abdominal ». Ed. J.B. BAILLIÈRE et Fils, Paris 1895.

T.A. SEARS
« Investigations on respiratory motoneurones of the thoracic spinal cord ». Progress Brain Research 12, pp. 259-273 1964.

H. SPENCER
« Principe de causalité » Larousse universel 1948

STAPFER
« Manuel pratique de gynécologie ». Librairie Félix ALCAN, Paris 1912.
« Traités de kinésithérapie gynécologique ». (vol. 1 et 2). Ed. MALOINE, Paris 1897.

A.T. STILL
« Clinical osteopathy ». Edité par Carl P. Mc CONNELL Chicago, illinois 1917.
« The Philosophy and mechanical principles of osteopathy ». Hudson Kimberly Pub Co, Kansas City 1902.
« Osteopathy - Research and practice ». « The journal of printing - co », Kirksville 1910.

A. STODDARD
« Manual of osteopathic technic ». Hutchinson medical publications, London 1959.
« Manual of osteopathic practice ». Hutchinson medical publications, London 1969.

W.G. SUTHERLAND
« Unpublished writings »
« With thinking fingers ». Edité par « The Cranial Academy » Kansas City, Missouri 1962.
« The cranial bowl ». Edité aux USA par « Free Press Company », Mankato Minnesota 1939.

L. TESTUT - M. LATARJET
« Traités d'anatomie humaine » Editions DOIN 1949

TREVES
« Traité sur les anomalies de L 5 et sur les raccourcissements des membres inférieurs (1921)

R.E. TRUHLAR
« Doctor A.T. Still in the living ». Privately published in Cleveland USA, Ohio.

YEARS BOOKS (A.O.A.) 1947 à 1977.

40e CONGRES FRANÇAIS DE MÉDECINE — DAKAR 1975.
« Les Prostaglandines ».

GLOSSAIRE

L.P. Lésion primaire.

L.S. Lésion secondaire.

Ph. Lés. Phénomène lésionnel.

Déterminisme « ... Le déterminisme, c'est-à-dire la cause d'un phénomène est donc unique, bien que les moyens pour le faire apparaître puissent être multiples et en apparence très divers. Cette distinction est très importante à établir surtout en médecine où il règne à ce sujet la plus grande confusion, précisément parce que les médecins reconnaissent une multitude de causes pour la même maladie. Il suffit, pour se convaincre de ce que j'avance d'ouvrir le premier venu des traités de pathologie. Mais toutes les circonstances que l'on énumère ainsi ne sont point des causes ; ce sont tout au plus des moyens ou des procédés à l'aide desquels la maladie peut se produire... » (Claude BERNARD).

S.O. Suite ostéopathique
« ... Un ensemble de phénomènes naturels n'a jamais une cause unique mais une infinité de causes qui se trouvent liées en chaine les unes aux autres, ce qui fait qu'une infinité de ces chaines peuvent concourir causalement au phénomène considéré... ». (A. CHAMFRAULT et N'GUYEN VAN NGUI).

« ... Nous entendons par cause d'un phénomène, la condition constante et déterminée de son existence ; c'est ce que nous appelons le déterminisme ou le comment des choses, c'est-à-dire la cause prochaine ou déterminante... ». (Claude BERNARD).

S.P. Somme pathologique.
C'est l'ensemble des suites ostéopathiques que présente un individu à un instant déterminé de son existence.

Lésion du 1er degré La lésion primaire ayant entrainé consécutivement un phénomène lésionnel **non fixé dans le temps,** c'est-à-dire dont la durée d'installation n'a pas été suffisante pour produire à son tour une lésion secondaire.

Lésion primaire → **Phénomène lésionnel**
Restriction de mobilité de D4 → • Contracture, • Inflammation, • Oedème

Lésion du 2e degré La lésion primaire ayant entrainé consécutivement un phénomène lésionnel **fixé dans le temps**, c'est-à-dire, un phénomène lésionnel dont la durée d'installation a permis, à son tour, la production d'une lésion secondaire.

Lésion primaire → **Phénomène lésionnel** → **Lésion secondaire**
• Restriction de mobilité de D4 → • Contracture • Inflammation • Oedème → • Troubles fonctionnels cardiaques • douleurs précordiales • troubles du rythme

P.V.O. Potentiel vital originel ; Potentiel fonctionnel.
« C'est l'énergie qui nous est donnée à la naissance avec toute la charge héréditaire propre à chaque espèce et à chaque individu.
Les Chinois l'appellent « énergie ancestrale ». C'est en somme l'énergie contenue dans chaque chromosome. Cette puissance se manifeste, de la naissance jusqu'à l'âge adulte, par une phase de croissance, suivie d'une apogée, puis du phénomène physiologique du vieillissement et se termine par la mort ». (A. CHAMFRAULT et N'GUYEN VAN NGHI).

F.S.R. « Flexion-Sidebending-Rotation »
Mouvement vertébral type de FRYETTE (rotation dans la convexité) 1ere loi.

E.R.S.	« Extension-Rotation-Sidebending » Mouvement vertébral type de FRYETTE (Rotation dans la concavité) 2e loi.
Normalisation articulaire	Restauration de la mobilité.
Normalisation en général	Homéostasie
S.M.M.	Suite mécanique montante.
S.M.D.	Suite mécanique descendante.
A.T.I.	Axe transverse inférieur.
A.T.S.	Axe transverse supérieur de SUTHERLAND.
A.T.M.	Axe transverse moyen.
A.O.	Axe oblique.
A.T.P.	Axe transverse pubien.
A.V.	Axe vertical.
A.A.P.	Axe antéro-postérieur.
E.I.A.S.	Epine iliaque antéro-supérieure.
E.I.A.I.	Epine iliaque antéro-inférieure.
E.I.P.S.	Epine iliaque postéro-supérieure.
E.I.P.I.	Epine iliaque postero-inférieure.
C.R.I.	« Cranial Rhythmic Impulse ».
C.R.D.Ps.	Potentiels transmettant la respiration centrale ou canal potentiel de respiration centrale.
L.C.R.	Liquide céphalo-rachidien

TABLE DES MATIÈRES

INTRODUCTION 15

CHAPITRE I :

Les axes du bassin 19

CHAPITRE II :

Physiologie articulaire du sacrum 33

CHAPITRE III :

Physiologie de la marche 49

CHAPITRE IV :

Tests Diagnostiques 57

A — Le sacrum 59

B — La symphyse sphéno-basilaire 86

C — L'utérus 108

CHAPITRE V :

Contexture musculaire 111

A — Le pyramidal du bassin 113

B — Le psoas-iliaque 125

C — Le carré des lombes 134
D — La masse commune sacro-lombaire 136
E — Le muscle ischio-coccygien 137

CHAPITRE VI :

Les lésions du sacrum 139

CHAPITRE VII :

Généralités et particularités 143

CHAPITRE VIII :

Centres d'ossification du mécanisme cranio-sacral . 151
I — Le sacrum 156
II — Les os de la ligne médiane 161
A) L'occipital 161
B) Le sphénoïde 168
C) L'ethmoïde 173
D) Le vomer 174
III — Les os périphériques 177
1) Les pariétaux 177
2) Le frontal 180
3) Les temporaux 185
4) Les zygomas ou malaires 189
5) Les maxillaires supérieurs 190
6) Les palatins 195
7) La mandibule 196
IV — Quelques os de la face 204
1) Les cornets inférieurs 204
2) Les os propres du nez 204
3) Les os lacrymaux ou unguis 205
V — Tableau d'ossification des os du crâne et de la face 207
VI — Théorie vertébrale du crâne 208

CHAPITRE IX :

Physiologie sacro-sphéno-basilaire dans le contexte du mécanisme respiratoire primaire 211
1) La motilité innée du système nerveux central 216
2) La motilité du liquide céphalo-rachidien . . . 217
3) La motilité des membranes crâniennes et spinale 217
4) Les fascias 219
5) Motilité osseuse 219
6) Le mouvement involontaire 221
7) La mobilité sacrée 224
8) Les mouvements articulaires crâniens en général 231
9) La flexion-extension sphéno-basilaire 232
10) La torsion sphéno-basilaire 241
11) La rotation-flexion latérale sphéno-basilaire 246

CHAPITRE X :

Relations physiologiques entre les trois diaphragmes et les mécanismes respiratoires primaire et secondaire 249
I — Conception ostéopathique du diaphragme 251
II — Le diaphragme thoracique 251
III — Le diaphragme crânien 254
IV — Le diaphragme pelvien 256
V — Mécanismes respiratoires primaire et secondaire 256
VI — Mesure du "Cranial Rhythmic impulse" . 263
VII — Les trois diaphragmes 265
VIII — Techniques d'harmonisation des trois diaphragmes 267
IX — Cas cliniques 272

CHAPITRE XI :

« Positions relatives sacrées » sur l'axe transverse inférieur 277
A — Dénomination des lésions iliaques 279

B — Positions relatives sacrées 280

CHAPITRE XII :

Lésions sacrées sur l'axe transverse moyen 281

A — Sacrum antérieur bilatéral 283

B — Sacrum postérieur bilatéral 284

C — Traitement 284

D — Remarques 289

E — Sacrum antérieur unilatéral gauche 291

F — Sacrum postérieur unilatéral droit 292

G — Diagnostic différentiel entre une lésion sacrée unilatérale antérieure gauche et postérieure droite 292

H — Traitement 293

I — "The depressed sacrum" 297

CHAPITRE XIIII :

Lésions sacrées respiratoires secondaires à une lésion sphéno-basilaire primaire et lésions sphéno-basilaires secondaires à une lésion sacrée primaire 303

I — Définition de la lésion sphéno-basilaire en général 305

II — Suites ostéopathiques 309

III — La flexion-extension sphéno-basilaire ... 312

IV — La torsion sphéno-basilaire 315

V — La rotation flexion latérale sphéno-basilaire 317

VI — Lésion sacrée inspiratoire secondaire à une lésion sphéno-basilaire en flexion 320

VII — Lésion sphéno-basilaire secondaire à une lésion sacrée en extension expiratoire 320

VIII — Lésion sacrée secondaire à une lésion sphéno-basilaire en torsion gauche 321

IX — Lésion sacrée secondaire à une lésion sphéno-basilaire en rotation flexion latérale droite 322

X — Lésion sphéno-basilaire en torsion ou en rotation-flexion-latérale secondaire à une lésion sacrée en torsion 323

XI — Interférences relatives entre le mécanisme respiratoire primaire et les courbures latérales du rachis 324

CHAPITRE XIV :

Lésions sacrées primaires traumatiques 325

I — Lésions sacrées primaires traumatiques . . 327

A — Sacrum antérieur bilatéral 327

B — Sacrum antérieur unilatéral 327

C — Sacrum postérieur bilatéral 328

D — Sacrum postérieur unilatéral 329

E — Torsions sacrées 329

F — "The depressed sacrum" 331

G — Subluxations sacrées spéciales . . . 331

II — Conséquences envisageables 332

A — Sacrum antérieur bilatéral 332

B — Sacrum antérieur unilatéral 334

C — Sacrum postérieur bilatéral 335

D — Sacrum postérieur unilatéral 337

E — Torsions sacrées 337

F — "The depressed sacrum" 342

G — Subluxations sacrées spéciales . . . 343

III — Asymétrie des facettes articulaires lombo-sacrées 347

CHAPITRE XV :

Lésions sacrées en torsion sur axes obliques 351

I — Description des axes 353

II — Terminologie 353

III — Conditions de survenue 354

IV — Mouvements de torsion sacrée 355

V — Etude clinique des torsions sacrées 356
VI — Tests de mobilité 357
VII — Etude radiologique 361
VIII — Traitement 364
1) Torsion sacrée gauche-gauche 364
2) Torsion sacrée gauche-droite 374

CHAPITRE XVI :

Subluxations sacrées spéciales 377
A — Sacrum en rotation sur un axe vertical ... 379
B — Sacrum en inclinaison latérale sur un axe antéro-postérieur 382

CHAPITRE XVII :

Conséquences utérines des torsions sacrées en avant 385
I — Moyens de fixité de l'utérus 395
II — Le système suspenseur de l'utérus 396
A — A distance 396
1) Les fascias 396
2) Diaphragmes 399
3) Ligne centrale de gravité du corps 401
B — Local 404
1) Les ligaments larges 405
2) Les ligaments ronds 412
3) Les ligaments utéro-sacrés 416
III — Direction de l'utérus 419
IV — Mobilité de l'utérus 423
V — Conditions mécaniques locales des déplacements de l'utérus 424
VI — Modalités diverses des déplacements utérins 425
VII — Position normale de l'utérus 430
VIII — Sensibilité utérine 432

IX — Physiologie ostéopathique du système suspenseur local 432
X — Pathologie ostéopathique du système suspenseur local 434
XI — A propos de l'exploration ligamentaire . . 441
XII — Cas cliniques 442
XIII — A propos des hystérographies 451

Bibliographie 455

Glossaire 459

Table des matières 463

Composition : Imprimerie des Beaux Arts
19-21 rue Roux Soignat / 69003 LYON

Impression : Imprimerie Marcel Bon
70000 Vesoul

Dépôt légal : décembre 1984
N° d'édition : 1689
N° d'imprimeur : 2842